

DOTTORATO DI RICERCA IN  
Scienze Biomediche e Neuromotorie

Ciclo XXXII

**Settore Concorsuale:** 06/F4

**Settore Scientifico Disciplinare:** MED/33

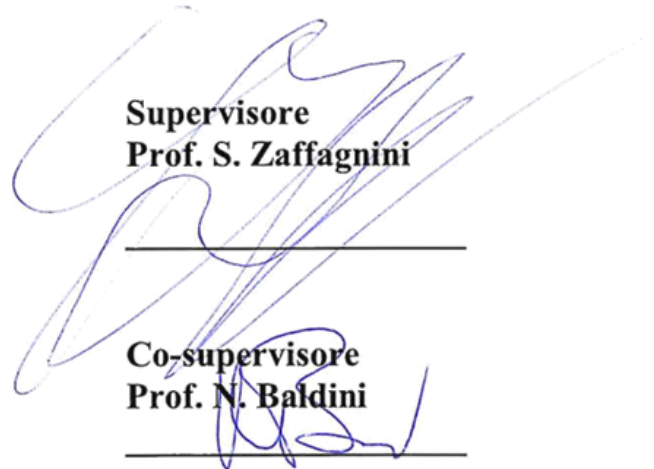
VALUTAZIONE CINEMATICA DI TRE TECNICHE DI RICOSTRUZIONE DI  
LEGAMENTO CROCIATO ANTERIORE CON SISTEMA DI NAVIGAZIONE  
INTRAOPERATORIO

**Presentata da:** TOMMASO BONANZINGA

**Coordinatore Dottorato**  
**Prof. P. Cortelli**




**Supervisore**  
**Prof. S. Zaffagnini**



---

**Co-supervisore**  
**Prof. N. Baldini**



---

**Esame finale anno 2019**

## INDICE

1. Introduzione (pag. 3)
  - 1.1 Introduzione al progetto (pag. 6)
2. Anatomia del ginocchio (pag. 8)
  - 2.1 Il legamento crociato anteriore (pag. 8)
  - 2.2 Il legamento anterolaterale (LAL) (pag. 11)
3. Biomeccanica del LCA (pag. 13)
4. Ricostruzione del LCA (pag. 14)
5. Valutazione cinematica computer assistita (pag. 15)
6. Metodi (pag. 17)
  - 6.1 Arruolamento pazienti (pag. 17)
  - 6.2 Tecniche chirurgiche (pag. 18)
  - 6.3 Analisi computer assistita della lassità (pag. 22)
  - 6.4 Analisi statistica (pag. 24)
7. Risultati (pag. 25)
  - 7.1 Traslazione antero-posteriore a 30° e 90° di flessione del ginocchio (AP30, AP90) (pag. 25)
  - 7.2 Rotazione interna-esterna a 30° e 90° di flessione del ginocchio (IE30, IE90) (pag. 26)
  - 7.3 Test con stress in varo-valgo a 0° e 30° di flessione del ginocchio (VV0, VV30) e test del pivot-shift (pag. 27)
8. Discussione (pag. 28)
  - 8.1 Conclusione (pag. 33)
9. Referenze (pag. 34)

## 1. Introduzione

Assieme al legamento crociato posteriore (LCP), il legamento crociato anteriore (LCA) forma il cosiddetto centro di rotazione del ginocchio e gioca un ruolo importante nella stabilità dell'articolazione, in modo particolare sul piano sagittale, andando ad impedire la sublussazione anteriore della tibia nei confronti del femore.

La lesione del LCA rappresenta l'infortunio più frequente in diverse attività fisiche, e fra tutte le lesioni legamentose del ginocchio costituisce il reperto più frequente.

Questa lesione poi si associa di frequente nella pratica clinica ad altre lesioni che interessano i menischi, le cartilagini ed altre strutture legamentose (Duncan et al 1995).

La ricostruzione con tendini autologhi per via artroscopica è il trattamento di scelta per le lesioni di LCA. Molti studi sui risultati di questa procedura a breve termine sono buoni o eccellenti nel 97% dei casi (Kamath et al 2011). Nonostante ciò i risultati a lungo termine sono caratterizzati da un'incidenza di risultati negativi, stimata tra l'11% e il 30% (Bach et al 1998). Diversi fattori influenzano l'esito positivo di una ricostruzione di LCA, tra cui: la presenza di lesioni associate, la riabilitazione nel post-operatorio, la tecnica adottata durante l'intervento e la selezione del paziente (Menetrey et al 2008). L'importanza delle lesioni associate come elemento cardine per l'esito positivo della ricostruzione del LCA è stata evidenziata chiaramente dalla letteratura (Hara et al 2008; Kopf et al 2012; Bonanzinga et al 2013). Infatti la ricostruzione isolata di LCA non è in grado di correggere l'incremento dei valori di lassità dovuta alla presenza di lesioni

associate; quindi persiste una lassità residua soprattutto sul piano dell'intra ed extra rotazione al termine dell'intervento (Signorelli et al 2013).

Ampio spazio è stato dedicato allo studio delle lesioni a carico del compartimento mediale, si trovano infatti diversi studi prospettici comparativi e molte review sistematiche su questo tipo di instabilità sincrone (Hara et al 2008; Papalia et al 2010; Zaffagnini et al 2011). Invece gli studi sulle lesioni combinate del compartimento laterale nel contesto di ricostruzione del LCA sono più esigui (Bonanzinga et al 2013). Diversi studi in vitro di dissezioni anatomiche e di valutazione biomeccanica hanno messo in luce le complesse strutture che formano la regione posterolaterale del ginocchio, per anni considerata la “*dark side of the knee*” (Covey et al 2001). Invece la regione anterolaterale del ginocchio dal punto di vista funzionale e biomeccanico è ancora in fase di approfondimento (Dodds et al 2014).

Vincent nel 2012 (Vincent et al 2012) è stato ha introdotto il concetto di “*anterolateral ligament*”, in seguito al riscontro di una struttura capsulare consistente che collegava il condilo femorale laterale, il menisco esterno ed il piatto tibiale laterale. Nel 2013 Claes et al hanno isolato e studiato qualitativamente e quantitativamente il legamento anterolaterale (LAL) eseguendo 41 dissezioni anatomiche, evidenziando la sua natura extracapsulare (Claes et al. 2013).

Indagando più approfonditamente la letteratura si nota come in realtà questa struttura legamentosa è stata oggetto di studio sin dal 1897, anno in cui fu descritta da Pau Segond (Segond et al 1879), che disse: “*a pearly, resistant, fibrous band which invariably showed extreme amounts of tension during forced internal rotation*”. Segond notò questa struttura studiando le fratture da avulsione nella regione anterolaterale della tibia prossimale, spesso associata ad uno stress in intrarotazione del ginocchio. In seguito a questi studi questa lesione

assunse il nome di “Segond Fracture” ed è stato riconosciuto un segno patognomiconico della lesione del LCA.

In seguito, lo studio di questa struttura anatomica raccolse scarso interesse, fino a ritornare in auge con un lavoro di Jack Hughston ed il suo gruppo sull’instabilità rotazionale del ginocchio (Hughston et al 1976). Questo studio definì il LAL “*mid-third lateral capsular ligament*”. Si notò già in questo lavoro la relazione tra il LAL ed il menisco esterno e l’importanza del LAL nell’instabilità anterolaterale. Queste conclusioni furono in seguito confermate da Norwood et al (Norwood et al 1979).

Sporadicamente verso la fine del secolo scorso e l’inizio di quello nuovo sono stati pubblicati alcuni studi che descrivono il legamento del terzo medio della capsula laterale (LaPrade et al 1997; Haims et al 2003; Moorman et al 2005).

In tempi più recenti Claes e colleghi hanno approfondito l’argomento ipotizzando per primi il ruolo del LAL nel controllo della rotazione interna ad un livello di flessione di 30° e 90° sul piano assiale ed il suo possibile ruolo nel controllo del pivot shift (Claes et al 2013). Queste ipotesi sono poi state confermate da Dodds et al che hanno notato l’effettivo incremento della lunghezza del legamento all’intrarotazione, sia a 30° che a 90° di flessione (Dodds et al 2014).

Nonostante il numero di studi pubblicati sull’argomento l’effetto biomeccanico di una lesione di LAL associato ad una lesione di LCA e successiva ricostruzione non è stato ancora analizzato da alcuno studio.

## 2. Anatomia del ginocchio

### 2.1 Il legamento crociato anteriore (LCA)

È un legamento interamente **intra-articolare** ma è simultaneamente **extra-sinoviale**; questo è possibile in quanto la membrana sinoviale per sua conformazione forma una doccia a concavità posteriore che permette il passaggio del LCA, come anche del legamento crociato posteriore (LCP), all'interno dell'articolazione senza essere rivestiti dalla membrana sinoviale.

**L'inserzione femorale** del LCA è situata nella regione postero-superiore della fossa intercondiloidea femorale, in coincidenza della porzione posteriore della superficie mediale del condilo femorale laterale.

Le fibre del LCA passano trasversalmente con orientamento antero-posteriore, latero-mediale e supero-inferiore verso il proprio punto di inserzione tibiale; all'interno del fascio di fibre è spesso possibile identificare un fascetto orientato verso il corno anteriore del menisco laterale.

**L'inserzione tibiale** del LCA è caratterizzata da un'estesa regione dell'eminanza intercondiloidea, ed è lievemente più larga e considerevolmente più resistente all'avulsione se paragonata all'inserzione femorale.

La disposizione spaziale delle fibre del LCA non è lineare ma presenta una **rotazione** intorno al proprio asse longitudinale (Figura 1). Questa disposizione è resa possibile dalla natura non

tubulare di questo legamento, che invece si presenta come un tronco di cono formato dall'unione di singole fibre in rotazione avente per base maggiore l'inserzione tibiale.

La **vascolarizzazione** del LCA è povera e questo spiega la limitata capacità rigenerativa di questo legamento, per cui spesso la ricostruzione è l'unica opzione per ristorare la funzione del LCA.

Microscopicamente tali fibre sono organizzate in due sistemi maggiori:

- *La banda antero-mediale (BAM)*: ha origine dalla porzione più anteriore ed inferiore dell'inserzione femorale e si inserisce distalmente nella porzione più anteriore e mediale dell'inserzione tibiale, in prossimità della spina tibiale anteriore. Essendo la BAM caratterizzata da una maggiore lunghezza rispetto alla BPL ed essendo pure più superficiale, questa banda corre un **rischio maggiore di lacerazione**. Le sue fibre sono sollecitate principalmente in flessione.
- *La banda postero-laterale (BPL)*: ha origine dalla porzione più superiore e posteriore dell'inserzione femorale e si inserisce distalmente nella porzione più postero-laterale dell'inserzione tibiale. La BPL essendo dotata di maggiore spessore e resistenza rispetto alla BAM, e giacendo anatomicamente sotto questa, è **spesso risparmiata nelle lesioni parziali del LCA**. Le sue fibre sono sollecitate prevalentemente in estensione e si rilassano in flessione.

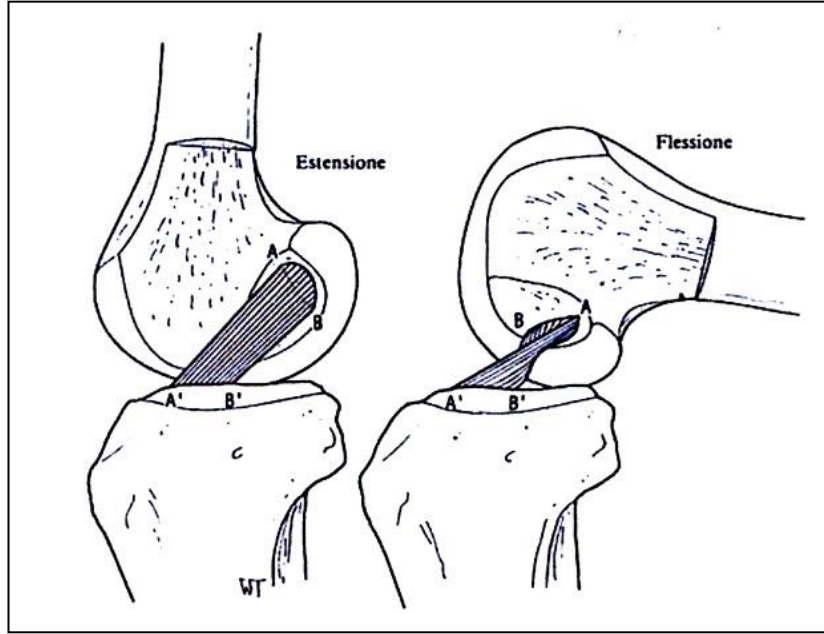


Figura 1



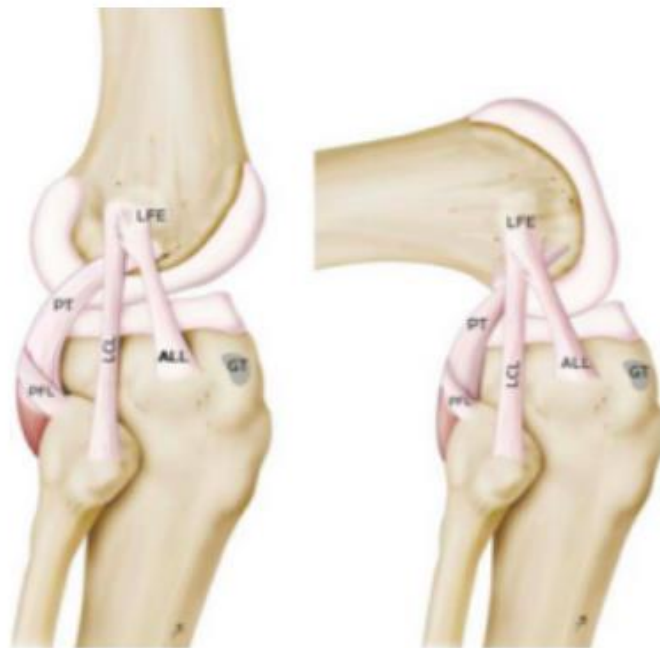
## 2.2 Il legamento anterolaterale (LAL)

È un legamento autonomo rispetto alla capsula anterolaterale del ginocchio, che connette la tibia al femore. Questo legamento ha origine dalla prominenza dell'epicondilo laterale; in particolare è localizzato anteriormente rispetto all'inserzione del collaterale laterale e posteriormente rispetto all'inserzione del tendine del muscolo popliteo. È possibile distinguere le fibre dell'inserzione prossimale in due fasci principali, il primo più superficiale continua sulla parte laterale del femore distale verso il seno intermuscolare della coscia, mentre il secondo più profondo è connesso con la parte più prossimale del legamento collaterale laterale.

Le fibre del corpo del legamento passano dall'epicondilo laterale con orientamento anteroinferiore in direzione della tibia prossimale, decorrendo obliquamente al di sopra dell'articolazione del ginocchio e inferiormente alla bandelletta ileotibiale. Dove questo legamento decorre sopra al piatto tibiale anterolaterale si generano numerose fibre che connettono il legamento anterolaterale con la regione periferica del terzo mediale del menisco esterno. Eseguendo una dissezione di queste fibre a livello della rima articolare è possibile identificare l'arteria genicolata laterale inferiore che passa tra il menisco esterno e il legamento anterolaterale.

Il legamento ha la sua inserzione distale nella regione anterolaterale della tibia prossimale creando un ispessimento della capsula articolare senza che vi siano zone di contatto con la bandelletta ileotibiale. Il punto preciso di inserzione distale del legamento anterolaterale è stato localizzato nel punto medio di una linea che congiunga la testa del perone ed il tubercolo del Gerdy (Figura 6).

Claes et al hanno eseguito un'analisi quantitativa del legamento anterolaterale valutando in-vitro i parametri anatomici più rilevanti su un campione di 41 ginocchia di cadavere [22 maschi e 19 femmine, età media al decesso 79 anni (range 61-93)]. La lunghezza media di questo legamento in posizione di rotazione neutra è di  $38.5 \pm 6.1$  mm in estensione e di  $41 \pm 6.7$  a  $90^\circ$  di flessione. È stata poi misurata la larghezza media del legamento a livello dell'origine femorale:  $8.3 \pm 2.1$  mm; è stato osservato a livello della rima articolare un assottigliamento del legamento: in media  $6.7 \pm 3.0$  mm; mentre a livello dell'inserzione distale è stato notato un allargamento: in media  $11.2 \pm 2.5$  mm. La misurazione della distanza media tra il bordo della cartilagine distale e l'inserzione tibiale del legamento anterolaterale in media è di  $6.1 \pm 1.4$  mm. In media è stata identificata l'inserzione tibiale a circa  $21.6 \pm 4.0$  mm posteriormente al centro del tubercolo di Gerdy e  $23.2 \pm 5.7$  anteriormente alla punta della testa del perone.



### 3. Biomeccanica del LCA

Nelle prove di tensionamento del LCA si può notare la natura speculare delle due porzioni di questo legamento: una banda è rilasciata quando l'altra è tesa (24). Infatti se si studia la flessione del ginocchio partendo dalla posizione di estensione completa, si nota come la banda antero-mediale (BAM) aumenta la propria tensione gradualmente, mentre la banda postero-laterale (BPL) mostra un andamento inverso, rilasciandosi gradualmente. Nella posizione di flessione a 30°-35°, nota come posizione di allineamento, il LCA e il LCP presentano la stessa tensione. Se aumentano i gradi di flessione viene basculata la base femorale ed il legamento crociato anteriore si orienta orizzontalmente, mentre il LCP si orienta più verticalmente. Incrementando ancora la flessione dai 90° ai 120° si trova il LCP disposto verticalmente e si tensiona proporzionalmente più del LCA. Se il ginocchio si flette sino a 120° aumenta la tensione del LCA, ma l'aumento dello stress è proporzionalmente maggiore per il LCP.

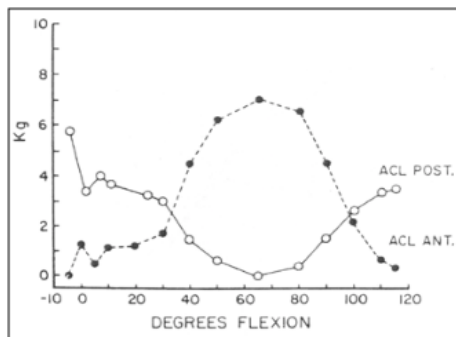


Fig.9

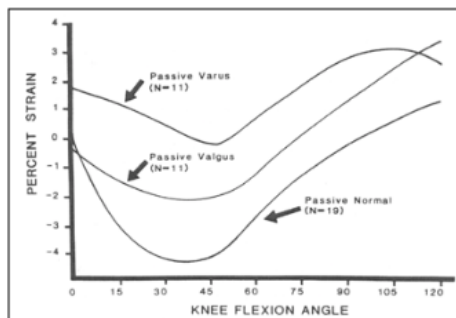


Fig. 10

Il LCA è responsabile per più dell'85% della stabilità del ginocchio anteriormente sul piano sagittale, mentre la stabilità posteriore è garantita dal LCP. Inoltre il LCA gioca un ruolo della prevenzione dell'iperestensione del ginocchio ed anche un ruolo secondario nel limitare le deformazioni in varo e valgo dell'articolazione e nel stabilizzare la mobilità rotazionale del ginocchio. Nello specifico, il LCA aiuta il LCM nel controllo della stabilità in valgismo e della intrarotazione. La stabilità articolare è garantita maggiormente dai legamenti crociati, e questo aspetto gioca un ruolo fondamentale se si considera l'assenza di congruenza delle superfici articolari del ginocchio.

#### 4. Ricostruzione del LCA

L'indicazione all'intervento di ricostruzione di LCA va valutata nel contesto dei seguenti fattori:

- Modalità d'intervento: l'intervento può essere eseguito in artroscopia o in artrotomia. Ad oggi la via artroscopica è preferita in quanto riduce il livello di invasione e l'incidenza di complicanze, permettendo un decorso operatorio più celere, un'ospedalizzazione del paziente minore ed una guarigione più celere.
- Posizionamento del trapianto: si ritiene posizionato correttamente il trapianto quando una volta impiantato si trovi in posizione isometrica. Questo posizionamento gioca un ruolo fondamentale sulla funzione del nuovo legamento, in particolare per quanto concerne il ripristino del ROM.
- Fissazione del trapianto: in seguito al posizionamento la fissazione è un passaggio importante. Questo passaggio viene spesso effettuato con delle viti riassorbibili o con

delle cambre metalliche. Se questo step non viene eseguito correttamente può nascere una sindrome da impingement tra il trapianto ed il mezzo di fissazione.

#### 5. Valutazione cinematica computer assistita

I sistemi di navigazione chirurgica (SNS) sono strumenti computer assistiti che consentono la localizzazione intraoperatoria in tempo reale dello strumentario chirurgico e delle strutture anatomiche del paziente. Attraverso questi sistemi è possibile eseguire un'analisi cinematica globale dell'articolazione del ginocchio a livello intraoperatorio.

Nel Laboratorio di Biomeccanica degli Istituti Ortopedici Rizzoli è stato progettato un sistema computer assistito capace di rilevare con precisione fino a 0.2 mm; 0.3°) la traslazione della tibia e femore attraverso l'utilizzo di sensori ottici.

È inoltre possibile con questo sistema una riproduzione fedele del movimento di tutte le strutture articolari ligamentose ed ossee per tutto il ROM e durante l'applicazione di stress articolare, attraverso la rilevazione di diversi punti articolari (fig 16-17).

Fig 16

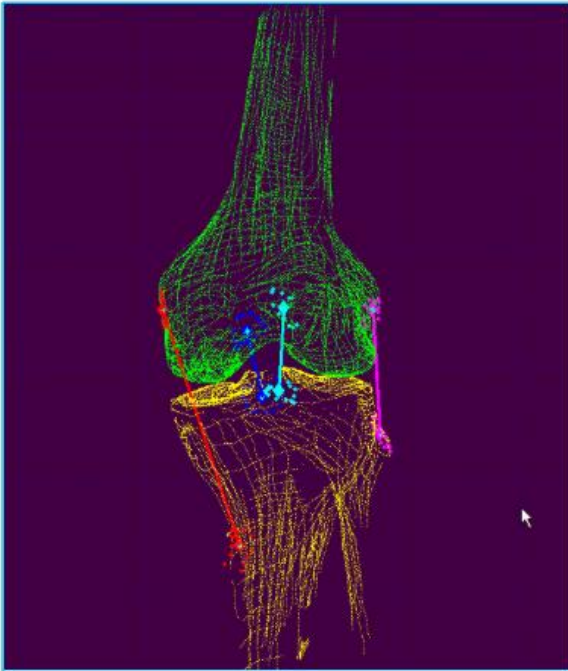



Fig 17

6. Introduzione al progetto

La lesione del legamento crociato anteriore (LCA) è la più comune patologia legamentosa del ginocchio. Questa lesione compromette in maniera significativa la biomeccanica del ginocchio attraverso un aumento della traslazione tibiale sul piano antero-posteriore e della lassità di rotazione sia sul piano frontale che sul piano trasversale, limitando in maniera significativa l'attività sportiva del paziente. I pazienti affetti sono predisposti a successiva insorgenza di nuove lesioni, debolezza muscolare ed artrosi precoce. Un numero significativo di studi a lungo termine sulle lesioni di LCA riporta un'inspiegata insorgenza di artrosi precoce, indipendentemente dal tipo di approccio alla ricostruzione e riabilitazione della lesione di LCA (Beynnon et al 2005; Fink et al 2001). *Ad oggi la ricostruzione del LCA presenta ampia eterogeneità sia in termini di scelta dell'innesto che di tecnica chirurgica da eseguire. I principali tipi di innesto sono: autologo, allogenico o bioingegnerizzato; mentre le principali tecniche sono: a fascio singolo, a fascio singolo con plastica laterale e a fascio doppio. La scelta del tipo di innesto e della tecnica da impiegare rappresentano quindi un punto critico nella gestione di una lesione di LCA da ricostruire.* Ad oggi le tecniche di ricostruzione di LCA con fascio singolo rappresentano l'approccio chirurgico standard e mirano a ricreare la funzione del fascio antero-mediale. Nonostante i buoni risultati nella pratica clinica, diversi studi hanno messo in evidenza la persistenza della lassità di rotazione in seguito alla procedura. In aggiunta, recenti studi in vivo hanno sottolineato come le ricostruzioni con fascio singolo non riescono a ripristinare la normale stabilità di rotazione durante le attività giornaliere (Georgoulis et al 2007; Hemmerich et al 2011; Kim et al 2015; Ristanis et al 2003; Ristanis et al 2005; Tashman et al 2007). E queste lassità residue sono noti fattori di rischio per deficit funzionali a lungo termine e sviluppo dell'artrosi nel ginocchio (Bigoni et al 2013; Cuellar et al 2010; Øiestad et al 2009; Potter et al 2012; Swärd et al 2013). *Dalla necessità quindi di prevenire queste complicazioni*

*attraverso la ricerca di maggiore stabilità*, hanno recentemente raccolto sempre maggiore interesse tra i chirurghi le procedure extra-articolari, specialmente anche in luce della recente scoperta dell'importanza del legamento antero-laterale (LAL), (Claes et al 2013; Lubowitz et al 2014; Vincent et al 2012). *Poiché le lesioni di LAL spesso si associano a quelle di LCA*, ne consegue che il rinforzo del compartimento antero-laterale del ginocchio può contribuire a riprodurre la funzione biomeccanica del LAL: limitare (contenere) la rotazione interna tibiale e garantire complessivamente una migliore stabilità (Bonanzinga et al 2016; Claes et al 2013). In questa luce è stata sviluppata la ricostruzione chirurgica over-the-top a fascio singolo con plastica laterale con l'obiettivo di raggiungere maggiore stabilità attraverso la combinazione di ricostruzione intra-articolare e tenodesi laterale (Claes et al 2013). D'altra parte, la necessità clinica di ottenere una migliore ricostruzione ha condotto allo sviluppo del concetto e tecnica di ricostruzione a doppio fascio, finalizzata a riprodurre meglio l'inserzione anatomica ed il *movimento* (behaviour) fisiologico del LCA (Marcacci et al 2003; Schreiber et al 2010). Tuttavia, i risultati a breve e lungo termine riguardo a quale tecnica sia superiore all'altra rimangono contrastanti.

Lo scopo del presente studio è di valutare l'effetto in vivo sulla cinematica dell'articolazione del ginocchio di tre tecniche di ricostruzione di LCA. A questo fine sono state valutate la riduzione di lassità antero-posteriore, varo-valgo, rotazione interno-esterna e durante il pivot shift prima e dopo la ricostruzione di LCA.

## 7. Metodi

### 7.1 Arruolamento pazienti



Sono stati reclutati nello studio quarantasei pazienti (6 donne, 36 uomini) affetti da una lesione traumatica, isolata del LCA. L'età media dei pazienti è di  $26 \pm 8$  anni. Sono stati identificati i seguenti criteri di inclusione per lo studio: (1) età compresa tra i 16 e i 50 anni; (2) lesione traumatica ed isolata del LCA. L'assenza di lesioni meniscali e cartilaginee è stata confermata da un radiologo e due clinici attraverso l'esecuzione di una RMN. L'assenza di lesioni associate è stata poi confermata durante l'artroscopia. Sono stati definiti i seguenti criteri di esclusione: (1) lesione cronica del LCA; (2) pregressa chirurgia del ginocchio; (3) immaturità scheletrica; (4) fattori di rischio per artrosi o altre forme di artrite.

I pazienti sono stati randomizzati in tre diversi gruppi e si sono sottoposti ad una delle tre tecniche di ricostruzione del LCA proposte: fascio singolo (gruppo SB) (C Prodromos, 2005), fascio singolo over-the-top con plastica laterale (gruppo SBLP) (Marcacci et al 1998), o doppio fascio over-the-top (gruppo DB) (Zaffagnini et al 2014). Tutti i pazienti prima della comparsa della lesione erano atleti dilettanti o agonisti. Per assegnare i pazienti nei tre gruppi di studio è stata utilizzata una randomizzazione semplice con l'impiego di buste opache sigillate. In tutti i pazienti prima di procedere con la ricostruzione del LCA è stata confermata la presenza di una lesione traumatica ed isolata del LCA per mezzo di un'artroscopia diagnostica standard. Al fine di valutare possibili fattori confondenti anatomici, che si è visto possono influenzare i parametri antero-posteriori e di rotazione nel ginocchio con lesione del LCA, è stato misurato lo slope del piatto tibiale postero-laterale secondo quanto riportato da Grassi et al. (2018).

## 7.2 Tecniche chirurgiche

Per eseguire tutte e tre le tecniche di ricostruzione chirurgiche del LCA in analisi è stata utilizzata esclusivamente strumentazione chirurgica standard.

Nello specifico, il gruppo SB si è sottoposto a ricostruzione del LCA con la tecnica a singolo fascio come riportato da Prodromos et al che implica il trivellamento dei tunnel del LCA al fine di ricreare l'inserzione (footprint) tibiale e femorale originale (C Prodromos, 2005) (Fig. 1a).

Invece la procedura chirurgica del gruppo SBLP è stata eseguita con la tecnica a doppio fascio over-the-top con l'aggiunta di una tenodesi extra-articolare nel compartimento laterale, come riportato da Marcacci et al. (1998) (Fig. 1b).

Infine, i pazienti del gruppo DB si sono sottoposti all'intervento con tecnica di ricostruzione a doppio fascio non anatomico come riportato da Zaffagnini et al. (2011) (Fig. 1c).

Tutti gli interventi chirurgici sono stati eseguiti con l'impiego di innesti autologhi provenienti dai tendini semitendinoso e gracile.

#### *Tecnica a fascio singolo (SB)*

Per quanto concerne la ricostruzione con tecnica a fascio singolo, il punto d'entrata del tunnel tibiale è stato collocato a livello della metafisi tibiale mediale, inclinato lateralmente di circa 65° rispetto all'asse orizzontale, orientato verso il centro dell'inserzione tibiale del LCA originario. I tendini isolati sono stati separati dalla loro inserzione tibiale e quadruplicati impiegando una stazione di lavoro standard (standard working station). In seguito al fissaggio di un perno di guida nel centro anatomico dell'inserzione femorale del LCA, è stato trivellato un half-tunnel femorale di almeno 2.5 cm attraverso il portale antero-mediale. L'innesto poi è stato fatto passare

nel tunnel tibiale, all'interno dell'articolazione, nel tunnel femorale ed infine fissato con un Endobutton (Smith&Nephew, London, UK) alla rigida corticale femorale antero-laterale ed all'interno del tunnel tibiale, impiegando una vite ad interferenza riassorbibile, con il ginocchio flesso a 30°.

#### *Tecnica con fascio singolo over-the-top con plastica laterale (SBLP)*

Questa tecnica impiega un'artroscopia del ginocchio standard con tre portali: uno mediale sopra-patellare per l'ingresso dell'acqua, uno antero-laterale per l'artroscopio ed infine uno antero-mediale per la strumentazione. Prima di iniziare la procedura di ricostruzione del LCA è quindi possibile valutare altre strutture intra-articolari (i menischi e le cartilagini articolari) ed è necessario rimuovere nella regione posteriore della fossa intercondilare i tessuti molli che possano ostruire la posizione over-the-top.

Viene eseguita un'incisione di 1.5-2 cm sulla tibia medialmente rispetto al tubercolo tibiale, approssimativamente dove è localizzato il pes anserinus. In questa regione dopo aver isolato i tendini del muscolo gracile e semitendinoso, è possibile raggiungere l'origine di questi due muscoli facendo scorrere lungo i tendini un tendon stripper, ed una volta raggiunta si procede alla loro resezione. Con questa tecnica è possibile isolare i due tendini mantenendone intatta l'inserzione tibiale. Quindi si esegue la preparazione dell'innesto, che implica l'esecuzione di una sutura che unisca i due tendini appena isolati a formare un unico fascio.

Una volta preparato l'innesto si procede con il trivellamento del tunnel tibiale in direzione della regione postero-mediale dell'inserzione del LCA con il ginocchio flesso a 35°. L'origine distale

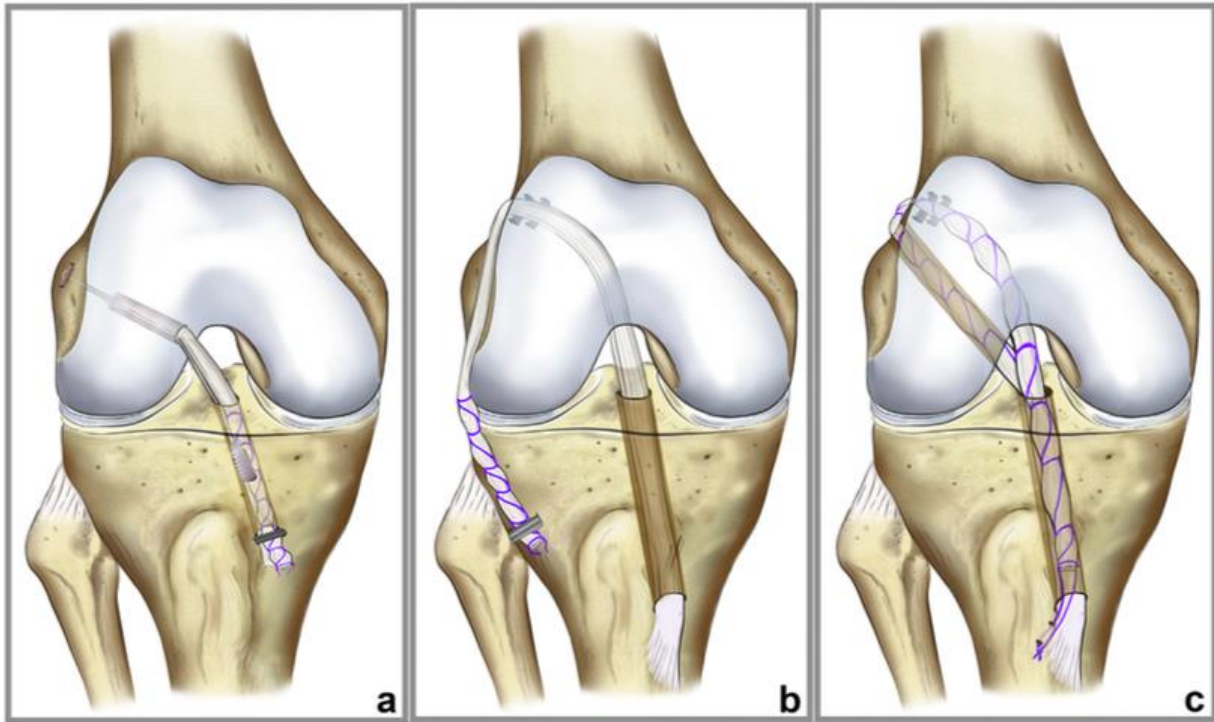
del tunnel tibiale è stata definita dal chirurgo in maniera tale da non impattare sulla naturale inserzione dell'innesto.

Trivellato il tunnel tibiale, si esegue un'incisione a livello dell'epicondilo femorale laterale e dopo aver dissezionato la bandelletta ileo-tibiale ed il setto intermuscolare, viene raggiunta la posizione over-the-top. L'innesto viene quindi introdotto attraverso il tunnel tibiale, all'interno dell'articolazione ed all'esterno attraverso l'incisione laterale. Dopo aver correttamente tensionato l'innesto con il ginocchio flessa a 70°, questo viene fissato nella posizione over-the-top con due cambre metalliche dentate (Citieffe, Bologna, Italy). Infine per ottenere una plastica laterale, viene eseguita un'ultima incisione sulla tibia laterale in prossimità del tubercolo di Gerdy, quindi la porzione distale dell'innesto viene fatta passare sotto la fascia e fissata sotto al tubercolo di Gerdy con una graffa metallica.

#### *Tecnica non-anatomica a fascio doppio*

I tendini del muscolo semitendinoso e gracile vengono isolati utilizzando la stessa tecnica descritta sopra, che quindi implica l'impiego di un tendon stripper ed il mantenimento dell'inserzione tibiale. Sempre come descritto sopra viene trivellato il tunnel tibiale ma in aggiunta, viene realizzato anche un tunnel femorale completo di 6 mm attraverso il portale antero-mediale procedendo dalla regione postero-laterale dell'inserzione femorale verso la corticale femorale laterale. Quindi viene eseguita un'incisione laterale prossimale all'epicondilo laterale per raggiungere la posizione over-the-top e l'uscita del tunnel femorale realizzato in precedenza. L'innesto viene quindi fatto passare nel tunnel tibiale, all'interno dell'articolazione, poi all'esterno dell'articolazione dove viene fissato nella posizione over-the-top con due cambre

metalliche dentate con il ginocchio flesso a 70°. Infine, l'innesto viene fatto passare attraverso il tunnel femorale, introdotto all'interno dell'articolazione ed attraverso il tunnel tibiale al fine di fissarlo alla corticale tibiale antero-mediale con una graffa metallica dentata con il ginocchio flesso a 15°.



*Figura 2, intervento di ricostruzione del LCA con tecnica a fascio singolo (a), a fascio singolo con plastica laterale (b), a fascio doppio (c)*

### 7.3 Analisi computer assistita della lassità

Un'analisi computer assistita della lassità è stata effettuata prima e dopo l'intervento di ricostruzione del LCA al fine di analizzare l'esito chirurgico in termini di riduzione della lassità per ogni tecnica di ricostruzione.

La riduzione di lassità è stata calcolata impiegando (misurazione postoperatoria - misurazione preoperatoria) un sistema di navigazione chirurgica (BLU IGS, Orthokey LLC, Lewes, DE, USA), equipaggiato con un software specificamente programmato per acquisizioni cinematiche (KLEE, Orthokey) (Martelli et al 2006). Questo sistema si avvale di un localizzatore ottico e di trackers ottici dedicati. L'accuratezza del valore quadratico medio 3D del sistema di navigazione nella localizzazione di un marker passivo è 0.35 mm (valore dichiarato dal produttore). Per permettere l'acquisizione cinematica, i trackers ottici sono stati dotati di trackers ottici passivi ed assicurati con dei perni di 3 mm di diametro alla diafisi tibiale e femorale. La gestione perioperatoria dei pazienti, lo strumentario chirurgico, e l'intervento chirurgico proposto sono rimasti inalterati senza subire modifiche dovute all'introduzione del sistema di navigazione. Nel tempo intra-operatorio, il chirurgo ha eseguito le registrazioni anatomiche richieste, seguite da test clinici sulla lassità statica e dinamica sia prima (PRE) che dopo (POST) il fissaggio degli innesti necessari alla ricostruzione del LCA. Durante la fase di registrazione anatomica, sono stati identificati diversi punti di riferimento impiegando sonde tracciate: l'epicondilo mediale e laterale, il punto più laterale del piatto tibiale laterale, il punto più mediale del piatto tibiale mediale ed il malleolo mediale e laterale. Il centro della teta del femore è stato identificato eseguendo una rotazione dell'anca. La localizzazione precisa di questi punti chiave anatomici è cruciale per definire i sistemi di riferimento anatomici della tibia e del femore consentendo in questo modo la successiva analisi cinematica. Alla fase di registrazione anatomica seguono i test

clinici statici e dinamici per la valutazione della lassità eseguiti sempre dallo stesso chirurgo ortopedico senior (Z.S.).

I test clinici statici e dinamici per la valutazione della lassità eseguiti sono: il test di Lachman (AP30), il test del cassetto anteriore (AP90), il test in stress varo-valgo a 0° e 30° di flessione del ginocchio (VV0, VV30), rotazione interno-esterna (IE30, IE90) e test de pivot shift (PS).

Nello specifico il test del pivot shift (PS) è stato eseguito seguendo la procedura descritta da Jakob et al. (1987). Per quantificarne l'ordine di grandezza, l'area inclusa tra la rotazione interno-esterna durante il test del pivot shift e l'angolo di flessione /estensione è stata analizzata. Durante i test cinematici, sono state calcolate sia la traslazione che la rotazione della tibia rispetto al femore in accordo con i principi cinematici sviluppati da Grood e Suntay (1983). Per quantificare il contributo di ciascuna tecnica chirurgica, la riduzione della lassità è stata definita come il valore ottenuto dalla differenza tra i risultati PRE- e POST- ricostruzione, permettendo un confronto intra-paziente. Per quanto concerne ciascun test cinematico, tale riduzione della lassità verrà mostrata in seguito come AP30Diff, AP90Diff, IE30Diff, IE90Diff, VV0Diff, VV30Diff and PIVOTDiff. L'intera serie di dati anatomici e biomeccanici è stata elaborata con Matlab (MATLAB, , The MathWorks Inc., Natick, MA, USA).

L'affidabilità dei test clinici eseguiti è stata valutata in precedenti articoli scientifici. Nello specifico, il coefficiente di correlazione interclass (ICC) per i dati intra-tester ha mostrato un'eccellente correlazione tra le tre misure ripetute ( ICC = 0.95). In aggiunta, l'analisi individuale dei pazienti ha confermato che la ripetibilità dei test per la lassità antero-posteriore per una forza manuale massima (AP30, AP90) è stata di 1 mm mentre la ripetibilità dei test per la lassità interno-esterna (IE30, IE90) e dei test per la lassità in varo-valgo (VV0, VV30) era meno di 2° (Lopomo et al 2009; Lopomo et al 2010; Martelli et al 2006).

Il protocollo dello studio è stato approvato dal Comitato Etico istituzionale (Prot.Gen. 0013202, April 19th 2013) e tutti i pazienti hanno firmato un consenso informato prima del trattamento.

#### 7.4 Analisi statistica

Il test di Kolmogorov-Smirnov è stato eseguito per esaminare la normalità di distribuzione delle variabili. Il test di ANOVA, seguito dal test di post-hoc comparison pairwise, è stato utilizzato per analizzare le differenze tra i gruppi riguardo a variabili continue normalmente distribuite e dati homoscedatic, altrimenti è stato utilizzato il Kruskal Wallis test seguito dal post-hoc pairwise comparison test di Mann-Whitney con la correzione di Bonferroni. Il test non parametrico è stato analizzato con il metodo Monte Carlo. Il test parametrico paired t-test è stato eseguito per analizzare le differenze tra i valori pre e post. Per tutti i test  $p < 0.05$  è stato considerato significativo.

Un'analisi della potenza a priori è stata eseguita sulla base dei risultati preliminari di uno studio simile che comparava differenti tecniche di ricostruzione di LCA con sistema di navigazione (Monaco et al 2007), che ha riportato valori medi di  $16.3^\circ \pm 5.4^\circ$  and  $10.9^\circ \pm 5.7^\circ$  nei due gruppi per la rotazione interna. Considerando il numero di tre pairwise comparison tra i tre gruppi in accordo con il progetto dello studio, un numero di tredici pazienti in ciascuno dei tre gruppi si è reso necessario per ottenere una potenza di 0.9, ed un errore alfa del 5%, per un totale di 39 pazienti. Al fine di prendere in considerazione possibili errori nell'acquisizione cinematica, un ulteriore paziente è stato aggiunto a ciascun gruppo; pertanto, un totale di 42 pazienti sono stati inclusi nello studio. Il calcolo del numero dei campioni (sample size) è stato eseguito attraverso



powerandsamplesize.com. L'analisi statistica è stata eseguita utilizzando lo SPSS program v.19.0 (IBM Corp, New York, USA).

## 8. Risultati

A livello preoperatorio, non sono state evidenziate differenze tra i tre gruppi di studio per quel che riguarda età, sesso, lato affetto dalla lesione, tempo trascorso dall'insorgenza della lesione all'operazione e punteggio del SF-12 PCS, SF-12 MCS, Knee Injury and Osteoarthritis Outcome Score (KOOS) and Marx Activity Rating Scale (MARS) (tavola 1). L'inclinazione tibiale postero-laterale è stata misurata anche in accordo con Grassi et al. (2018) (SB  $4.24^{\circ} + 2.62^{\circ}$ ; SBLP  $4.64^{\circ} + 3.07^{\circ}$ , DB  $4.46^{\circ} + 2.64^{\circ}$ ). Nessuna differenza è stata messa in luce tra i tre gruppi. Nessuna differenza statisticamente significativa è stata notata anche tra i gruppi dello studio per quanto concerne al grado di lassità pre-operatorio in tutti i test esaminati.

### 8.1 Traslazione antero-posteriore a $30^{\circ}$ e $90^{\circ}$ di flessione del ginocchio (AP30, AP90)

Il parametro di traslazione tibiale antero-posteriore a  $30^{\circ}$  e  $90^{\circ}$  di flessione del ginocchio (PRE) si sono ridotti significativamente in tutti i pazienti dopo la ricostruzione di LCA (POST) con tutte le tecniche eseguite (GLM:  $P < 0.0005$   $\eta^2 = 0.777$ ). La riduzione della lassità varia in maniera significativa dopo l'intervento chirurgico  $p=0.001$   $\eta^2=0.285$ ). La tavola 2 riporta i valori del test AP90, acquisiti durante l'intervento sia prima (PRE) che dopo (POST) la fissazione dell'innesto per il gruppo SB, il gruppo SBLP ed il gruppo DB.

In particolare, l'analisi della flessione del ginocchio a 90° (AP90Diff) ha evidenziato una differenza significativa a tempo zero dopo l'intervento (Figura 2). I risultati hanno messo in mostra come la tecnica SBLP abbia ottenuto la riduzione maggiore dei valori in AP90. La tecnica SBLP si è visto essere superiore alla tecnica DB nel ridurre la traslazione antero-posteriore ( $P = 0.012$ ), mentre la differenza tra il Gruppo SBLP ed il gruppo SB non era significativa ( $P = 0.072$ ). Al contrario, il confronto tra i valore del gruppo SB ed il gruppo DB non ha messo in luce alcuna differenza statistica significativa ( $P = 0.950$ ).

## 8.2 Rotazione interna-esterna a 30° e 90° di flessione del ginocchio (IE30, IE90)

Tutte e tre le tecniche ricostruttive si sono dimostrate efficaci nel ridurre la rotazione interna-esterna se si comparano i valori PRE e POST. La tavola 2 riporta i valori del test IE30, acquisiti durante l'intervento sia prima (PRE) che dopo (POST) la fissazione dell'innesto per il gruppo SB, il gruppo SBLP ed il gruppo DB.

L'analisi della riduzione della lassità (IE30Diff) hanno evidenziato il contributo di ciascuna tecnica chirurgica nel controllo della lassità statica di rotazione (Figura 3). I risultati hanno messo in mostra come la tecnica SBLP sia stata più efficace nel controllo della rotazione interno-esterna a 30° se paragonata con la tecnica DB. Mentre invece non si è vista nessuna differenza tra il gruppo SB e DB. I valori della rotazione interno-esterna a 90° di flessione del ginocchio (IE90) si è visto essere significativamente inferiori ( $P < 0.01$ ) nel post-operatorio rispetto al pre-operatorio per tutte e tre le tecniche chirurgiche. La tavola 2 riporta i valori del test IE90, acquisiti durante l'intervento sia prima (PRE) che dopo (POST) la fissazione dell'innesto per il gruppo SB, il gruppo SBLP ed il gruppo DB. A 90° gradi di flessione, la tecnica SBLP si è visto

essere più efficace nel controllo della rotazione se confrontata con la tecnica SB ( $P = 0.01$ ) e con la tecnica (P = 0.003). Mentre nessuna differenza è stata messa in luce tra la tecnica SB e la tecnica DB ( $P = 0.920$ ).

### 8.3 Test con stress in varo-valgo a 0° e 30° di flessione del ginocchio (VV0, VV30) e test del pivot-shift

I valori di rotazione in varo-valgo a 0° e 30° ed i valori di lassità dinamica hanno mostrato una riduzione e si è visto essere inferiori nel post-operatorio rispetto al pre-operatorio per tutte e tre le tecniche chirurgiche.

L'analisi del Test con stress in varo-valgo a 0° e 30° di flessione del ginocchio (VV0, VV30), come l'analisi della lassità dinamica durante il test del pivot-shift, non hanno mostrato alcuna differenza statistica tra le tre tecniche ricostruttive incluse nello studio in termini di riduzione della lassità.

## 9. Discussione

La conclusione più rilevante di questo studio è che tre diverse tecniche ricostruttive di LCA presentano diversi risultati in termini di controllo della lassità statica in traslazione e rotazione. Nello specifico, i risultati del presente studio mostrano che tutte le tecniche di ricostruzione hanno riportato una riduzione significativa della lassità statica se comparati ai valori preoperatori in tutti i parametri testati durante l'intervento. Se compariamo i risultati tra i sottogruppi, la tecnica SBLP è stata associata ad una riduzione più significativa della traslazione a 90° e dalla rotazione interno-esterna a 30° e 90° di flessione se comparata con le tecniche DB e SB.

Per una lettura facilitata, la Tabella 3 riassume gli studi clinici svolti in una configurazione simile, che sono discussi ulteriormente in questa sezione. Focalizzandosi sulla traslazione antero-posteriore, le conclusioni del presente studio sono coerenti con i risultati riportati da Bignoz et al. (2019), il quale in uno studio con navigazione in vivo ha evidenziato come la plastica extra-articolare aggiunta alla ricostruzione SB, sia efficace nel controllare ulteriormente la lassità di traslazione. Al contrario, Monaco et al. (2007), in uno studio in vivo computer assistito, ha messo in evidenza come l'aggiunta di una ricostruzione extra-articolare laterale alla ricostruzione standard SB sia più efficace nel controllo della rotazione interna a 30° di flessione, se messa a confronto con la tecnica SB o ricostruzione anatomica DB. Tuttavia, nessuna differenza è stata sottolineata nella lassità di traslazione antero-posteriore e la rotazione esterna. È necessario notare come il presente studio consideri la ricostruzione con tecnica SBLP con l'innesto passante per la posizione over-the-top sull'epicondilo laterale, mentre Monaco et al. (2007) ha eseguito una ricostruzione con tecnica SB standard e una versione modificata da Coker-Arnold della tenodesis di MacIntosh come procedura extra-articolare. Si aggiunga che vi sono differenze significative tra i pazienti inclusi negli studi. In particolare, nel presente studio sono state prese

in considerazioni solo lesioni isolate di LCA, mentre nello studio di Monaco et al. Sono stati considerati anche pazienti con associate lesioni condrali o meniscali (a manico di secchio, corno posteriore). In un precedente studio in vivo, è già stata messa in evidenza la significativa influenza di una lesione meniscale sui valori della lassità statica e dinamica in ginocchia con LCA lesionato ((Zaffagnini et al 2016).

Prendendo in considerazione i nostri risultati, in presenza di una lesione del LCA isolata, la tecnica SBLP è più efficace nel controllo della traslazione antero-posteriore a 90° di flessione del ginocchio, e quindi dovrebbe essere preferita tra le altre tecniche in questo sottogruppo di pazienti. Spostando ora la nostra analisi sugli stabilizzatori dell'aspetto antero-laterale del ginocchio, un importante ruolo nella biomeccanica del ginocchio è rivestito dal LAL, noto per il suo ruolo stabilizzante nel controllo della rotazione interna (Parsons et al 2015). Alcuni autori affermano che la lesione di LAL sia una potenziale fonte di instabilità di rotazione e di pivot-shift positivo (Parsons et al 2015). Per questo motivo molti chirurghi implementano diverse tecniche di ricostruzione del LAL (Ferretti et al 2017; Sonnery-Cottet et al 2016a). Tuttavia, alcune di queste non sono riuscite a restaurare un pattern di rotazione interna normale (Sonnery-Cottet et al 2016a) o hanno modificato la biomeccanica del ginocchio attraverso un'eccessiva limitazione del compartimento laterale, senza ridurre la lassità in quello mediale (Bonanzinga et al 2017). Anche se l'analisi delle lesioni di LAL non figurava tra gli obiettivi del nostro studio, i risultati biomeccanici del presente studio confermano ulteriormente precedenti ricerche su cadavere (Bonanzinga et al 2017), sottolineando il ruolo della tecnica SBLP nel limitare le lassità di rotazione quando messa a confronto con la tecnica di ricostruzione del LCA standard SB e DB. Infatti, è noto come il corto braccio della leva del LCA limiti il suo ruolo nel controllo della rotazione interna ed ulteriori stabilizzatori secondari del ginocchio vengono reclutati per

controllare lo stress di rotazione e di traslazione (Dargel et al 2007). Il fondamento logico che sta dietro la combinazione di una ricostruzione di LCA extra-articolare ed intra-articolare risiede nella possibilità di poter sfruttare un braccio di leva maggiore al fine di garantire maggiore stabilità durante la rotazione ed inoltre proteggere da una tensione eccessiva l'innesto di LCA immaturo (Engebretsen et al 1990). Bedi et al. (2010), una volta studiata la biomeccanica della ricostruzione di LCA nel controllo della lassità di rotazione in uno studio in vitro. Questi hanno mostrato risultati migliori per la tecnica DB rispetto a quella SB nel fenomeno del pivot shift attraverso la limitazione della traslazione anteriore del compartimento laterale durante la manovra di pivot-shift. Altri autori hanno eseguito studi in vivo. Plaweski et al. (2011) ha evidenziato un controllo significativamente migliore nella rotazione interno-esterna a 20° di flessione della tecnica DB quando confrontata con la tecnica SB, ed ha confermato la superiorità della tecnica DB nella riduzione della traslazione antero-posteriore durante il test di pivot-shift. Questi risultati sono congruenti con le conclusioni di Lee et al. (2012), che hanno messo in evidenza una migliore stabilità in rotazione con la tecnica DB a 30° e 60° di flessione del ginocchio; questi risultati non sono stati confermati dal nostro studio. Colombet (2011) ha identificato un controllo superiore della rotazione interna a 90° di flessione in revisioni di LCA quando una tenodesi extra-articolare viene aggiunta alla ricostruzione di LCA intra-articolare. In maniera simile, uno studio di Zaffagnini et al. (2012) ha analizzato i pattern di lassità di rotazione tra la ricostruzione anatomica con tecnica DB e SBLP, mostrando una riduzione della lassità di rotazione interno-esterna a 90° di flessione staticamente maggiore per la tecnica SBLP. Nello stesso studio, il fenomeno di pivot shift è stato migliorato dalla ricostruzione anatomica con la tecnica DB. Complessivamente, non è stato ancora raggiunto un consenso generale sulla migliore tecnica in termini di controllo della lassità, principalmente a causa di un ridotto numero

di pazienti, lo studio di gruppi eterogenei con lesioni associate, ed il confronto di sole 2 tecniche per ciascuno studio.

Questo studio è stato quindi progettato per superare queste limitazioni della letteratura corrente attraverso il confronto delle tre principali tecniche chirurgiche in gruppi selezionati omogenei. I nostri risultati mostrano come, se i pazienti presentano una lesione isolata di LCA, senza concomitanti lesioni meniscali e una normale inclinazione tibiale, anche la ricostruzione con tecnica SB è efficace in termini di riduzione del pivoting e quindi procedure laterali associate possono essere evitate. In aggiunta, la tecnica SBLP ha mostrato una maggiore riduzione in termini di rotazione interno-esterna a 30° e 90° di flessione. Se consideriamo il range globale della rotazione tibiale, un paio di gradi di rotazione non dovrebbero avere un impatto a livello clinico in termini di eccessiva limitazione (Sonnery-Cottet et al 2016b). In aggiunta, la maggiore preoccupazione che concerne alla procedura di aggiunta di una plastica laterale è che questa riduzione di rotazione interna possa aumentare il rischio di sviluppo di artrosi laterale. Al contrario, i risultati a lungo termine della tecnica SLBP sono stati studiati in studi precedenti a 10 e 20 anni di follow-up e si è visto come questa preoccupazione sia totalmente ingiustificata (Marcacci et al 2009; Zaffagnini et al 2017). Questo studio presenta alcune limitazioni che devono essere prese in considerazione mentre si valutano i risultati. In primo luogo, i test di lassità statici e dinamici sono stati eseguiti manualmente dal chirurgo senza controllo del carico, sebbene precedenti studi abbiano messo in luce l'alta affidabilità tra i chirurghi del sistema di navigazione nell'eseguire analisi biomeccaniche (Martelli et al 2006; Martelli et al 2007). In secondo luogo, il fissaggio dell'innesto è stato eseguito con l'impiego della massima forza manuale, e questo può avere un possibile incontrollabile effetto sulla lassità finale del ginocchio. Uno studio scientifico precedente ha confermato che il tensionamento dell'innesto durante la

ricostruzione di LCA non è riproducibile da studio a studio ed inoltre varia tra chirurgo e chirurgo (O'Neill et al 2011). Tuttavia, quando l'intervento è eseguito da un chirurgo esperto, che è capace di tenere in considerazione fattori specifici del paziente, questa variabilità può essere significativamente ridotta. Nel presente studio, il controllo del tensionamento del LCA è stato eseguito, in seguito a cicli di pretensionamento e carico, sulla base dei feedback ricevuti dall'esecuzione dei test di traslazione antero-posteriore come riportato da Fleming et al. (2013). In aggiunta, se consideriamo i risultati della rotazione interno-esterna a 30° gradi di flessione (Figura 3) è possibile che alcuni outliers nel gruppo SB siano responsabili per un valore non significativo quando confrontata con altre tecniche. In assenza di queste anomalie, risultati differenti potrebbero essere possibili. Un'ultima limitazione di questo studio è rappresentata dall'assenza di un gruppo di controllo con soggetti sani. Questo è inevitabile in uno studio con navigazione in vivo, visto che l'applicazione dello stesso protocollo nel ginocchio controlaterale richiederebbe una procedura invasiva quale l'inserzione di componenti metalliche in una gamba sana. Sfortunatamente, questo limita la possibilità di ottenere informazioni riguardanti un possibile eccesso di limitazione dell'articolazione del ginocchio ricostruito.

Malgrado le limitazioni descritte sopra, il presente studio rappresenta un passo avanti rispetto alla letteratura esistente, con una progettazione dello studio (study design) che ha offerto importanti indicazioni sul diverso potenziale delle tecniche più utilizzate di ricostruzione del LCA nel ristabilire la stabilità articolare di rotazione a diversi livelli. Ulteriori studi dovrebbero esplorare se queste differenze possano portare a diversi risultati clinici nel breve e lungo termine, particolarmente in termini di prevenzione della progressione dell'artrosi nel tempo (Figura 4).



## 9.1 Conclusione

Il presente studio ha dimostrato in vivo come la ricostruzione di LCA con la tecnica a fascio singolo con plastica extra-articolare è efficace nel controllo della traslazione passiva antero-posteriore a 90°, ma anche nella riduzione della rotazione tibiale passiva interno-esterna a 30° e 90° quando confrontata con la tecnica di ricostruzione a fascio singolo ed a fascio doppio over-the-top a tempo zero dalla chirurgia. Lo studio non ha mostrato differenze significative per quel che riguarda la rotazione in varo-valgo ed il test pivot-shift tra le diverse tecniche di ricostruzione del LCA.

## 10. Referenze

- Bach JM, Hull ML: Strain inhomogeneity in the anterior cruciate ligament under application of external and muscular loads. *J Biomech Eng.* 1998;120(4):497-503
- Bedi, A., Musahl, V., O'Loughlin, P., et al 2010. A comparison of the effect of central anatomical single-bundle anterior cruciate ligament reconstruction and double- bundle anterior cruciate ligament reconstruction on pivot-shift kinematics. *Am. J. Sports Med.* 38, 1788–1794. <https://doi.org/10.1177/0363546510369303>.
- Beynnon, B.D., Johnson, R.J., Abate, J.A., et al 2005. Treatment of anterior cruciate ligament injuries, part I. *Am. J. Sports Med.* 33, 1579–1602. <https://doi.org/10.1177/0363546505279913>.
- Bignozzi, S., Zaffagnini, S., Lopomo, N., et al 2009. Does a lateral plasty control coupled translation during antero-posterior stress in single-bundle ACL reconstruction? An in vivo study. *Knee Surg Sports Traumatol Arthrosc Off J ESSKA* 17, 65–70. <https://doi.org/10.1007/s00167-008-0651-6>.
- Bigoni, M., Sacerdote, P., Turati, M., et al 2013. Acute and late changes in intraarticular cytokine levels following anterior cruciate ligament injury. *J Orthop Res Off Publ Orthop Res Soc* 31, 315–321. <https://doi.org/10.1002/jor.22208>.
- Bonanzinga T, Zaffagnini S, Grassi A et al: Management of Combined Anterior Cruciate Ligament-Posterolateral Corner Tears: A Systematic Review. *Am J Sports Med.* 2013 Nov 12;42(6):1496-1503.

- Bonanzinga, T., Signorelli, C., Grassi, A., et al 2016. Kinematics of ACL and anterolateral ligament. Part I: combined lesion. *Knee Surg Sports Traumatol Arthrosc Off J ESSKA*. <https://doi.org/10.1007/s00167-016-4259-y>. Published Online First: 8 September.
- Bonanzinga, T., Signorelli, C., Grassi, A., et al 2017. Kinematics of ACL and anterolateral ligament. Part II: anterolateral and anterior cruciate ligament reconstruction. *Knee Surg Sports Traumatol. Arthrosc.* 1–6. <https://doi.org/10.1007/s00167-017-4496-8>.
- Butler, D.L., Noyes, F.R., Grood, E.S., 1980. Ligamentous restraints to anterior-posterior drawer in the human knee. A biomechanical study. *J. Bone Joint Surg. Am.* 62, 259–270. A. Grassi, et al.
- C Prodromos, B.J., 2005. Endobutton femoral fixation for hamstring anterior cruciate ligament reconstruction: surgical technique and results. *Tech. Orthop.* 20, 233–237. Claes, S., Vereecke, E., Maes, M., et al 2013. Anatomy of the anterolateral ligament of the knee. *J. Anat.* 223, 321–328. <https://doi.org/10.1111/joa.12087>. Colombet, P., 2011. Knee laxity control in revision anterior cruciate ligament re- construction versus anterior cruciate ligament reconstruction and lateral tenodesis: clinical assessment using computer-assisted navigation. *Am. J. Sports Med.* 39, 1248–1254. <https://doi.org/10.1177/0363546510395462>.
- Claes S, Vereecke E, Maes M et al: Anatomy of the anterolateral ligament of the knee. *J Anat*, 223 (2013), pp. 321–328
- Covey DC: Injuries of the posterolateral corner of the knee. *J Bone Joint Surg Am.* 2001 Jan;83-A(1):106-18.

- Cuellar, V.G., Cuellar, J.M., Golish, S.R., et al 2010. Cytokine profiling in acute anterior cruciate ligament injury. *Arthrosc J Arthrosc Relat Surg Off Publ Arthrosc Assoc N Am Int Arthrosc Assoc* 26, 1296–1301. <https://doi.org/10.1016/j.arthro.2010.02.011>.
- Dargel, J., Gotter, M., Mader, K., et al 2007. Biomechanics of the anterior cruciate ligament and implications for surgical reconstruction. *Strateg Trauma Limb Reconstr Online* 2, 1–12. <https://doi.org/10.1007/s11751-007-0016-6>.
- Devgan, A., Rohilla, R., Singh, A., et al 2016. A prospective study to evaluate the clinicoradiological outcomes of arthroscopic single bundle versus double bundle anterior cruciate ligament reconstruction. *J Clin Orthop Trauma* 7, 236–242. <https://doi.org/10.1016/j.jcot.2016.01.004>.
- Dodds AL, Halewood C, Gupte GM et al: The anterolateral ligament: Anatomy, length changes and association with the Second fracture. *Bone Joint J.* 2014; 96: 325-331.
- Duncan JB, Hunter R, Purnell M, Freeman J; Meniscal injuries associated with acute anterior cruciate ligament tears in alpine skiers. *Am J Sports Med* 1995;23:170–2
- Engebretsen, L., Lew, W.D., Lewis, J.L., et al 1990. The effect of an iliotibial tenodesis on intraarticular graft forces and knee joint motion. *Am. J. Sports Med.* 18, 169–176. Ferretti, A., Monaco, E., Fabbri, M., et al 2017. The fascia lata anterolateral tenodesis technique. *Arthrosc Tech* 6, e81–e86. <https://doi.org/10.1016/j.eats.2016.09.005>.
- Fink, C., Hoser, C., Hackl, W., et al 2001. Long-term outcome of operative or non-operative treatment of anterior cruciate ligament rupture—is sports activity a determining variable? *Int. J. Sports Med.* 22, 304–309. <https://doi.org/10.1055/s-2001-13823>.

- Fleming, B.C., Fadale, P.D., Hulstyn, M.J., et al 2013. The effect of initial graft tension after anterior cruciate ligament reconstruction: a randomized clinical trial with 36- month follow-up. *Am. J. Sports Med.* 41, 25–34. <https://doi.org/10.1177/0363546512464200>.
- Georgoulis, A.D., Ristanis, S., Chouliaras, V., et al 2007. Tibial rotation is not restored after ACL reconstruction with a hamstring graft. *Clin Orthop* 454, 89–94. <https://doi.org/10.1097/BLO.0b013e31802b4a0a>.
- Grassi, A., Signorelli, C., Urrizola, F., et al 2018. Anatomical features of tibia and femur: influence on laxity in the anterior cruciate ligament deficient knee. *Knee* 25, 577–587. <https://doi.org/10.1016/j.knee.2018.03.017>.
- Grood, E.S., Suntay, W.J., 1983. A joint coordinate system for the clinical description of three-dimensional motions: application to the knee. *J. Biomech. Eng.* 105, 136–144.
- Haims AH, Medvecky MJ, Pavlovich R Jr, et al: MR imaging of the anatomy of and injuries to the lateral and posterolateral aspects of the knee. *Am J Roentgenol* 180(2003), 647–653.
- Hara K, Niga S, Ikeda H, Cho S, Muneta T: Isolated anterior cruciate ligament reconstruction in patients with chronic anterior cruciate ligament insufficiency combined with grade II valgus laxity. *Am J Sports Med.* 2008;36(2):333-339.
- Hemmerich, A., van der Merwe, W., Batterham, M., et al 2011. Double-bundle ACL surgery demonstrates superior rotational kinematics to single-bundle technique during dynamic task. *Clin Biomech Bristol Avon* 26, 998–1004. <https://doi.org/10.1016/j.clinbiomech.2011.06.005>.

- Hughston JC, Andrews JR, Cross MJ, Moschi A: Classification of knee ligament instabilities. Part II. The lateral compartment J Bone Joint Surg Am, 58 (1976), pp. 173–179
- Jakob, R.P., Stäubli, H.U., Deland, J.T., 1987. Grading the pivot shift. Objective tests with implications for treatment. J. Bone Joint Surg. (Br.) 69, 294–299.
- Kamath GV, Redfern JC, Greis PE, Burks RT: Revision anterior cruciate ligament reconstruction. Am J Sports Med. 2011;39(1):199-217.
- Kim, D., Asai, S., Moon, C.-W., et al 2015. Biomechanical evaluation of anatomic single- and double-bundle anterior cruciate ligament reconstruction techniques using the quadriceps tendon. Knee Surg Sports Traumatol Arthrosc Off J ESSKA 23, 687–695.  
<https://doi.org/10.1007/s00167-014-3462-y>.
- Kopf S, Kauert R, Halfpaap J et al: A new quantitative method for pivot shift grading. Knee Surg Sports Traumatol Arthrosc. 2012;20(4):718-723
- LaPrade RF: Arthroscopic evaluation of the lateral compartment of knees with grade 3 posterolateral knee complex injuries. Am J Sports Med 25(1997), 596–602.
- Lee, S., Kim, H., Jang, J., et al 2012. Comparison of anterior and rotatory laxity using navigation between single- and double-bundle ACL reconstruction: prospective randomized trial. Knee Surg Sports Traumatol Arthrosc Off J ESSKA 20, 752–761.  
<https://doi.org/10.1007/s00167-012-1880-2>.
- Levine, J.W., Kiapour, A.M., Quatman, C.E., et al 2013. Clinically relevant injury patterns after an anterior cruciate ligament injury provide insight into injury mechanisms. Am. J. Sports Med. 41, 385–395. <https://doi.org/10.1177/0363546512465167>.

- Lopomo, N., Bignozzi, S., Martelli, S., et al 2009. Reliability of a navigation system for intra-operative evaluation of antero-posterior knee joint laxity. *Comput. Biol. Med.* 39, 280–285. <https://doi.org/10.1016/j.combiomed.2009.01.001>.
- Lopomo, N., Zaffagnini, S., Bignozzi, S., et al 2010. Pivot-shift test: analysis and quantification of knee laxity parameters using a navigation system. *J Orthop Res Off Publ Orthop Res Soc* 28, 164–169. <https://doi.org/10.1002/jor.20966>.
- Lubowitz, J.H., Provencher, M.T., Brand, J.C., et al 2014. The knee anterolateral ligament. *Arthrosc J Arthrosc Relat Surg Off Publ Arthrosc Assoc N Am Int Arthrosc Assoc* 30, 1385–1388. <https://doi.org/10.1016/j.arthro.2014.08.007>.
- Marcacci, M., Zaffagnini, S., Iacono, F., et al 1998. Arthroscopic intra- and extra-articular anterior cruciate ligament reconstruction with gracilis and semitendinosus tendons. *Knee Surg Sports Traumatol Arthrosc Off J ESSKA* 6, 68–75. <https://doi.org/10.1007/s001670050075>.
- Marcacci, M., Molgora, A.P., Zaffagnini, S., et al 2003. Anatomic double-bundle anterior cruciate ligament reconstruction with hamstrings. *Arthrosc J Arthrosc Relat Surg Off Publ Arthrosc Assoc N Am Int Arthrosc Assoc* 19, 540–546. <https://doi.org/10.1053/jars.2003.50129>.
- Marcacci, M., Zaffagnini, S., Giordano, G., et al 2009. Anterior cruciate ligament reconstruction associated with extra-articular tenodesis: a prospective clinical and radiographic evaluation with 10- to 13-year follow-up. *Am. J. Sports Med.* 37, 707–714. <https://doi.org/10.1177/0363546508328114>.

- Martelli, S., Zaffagnini, S., Bignozzi, S., et al 2006. Validation of a new protocol for computer-assisted evaluation of kinematics of double-bundle ACL reconstruction. *Clin Biomech Bristol Avon* 21, 279–287. <https://doi.org/10.1016/j.clinbiomech.2005.10.009>.
- Martelli, S., Zaffagnini, S., Bignozzi, S., et al 2007. Description and validation of a navigation system for intra-operative evaluation of knee laxity. *Comput Aided Surg Off J Int Soc Comput Aided Surg* 12, 181–188. <https://doi.org/10.3109/10929080701387259>.
- Menetrey J, Duthon VB, Laumonier T, Fritschy D: “Biological failure” of the anterior cruciate ligament graft. *Knee Surg Sports Traumatol Arthrosc.* 2008;16(3):224-231
- Monaco, E., Labianca, L., Conteduca, F., et al 2007. Double bundle or single bundle plus extraarticular tenodesis in ACL reconstruction? A CAOS study. *Knee Surg Sports Traumatol Arthrosc Off J ESSKA* 15, 1168–1174. <https://doi.org/10.1007/s00167-007-0368-y>.
- Moorman CT 3rd, LaPrade RF: Anatomy and biomechanics of the posterolateral corner of the knee. *J Knee Surg* 18(2005), 137–145.
- Norwood LA Jr, Andrews JR, Meisterling RC, et al: Acute anterolateral rotatory instability of the knee. *J Bone Joint Surg Am* 61(1979), 704–709.
- O'Neill, B.J., Byrne, F.J., Hirpara, K.M., et al 2011. Anterior cruciate ligament graft tensioning. Is the maximal sustained one-handed pull technique reproducible? *BMC Res Notes* 4, 244. <https://doi.org/10.1186/1756-0500-4-244>.
- Øiestad, B.E., Engebretsen, L., Storheim, K., et al 2009. Knee osteoarthritis after anterior cruciate ligament injury: a systematic review. *Am. J. Sports Med.* 37, 1434–1443. <https://doi.org/10.1177/0363546509338827>.



- Papalia R, Osti L, Del Buono A et al: Management of combined ACL-MCL tears: a systematic review. *Br Med Bull.* 2010;93:201-215.
- Parsons, E.M., Gee, A.O., Spiekerman, C., et al 2015. The biomechanical function of the anterolateral ligament of the knee. *Am. J. Sports Med.* 43, 669–674. <https://doi.org/10.1177/0363546514562751>.
- Plaweski, S., Grimaldi, M., Courvoisier, A., et al 2011. Intraoperative comparisons of knee kinematics of double-bundle versus single-bundle anterior cruciate ligament reconstruction. *Knee Surg Sports Traumatol Arthrosc Off J ESSKA* 19, 1277–1286. <https://doi.org/10.1007/s00167-011-1405-4>.
- Potter, H.G., Jain, S.K., Ma, Y., et al 2012. Cartilage injury after acute, isolated anterior cruciate ligament tear: immediate and longitudinal effect with clinical/MRI follow- up. *Am. J. Sports Med.* 40, 276–285. <https://doi.org/10.1177/0363546511423380>.
- Ristanis, S., Giakas, G., Papageorgiou, C.D., et al 2003. The effects of anterior cruciate ligament reconstruction on tibial rotation during pivoting after descending stairs. *Knee Surg Sports Traumatol Arthrosc Off J ESSKA* 11, 360–365. <https://doi.org/10.1007/s00167-003-0428-x>.
- Ristanis, S., Stergiou, N., Patras, K., et al 2005. Excessive tibial rotation during high-demand activities is not restored by anterior cruciate ligament reconstruction. *Arthrosc J Arthrosc Relat Surg Off Publ Arthrosc Assoc N Am Int Arthrosc Assoc* 21, 1323–1329. <https://doi.org/10.1016/j.arthro.2005.08.032>.

- Sastre, S., Popescu, D., Núñez, M., et al 2010. Double-bundle versus single-bundle ACL reconstruction using the horizontal femoral position: a prospective, randomized study. *Knee Surg Sports Traumatol Arthrosc Off J ESSKA* 18, 32–36. <https://doi.org/10.1007/s00167-009-0844-7>.
- Schreiber, V.M., van Eck, C.F., Fu, F.H., 2010. Anatomic double-bundle ACL reconstruction. *Sports Med. Arthrosc. Rev.* 18, 27–32. <https://doi.org/10.1097/JSA.0b013e3181bf6634>.
- Segond P: Recherches cliniques et expérimentales sur les épanchements sanguins du genou par entorse. *Progres Med*1879;7:297–341.
- Signorelli C, Bonanzinga T, Lopomo N et al :Do pre-operative knee laxity values influence post-operative ones after anterior cruciate ligament reconstruction? *Scand J Med Sci Sports.* 2013 Aug;23(4):e219-24.
- Song, E.K., Oh, L.S., Gill, T.J., et al 2009. Prospective comparative study of anterior cruciate ligament reconstruction using the double-bundle and single-bundle techniques. *Am. J. Sports Med.* 37, 1705–1711. <https://doi.org/10.1177/0363546509333478>.
- Sonnery-Cottet, B., Daggett, M., Helito, C.P., et al 2016a. Combined anterior cruciate ligament and anterolateral ligament reconstruction. *Arthrosc Tech* 5, e1253–e1259. <https://doi.org/10.1016/j.eats.2016.08.003>.
- Sonnery-Cottet, B., Daggett, M., Helito, C.P., et al 2016b. Anatomic anterolateral ligament reconstruction leads to overconstraint at any fixation angle: letter to the editor. *Am. J. Sports Med.* 44, NP57–NP58. <https://doi.org/10.1177/0363546516669313>.

- Swärd, P., Fridén, T., Boegård, T., et al 2013. Association between varus alignment and post-traumatic osteoarthritis after anterior cruciate ligament injury. *Knee Surg Sports Traumatol Arthrosc Off J ESSKA* 21, 2040–2047. <https://doi.org/10.1007/s00167-013-2550-8>.
- Tashman, S., Collon, D., Anderson, K., et al 2004. Abnormal rotational knee motion during running after anterior cruciate ligament reconstruction. *Am. J. Sports Med.* 32, 975–983.
- Tashman, S., Kolowich, P., Collon, D., et al 2007. Dynamic function of the ACL-reconstructed knee during running. *Clin Orthop* 454, 66–73. <https://doi.org/10.1097/BLO.0b013e31802bab3e>.
- Vincent, J.-P., Magnussen, R.A., Gezmez, F., et al 2012. The anterolateral ligament of the human knee: an anatomic and histologic study. *Knee Surg Sports Traumatol Arthrosc Off J ESSKA* 20, 147–152. <https://doi.org/10.1007/s00167-011-1580-3>.
- Zaffagnini S, Bonanzinga T, Marcheggiani Muccioli GM, et al: Does chronic medial collateral ligament laxity influence the outcome of anterior cruciate ligament reconstruction? A prospective evaluation with a minimum three-year follow-up. *J Bone Joint Surg Br.* 2011;93(8):1060-1064
- Zaffagnini, S., Bruni, D., Marcheggiani Muccioli, G.M., et al 2011. Single-bundle patellar tendon versus non-anatomical double-bundle hamstrings ACL reconstruction: a prospective randomized study at 8-year minimum follow-up. *Knee Surg Sports Traumatol Arthrosc Off J ESSKA* 19, 390–397. <https://doi.org/10.1007/s00167-010-1225-y>.
- Zaffagnini, S., Marcheggiani Muccioli, G.M., Grassi, A., et al 2017. Over-the-top ACL reconstruction plus extra-articular lateral tenodesis with hamstring tendon grafts: prospective

evaluation with 20-year minimum follow-up. *Am. J. Sports Med.* 45, 3233–3242.

<https://doi.org/10.1177/0363546517723013>.

- Zaffagnini, S., Marcheggiani Muccioli, G.M., Signorelli, C., et al 2014. Anatomic and nonanatomic double-bundle anterior cruciate ligament reconstruction: an in vivo kinematic analysis. *Am. J. Sports Med.* 42, 708–715. <https://doi.org/10.1177/0363546513519070>.
- Zaffagnini, S., Signorelli, C., Bonanzinga, T., et al 2016. Does meniscus removal affect ACL-deficient knee laxity? An in vivo study. *Knee Surg Sports Traumatol Arthrosc Off J ESSKA* 24, 3599–3604. <https://doi.org/10.1007/s00167-016-4222-y>.
- Zaffagnini, S., Signorelli, C., Lopomo, N., et al 2012. Anatomic double-bundle and over-the-top single-bundle with additional extra-articular tenodesis: an in vivo quantitative assessment of knee laxity in two different ACL reconstructions. *Knee Surg Sports Traumatol Arthrosc Off J ESSKA* 20, 153–159. <https://doi.org/10.1007/s00167-011-1589-7>.