

Alma Mater Studiorum – Università di Bologna

DOTTORATO DI RICERCA IN

Scienze Veterinarie

Ciclo XXXI

**Settore Concorsuale: 07/H1 Anatomia e fisiologia veterinaria**

**Settore Scientifico Disciplinare: VET/01 Anatomia degli animali domestici**

STUDIO MORFOLOGICO E MORFOMETRICO DELLA  
STRATIGRAFIA DI PARETE DELL'APPARATO  
GASTROENTERICO DI CONIGLIO: ASPETTI  
COMPARATIVI TRA L'ESAME ANATOMICO  
MICROSCOPICO E L'INDAGINE ULTRASONOGRAFICA  
"IN-VIVO" ED "EX-VIVO"

**Presentata da:** Dott. Claudio Tagliavia

**Coordinatore Dottorato**

**Supervisore**

Prof. Arcangelo Gentile

Prof.ssa Annamaria Grandis

**Esame finale anno 2019**

# RIASSUNTO

Negli ultimi anni si è assistito ad una maggiore diffusione dei cosiddetti nuovi animali da compagnia, tra i quali si annovera il coniglio. Ne è conseguito un aumento della richiesta di visite veterinarie e la necessità di implementare le conoscenze specialistiche. Nasce così l'esigenza di conoscere le caratteristiche anatomiche, fisiologiche e patologiche specifiche della specie, ben diverse da quella degli animali domestici comunemente trattati. È in questo contesto che si inquadra la ricerca oggetto di questa tesi, in cui si è voluto indagare - da un punto di vista morfologico e morfometrico - l'apparato gastrointestinale di coniglio, utilizzando due tecniche solo apparentemente lontane tra loro: l'anatomia microscopica e l'indagine ecografica "in-vivo" ed "ex-vivo".

L'indagine microscopica ha consentito di valutare con precisione le normali caratteristiche della parete di ciascun tratto preso in esame, misurando gli spessori delle quattro tonache (sierosa, muscolare, sottomucosa e mucosa) e ricavandone i valori assoluti e relativi percentuali. Questi dati sono quindi serviti come valori di riferimento per valutare la correttezza delle medesime osservazioni e misurazioni ottenute con l'esame ecografico e facilitarne l'interpretazione.

Dallo studio è emerso che l'indagine ecografica si è dimostrata attendibile per la misurazione dello spessore totale e parziale della sottomucosa e della muscolare, mentre per le restanti tonache, sierosa e mucosa, il valore non è risultato coerente con il dato anatomico. Questo, presumibilmente, è legato alla limitata capacità di risoluzione della sonda ed ai fenomeni di attenuazione, diffusione ed alla risoluzione assiale.

Nel complesso ci si auspica che sia l'indagine anatomica che quella ultrasonografica ad alta risoluzione, svolte nel presente studio sull'apparato gastroenterico di soggetti sani, rappresentino le basi per una migliore comprensione dei reperti anatomopatologici e dei quadri ecografici in presenza di lesioni gastrointestinali, con conseguenti importanti implicazioni terapeutiche e prognostiche.

# ABSTRACT

In recent years there has been a wider spread of so-called new pets, among them is the rabbit. This led to an increase in the request for veterinary examination and the need to implement specialist knowledge. This leads to the requirement of knowing the specific anatomical, physiological and pathological characteristics of the species, significantly different from the commonly treated domestic animals. It is in this context that the research object of this thesis is framed, in which the aim was to investigate - from a morphological and morphometric point of view - the rabbit gastrointestinal system, using two techniques which are only apparently distant from each other: the microscopic anatomy and the “in-vivo” and “ex-vivo” ultrasound.

The microscopic investigation allowed for the accurate evaluation of the normal wall characteristics of each section taken into consideration, measuring the thicknesses of the four tunics (serosa, muscularis, submucosa and mucosa) and obtaining the absolute and relative percentages values. This data served as reference values to evaluate the correctness of the same observations and measurements obtained with the ultrasound examination and to facilitate their interpretation.

The study showed that the ultrasound exam proved to be reliable for the measurement of the total and partial thickness of the submucosa and the muscularis, while for the remaining tunics, serosa and mucosa, the value was not consistent with the anatomical data. This, presumably, is related to the limited resolution of the probe and to the phenomena of attenuation, diffusion and axial resolution.

Overall, it is hoped that both the anatomical and high-resolution ultrasonography research carried out in the present study on the gastrointestinal apparatus of healthy subjects, represent the basis for a better understanding of the anatomopathology findings and of the ultrasound images in the presence of gastrointestinal lesions, with consequent important therapeutic and prognostic implications.

# INDICE

<b>Introduzione .....</b>	<b>pag. 1</b>
---------------------------	---------------

## PARTE PRIMA

<b>Anatomia macroscopica dell'apparato gastroenterico di coniglio</b>	<b>pag. 2</b>
Stomaco .....	pag. 2
<i>Intestino tenue</i> .....	pag. 5
Duodeno .....	pag. 5
Digiuno.....	pag. 7
Ileo.....	pag. 7
Sacculus rotundus.....	pag. 7
<i>Intestino crasso</i> .....	pag. 9
Cieco.....	pag. 9
Colon .....	pag. 11
Retto .....	pag. 12
Canale anale .....	pag. 12
<b>Anatomia topografica dell'apparato gastroenterico di coniglio..</b>	<b>pag. 13</b>
<b>Anatomia microscopica dell'apparato gastroenterico.....</b>	<b>pag. 21</b>
Stomaco .....	pag. 21
Intestino tenue .....	pag. 23
Intestino crasso .....	pag. 25
<b>Fisiologia dell'apparato gastroenterico di coniglio</b> .....	<b>pag. 28</b>
Motilità intestinale.....	pag. 31
<b>Esame ultrasonografico nel coniglio.....</b>	<b>pag. 33</b>
Esame ultrasonografico dell'apparato gastrointestinale di coniglio	pag. 34

## PARTE SECONDA

<b>Materiali e metodi</b> .....	<b>pag. 38</b>
Gruppo di studio.....	pag. 38
Visita clinica e diagnostica di laboratorio.....	pag. 39
Esame ecografico "in-vivo" .....	pag. 40
Esame ecografico "ex-vivo" .....	pag. 42
Tecnica istologica.....	pag. 45
Analisi statistica .....	pag. 49
<b>Risultati</b> .....	<b>pag. 50</b>
Esame ecografico "in-vivo" .....	pag. 50
Cardia .....	pag. 52

Fondo .....	pag. 53
Piloro .....	pag. 54
Duodeno .....	pag. 55
Digiuno.....	pag. 55
Ileo .....	pag. 56
Sacculus rotundus.....	pag. 57
Cieco .....	pag. 58
Appendice ciecale.....	pag. 59
Colon prossimale.....	pag. 60
Colon distale .....	pag. 61
Esame ecografico “Ex-vivo”.....	pag. 62
Cardia .....	pag. 62
Fondo .....	pag. 63
Piloro .....	pag. 64
Duodeno .....	pag. 65
Digiuno.....	pag. 66
Ileo .....	pag. 67
Sacculus rotundus.....	pag. 68
Cieco .....	pag. 69
Appendice ciecale.....	pag. 70
Colon prossimale.....	pag. 71
Colon distale .....	pag. 72
Esame istologico .....	pag. 73
Stomaco .....	pag. 73
<i>Intestino tenue</i> .....	pag. 76
Duodeno .....	pag. 76
Digiuno.....	pag. 78
Ileo .....	pag. 80
Sacculus rotundus.....	pag. 82
<i>Intestino crasso</i> .....	pag. 84
Cieco .....	pag. 84
Appendice ciecale.....	pag. 85
Colon prossimale.....	pag. 87
Colon distale .....	pag. 88
<b>Discussione</b> .....	pag. 90
Esame anatomico.....	pag. 90
Esame ecografico .....	pag. 96
Confronto tra le tecniche.....	pag. 99
<b>Bibliografia</b> .....	pag. 104
<b>Tabelle</b> .....	pag. 116

# INTRODUZIONE

L'apparato digerente (*Apparatus digestorius*) è costituito dall'insieme degli organi che concorrono alla digestione. Questa fornisce all'organismo le sostanze necessarie al suo accrescimento, mantenimento e funzionamento. A tal fine, l'apparato digerente ricava dalla natura gli alimenti, solitamente non direttamente utilizzabili, e li trasforma, li assimila e, infine, ne espelle i residui. Questi atti necessitano del concorso di vari e complessi organi, la cui conformazione è in stretta relazione con il regime alimentare e le abitudini di specie (Barone, 2006a).

Da un punto di vista fisiologico, si riconoscono, nell'apparato digerente, tre tratti. Il primo, *ingestivo*, serve a condurre gli alimenti fino allo stomaco, facendo loro subire le diverse modificazioni preparatorie alla digestione. Il secondo tratto è *digestivo* in senso stretto ed è la sede dei momenti essenziali di questa funzione. Infine l'ultimo tratto è *eiettivo* ed è destinato a ricevere i residui e a portarli all'esterno, dopo aver loro sottratto ciò che è ancora utilizzabile (Barone, 2006a).

Le patologie gastroenteriche costituiscono uno dei più comuni disturbi riscontrabili nella pratica clinica del coniglio, ma gli studi ecografici e istologici di normalità dell'apparato gastroenterico e le loro relative conoscenze specialistiche risultano poco approfonditi. La letteratura è risultata limitata ed incompleta sia per le conoscenze ultrasonografiche, sia per quelle istologiche.

È in questo contesto che si inquadra la ricerca oggetto di questa tesi, in cui si è voluto indagare - da un punto di vista morfologico e morfometrico - l'apparato gastrointestinale di coniglio, utilizzando due tecniche solo apparentemente lontane tra loro: l'anatomia microscopica e l'indagine ecografica "in-vivo" ed "ex-vivo".

# **Parte prima**

# ANATOMIA MACROSCOPICA DELL'APPARATO GASTROENTERICO DI CONIGLIO

## STOMACO

Lo stomaco del coniglio appartiene al gruppo degli stomaci semplici (Kararli, 1994); esso è un organo relativamente voluminoso, rappresenta il 15% del volume totale dell'apparato gastroenterico e non risulta mai completamente vuoto (Johnson-Delaney, 2006). Riguardo la sua forma esiste una certa controversia. Alcuni autori lo descrivono a forma di "J" (Huffman, 1958; Johnson-Delaney, 2006; O'Malley, 2008; Nath et al., 2016; Ranjan and Das, 2018), altri a forma di "C" (Elnagy e Osman, 2010).

In linea generale è possibile riconoscere due facce, due margini o curvature e due estremità, di cui la sinistra è la maggiore e rappresenta il **fondo** (*Fundus ventriculi*), mentre quella destra è la **parte pilorica** (*Pars pylorica*). Viene definito **corpo dello stomaco** (*Corpus ventriculi*) la porzione di organo compresa tra le precedenti. Le due **facce** sono: una anteriore o "**parietale**" (*Facies parietalis*) e l'altra posteriore o "**viscerale**" (*Facies visceralis*), entrambe lisce e rivestite dal peritoneo viscerale. Le due curvature sono la **piccola curvatura** (*Curvatura ventriculi minor*), relativamente breve, che inizia a sinistra dal **cardia** (*Pars cardiaca*) e arriva fino al **piloro**; la **grande curvatura** (*Curvatura ventriculi major*), molto più lunga, si estende dalla sommità del fondo al piloro (Barone, 2006a; ICVGAN, 2017) (Figura 1).

Parker e Haswell (1962) hanno descritto lo stomaco del coniglio come un capiente sacco, molto più ampio nella zona del cardia che nella zona pilorica, da dove l'ingesta passa attraverso lo sfintere muscolare circolare, vale a dire lo sfintere pilorico.



Vidhyarthi (1968) riportò che lo stomaco del coniglio rappresentava la parte più espansa del canale alimentare e con la forma di un sacco ovoide, con l'origine del cardia molto arrotondato e la parte terminale del piloro un po' più stretta, il corpo allungato, cilindroide e con un leggero restringimento circolare verso la parte centrale, con una lieve incisura circolare.

Prasad (1971) menzionò che la curvatura minore, che rappresenta la superficie anteriore dello stomaco, era più corta e leggermente concava ed estesa da cardia a piloro. La curvatura maggiore era più grande e convessa. Il fondo si localizzava alla sinistra del cardia come un rigonfiamento.

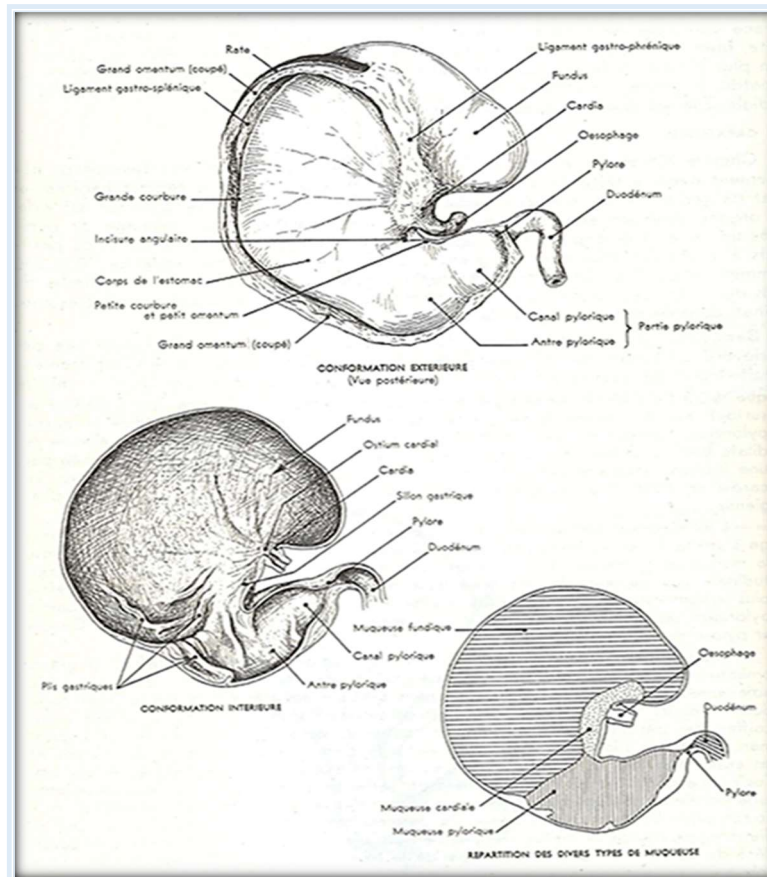
Jordan e Venna (1983) affermarono che lo stomaco del coniglio era una grande sacca curva situata dietro il diaframma. Essa presentava tre regioni: un'ampia regione cardiaca in cui si apriva l'esofago, una regione pilorica stretta da dove originava il duodeno ed una regione fundica compresa tra le due precedenti.

Barone (2006a) descrive un corpo allungato, cilindroide con un leggero restringimento circolare nella zona di mezzo, a livello di una lieve incisura angolare. Il fondo forma, al di sopra del cardia, un rilievo pronunciato, talvolta ristretto alla base. L'inserzione dell'esofago è quindi situata in basso ed è, inoltre, leggermente svasata (Figura 1).

Ranjan e Das (2018), così come Prasad (1971) e Hristov (2006), riconoscono la terminazione cardiaca come una struttura più ampia e marcatamente arrotondata comparandola alla parte terminale del piloro.

Il suo peso svuotato può variare dai 15 g ai 20 g (Barone, 2006), Nath et al. (2016) riportano nel coniglio White New Zealand un peso medio di 24,44 g vuoto e 48,11 g con contenuto alimentare. Huffman (1958) indica una grande curvatura approssimativamente di 24 cm ed una piccola curvatura di circa 10 cm; Alves et al. (2014) riportano dei valori medi rispettivamente di circa 27 e 7 cm e Ranjan e Das (2018) rispettivamente di 17,33 e 5,83 cm.

Quest'ultimi inoltre riportano, sempre nel coniglio di razza White New Zealand, le misure medie delle circonferenze di cardia (13,81 cm), fondo (10,5 cm) e piloro (10,4 cm), a testimonianza di quanto affermato precedentemente.



**Figura 1** - Struttura anatomica dello stomaco. La figura mostra la conformazione esterna, interna e la ripartizione dei diversi tipi di mucosa dell'organo (Barone, 2006).

## *INTESTINO TENUE*

L'intestino tenue costituisce circa il 12% dell'intero volume dell'apparato gastroenterico di coniglio (Johnson-Delaney, 2006). Si presenta come un lungo tubo cilindrico molto flessuoso, di calibro pressoché uniforme e composto da tre tratti distinti: duodeno, digiuno e ileo (Figura 2). Origina dal piloro e termina a livello del *sacculus rotundus* (Huffman, 1958; Yapp, 1958; Prasad, 1971; Lebas et al., 1997; Barone, 2006; Besoluk et al., 2006). Ha una lunghezza media che varia da 3,20 a 4,50 metri e il suo diametro raramente supera 1 cm (Lebas et al., 1997; Barone, 2006a).

### **DUODENO**

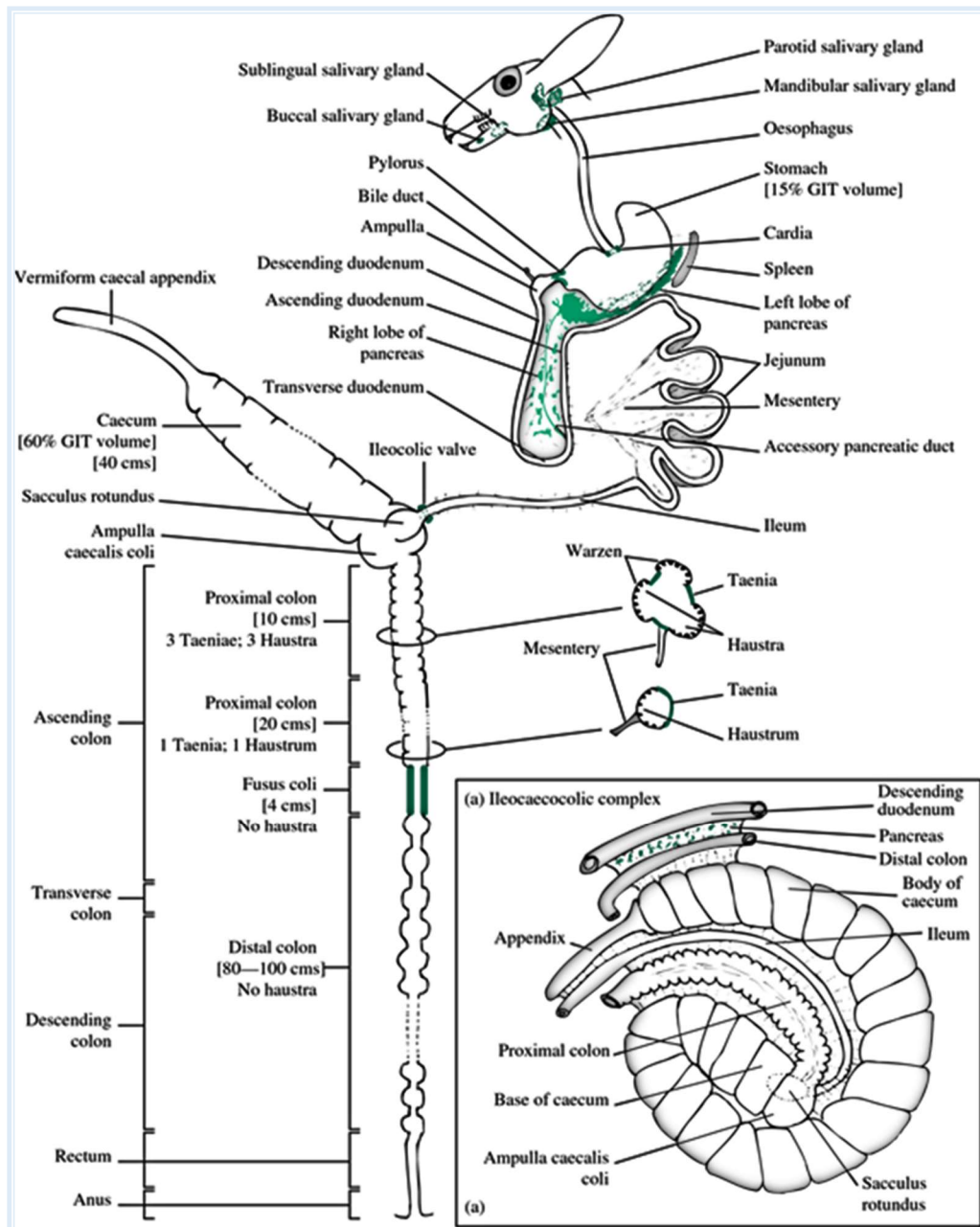
Il duodeno di coniglio presenta una lunghezza media di 40 cm ed un meso notevolmente ampio che accoglie il pancreas. In particolare dallo studio condotto da Nath et al. (2016) sul coniglio White New Zealand è emersa una lunghezza media di 41 cm, così come riportato da Dayan e Besoluk (2011), un diametro medio di 1,71 cm e un peso medio di 9,68 g.

Risulta formato da quattro segmenti (Barone, 2006a; Brewer, 2006; Nath et al., 2016; ICVGAN, 2017):

1. parte craniale (*Pars cranialis*);
2. parte discendente (*Pars descendens*);
3. parte trasversa (*Pars transversa*);
4. parte ascendente (*Pars ascendens*).

La **parte craniale** è breve e ridotta ad una ampolla appena dilatata, che si innalza verso destra e alla quale fa seguito una brusca curvatura a concavità caudale e ventrale. Il condotto coledoco termina da solo sulla sua faccia dorsale a 2-3 cm dal piloro. La **parte discendente** descrive una lunga curva aperta ventralmente, seguendo la massa cieco-colica. La **parte trasversa** risulta lunga e fluttuante, ne consegue l'assenza di limiti precisi. La **parte ascendente** è quasi rettilinea e sulla sua metà o sul suo terzo craniale presenta l'attacco della piega duodenocolica (Barone, 2006a;

Brewer, 2006; Nath et al., 2016). L'unico condotto del pancreas (condotto pancreatico accessorio) sbocca in prossimità della sua terminazione (Barone, 2006; Johnson-Delaney, 2006; Harcourt-Brown e Chitty, 2013), a circa 40 cm dal piloro (Huffman, 1958).



**Figura 2-** Rappresentazione schematica dei vari tratti dell'apparato gastroenterico del coniglio (Harcourt-Brown, 2002).

## DIGIUNO

Il digiuno, tra i tre tratti che compongono l'intestino tenue, risulta quello con la maggiore lunghezza: 106,60 cm di media secondo Nath et al. (2016) e 154 cm secondo Dayan e Besoluk (2011). Secondo quest'ultimi il suo diametro medio corrisponde a 1,70 cm ed il peso medio a 31 g. È meno vascolarizzato e ha pareti più sottili rispetto al duodeno; inoltre, rispetto a quest'ultimo ha un colore più scuro a causa dello spessore minore della sua parete, lasciando trasparire il colore del contenuto (Barone, 2006a).

## ILEO

Rappresenta la parte terminale del piccolo intestino e possiede una lunghezza di circa 15-20 cm (Barone, 2006a). Dallo studio condotto da Nath et al. (2016) sul coniglio White New Zealand, è emersa una lunghezza media di 21,64 cm, un diametro medio di 1,73 cm e 3 g di peso. Esso è unito al cieco da una stretta piega ileociecale (*Plica ileocecalis*) e al colon mediante la piega ciecolica, che si estroflette. Nella sua porzione terminale, a livello della giunzione ileo-cieco-colica, assume una forma sferica con pareti spesse, nota come *sacculus rotundus* “*Ampulla ilei*” o “tonsilla ciecale” (Huffman, 1958; Yapp, 1958; Prasad, 1971; Okerman, 1987; Harcourt-Brown, 2002; Barone, 2006a; Besoluk et al., 2006).

## SACCULUS ROTUNDUS

Il *sacculus rotundus*, presente unicamente nel coniglio, è una struttura cilindrica di circa 2 cm di diametro e 3 di lunghezza (Huffman, 1958; Besoluk et al., 2006), che connette ileo e cieco. Nel punto in cui entra nel cieco è riconoscibile la **valvola ileociecale** (Huffman, 1958). È segnalata da Besoluk et al. (2006) la presenza in alcuni soggetti di razza Angora la protrusione di un tratto di 2 mm di ileo in lunghezza e 1,1 mm in larghezza all'interno del *sacculus rotundus*, con la conseguente formazione di quella

che dagli stessi è definita **papilla ileale** (*Papilla ilealis*). Si ritiene che quest'ultima possa avere un ruolo nella prevenzione del reflusso.

Nonostante i visceri vicini abbiano un colore grigiastro, il *sacculus rotundus* presenta un colore rosa pallido, dovuto alla presenza di densi aggregati linfoidi sulla parete (Barone, 2006A).

Delle aree poligonali di circa 3 mm di lunghezza e 2 mm di larghezza sono riconoscibili sulla superficie esterna, in quanto gli aggregati linfoidi follicolari sono a stretto contatto con la tonaca sierosa (Besoluk et al., 2006).

La superficie interna si presenta ricoperta da protrusioni irregolari, simili a funghi, visibili ad occhio nudo. L'orificio tra *sacculus rotundus* e cieco è stato identificato da Besoluk et al. (2006) e bordato lateralmente da due pieghe rivolte verso il cieco. Inoltre, gli stessi, hanno notato la presenza di una protrusione, chiamata **papilla saccorotundale** attorno l'orificio pocanzi citato.

## *INTESTINO CRASSO*

L'intestino crasso è la parte del tubo digerente che fa seguito all'intestino tenue, rispetto al quale presenta un diametro maggiore, e termina con l'ano, orificio mediante il quale si apre con l'esterno. Nel suo complesso va a costituire la percentuale maggiore dell'intero volume dell'apparato gastroenterico (Johnson-Delaney, 2006). Nel coniglio, così come negli altri animali domestici, è divisibile in tre tratti principali, "cieco, colon e retto" ed un quarto di dimensioni minori, il canale anale (Harcourt-Brown, 2002; Barone, 2006A; Liebich, 2012) (Figura 2). Complessivamente la sua lunghezza è di 2,3 metri (Fudge, 2000; Barone, 2006A).

## **CIECO**

Il cieco è un organo tubolare, sacculato, lungo circa 40 cm, con pareti sottili di 3-4 cm diametro (Huffman, 1958; Barone, 2006A; Nath et al., 2016). Nath et al. (2016) riportano, nel coniglio White New Zealand, un peso medio di 90 g con contenuto e 23,27 g vuoto, e un diametro medio di 5,47 cm. Dayan e Besoluk (2011) invece segnalano una lunghezza media, sempre nel coniglio White New Zealand, di 34 cm. Presenta una forma a spirale avvolta su se stessa, collocata in alto sul fianco destro (Fudge, 2000; Barone, 2006a). La parte prossimale del cieco è collegata all'inizio del colon, in modo tale che l'ileo si apra al suo interno a circa 1,5 cm dall'ostio cecocolico; dopo questo punto, il diametro del cieco diminuisce gradualmente (Barone, 2006a).

Snipes (1978), analizzando il cieco di coniglio, lo divise approssimativamente in tre parti: l'ampolla del colon (*Ampulla coli*), da cui emerge il colon prossimale, il corpo (*Corpus ceci*), caratterizzato dalla presenza di 18-22 haustra, e la parte terminale, l'appendice vermiforme.

Perez et al. (2007) lo divisero anche essi in tre parti: la base (*Basis ceci*), il corpo (*Corpus ceci*) e la parte terminale, cioè l'appendice vermiforme (*Appendix vermiformis ceci*).

Saleh (2012) descrive il cieco di coniglio come una struttura formata da un'ampia base prossimale, uno stretto corpo e un'appendice contorta a formare tre giri.

O'Malley (2008) ha dichiarato che, considerando il cieco di coniglio come il 40% dell'intero volume intestinale, in relazione alle dimensioni del corpo, il coniglio presenta l'appendice più grande dell'intero mondo animale.

Barone (2006a) e Harcourt-Brown e Chitty (2013) distinguono tre porzioni:

- 1- l'ampolla del colon, da cui si sviluppa il colon;
- 2- il corpo del cieco;
- 3- l'appendice ciecale, che costituisce l'ultima parte del cieco e che termina con un'estremità arrotondata (diametro di 8-9 mm).

La cavità del cieco del coniglio presenta inoltre notevoli particolarità. La papilla ileale non sporge; l'ostio ileale è semplicemente scavato al centro di un diaframma circolare, poco ispessito e largo 2 cm, il quale si addossa alla base della piega circolare che delimita l'ostio cecocolico (*Ostium cecocolicum*), il cui diametro è di 10-15 mm. Sul margine opposto del diaframma ileale inizia la piega spirale, caratteristica propria dei lagomorfi. Questa piega, la cui altezza è di quasi 1 cm alla base del cieco, diminuisce progressivamente fino a sparire all'entrata dell'appendice, in totale descrive 22-25 giri (Barone, 2006a).

L'appendice vermiforme o ciecale è paragonabile ad una struttura tubolare di circa 15 cm di lunghezza e 1,5 di larghezza, di colore più chiaro rispetto al resto del cieco (Huffman, 1958). Nello studio condotto da Dayan e Besoluk (2011), nel coniglio White New Zealand, è emersa una lunghezza media di 11,8 cm. Risulta facilmente identificabile come un'estensione ingrandita del cieco (Archer et al., 1963; Smith et al., 2009). È inoltre provvista internamente di un'elevata concentrazione di follicoli linfoidi, che costituiscono circa la metà del GALT (Gut Associated Lymphoid tissue) (O'Malley, 2008).



## COLON

Il colon ha una lunghezza di circa 1 metro (Huffman 1958; Nath et al., 2016) e fino a 2 metri (Barone, 2006a). Il suo diametro si riduce in senso caudale, passando secondo Hoffman (1958) da 2,5 cm a 1,2 cm. Nath et al. (2006) indicano nel coniglio White New Zealand un peso medio di 29,98 g pieno e 12,24 g vuoto e un diametro di 3,36 cm; nella stessa razza, Dayan e Besoluk (2011) riportano una lunghezza media di 95,4 cm.

È possibile suddividere il colon in tre tratti: ascendente, trasverso e discendente (Barone, 2006a; ICVGAN, 2017).

Il colon ascendente rappresenta la prosecuzione del cieco e presenta una ripiegatura ad *ansa spirale* (Barone, 2006a; Brewer, 2006). Alla sua origine si osserva una dilatazione di forma ovoidale e priva di bozzellature, l'ampolla del colon (*Ampulla coli*) (Fudge, 2000; Barone, 2006a; Brewer, 2006), dopo la quale compaiono delle bozzellature molto marcate, stette e ravvicinate. Il colon ascendente può essere ulteriormente suddiviso in 4 sezioni: la prima di circa 10 cm di lunghezza presenta internamente tre bande di tessuto muscolare (tenie) che separano delle file di sacculazioni (*Haustra*) (Snipes et al., 1982; Harcourt-Brown, 2002; Barone, 2006a). La seconda è lunga circa 20 cm e presenta una tenia ed un *haustrum*. La terza è chiamata *Fusus coli*, un'area muscolare di circa 4 cm di lunghezza. La quarta ed ultima parte prende origine al termine del *Fusus coli* ma risulta indistinguibile dal colon trasverso e discendente (Snipes et al., 1982).

Dal momento che il *Fusus coli* rappresenta una naturale divisione tra due aree del colon dal punto di vista morfologico e funzionale, è possibile utilizzare i termini “prossimale” e “distale” per indicare i diversi tratti di colon (Snipes et al., 1982). La parte prossimale include i primi tre settori del colon ascendente, quindi fino al *Fusus coli* incluso, la parte distale va dal *Fusus coli* al retto (Harcourt-Brown, 2002).

Una terza nomenclatura del colon la propone Huffman (1958), dividendolo in due tratti sulla base delle caratteristiche della superficie esterna: il colon sacculato ed il colon liscio. Il primo corrisponde al colon prossimale, il secondo al colon distale.

## RETTO

Il retto è una struttura tubolare approssimativamente di 6 cm di lunghezza e 1,2 cm di diametro (Huffman, 1958). Nath et al. (2016) riportano, nel coniglio White New Zealand, una lunghezza media di 8 cm, un peso medio di 1,48 g e un diametro medio di 2,81 cm. Si presenta breve e leggermente allungato e diviso in una parte craniale ed una caudale (Nath et al., 2016), l'ampolla rettale inoltre si presenta poco distinta (Barone, 2006a).

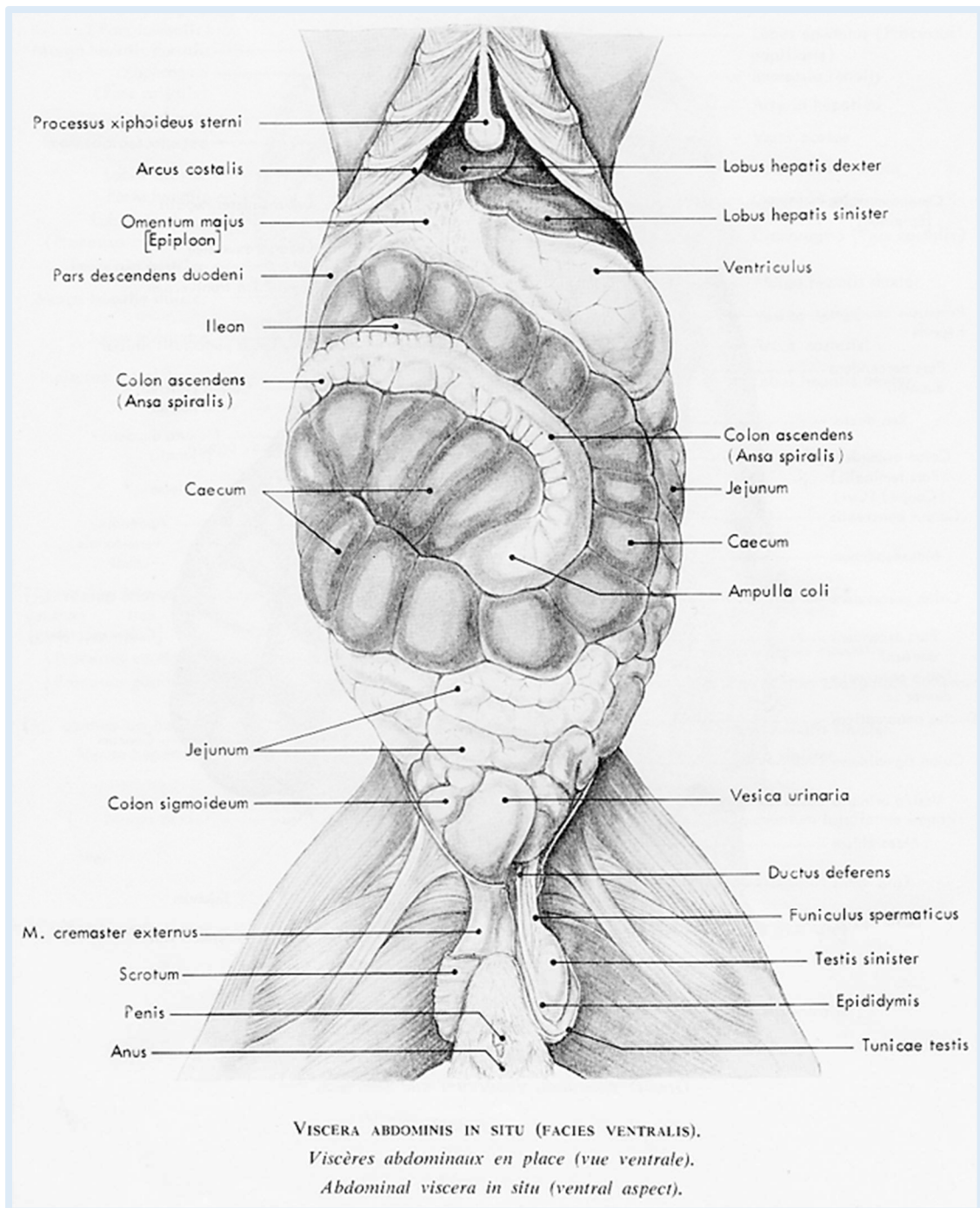
## CANALE ANALE

Rappresenta la parte terminale dell'intestino ed ha una lunghezza media di 8-10 mm. Da ciascun lato dell'ano e ventralmente a questo, in vicinanza degli organi genitali, si trova una profonda depressione della pelle che è glabra: il seno perineale, nel quale due *ghiandole inguinali* o, più precisamente *perineali*, di cui una grande e scura e una più piccola e chiara, versano il loro prodotto.

# **ANATOMIA TOPOGRAFICA DELL'APPARATO GASTROENTERICO DI CONIGLIO**

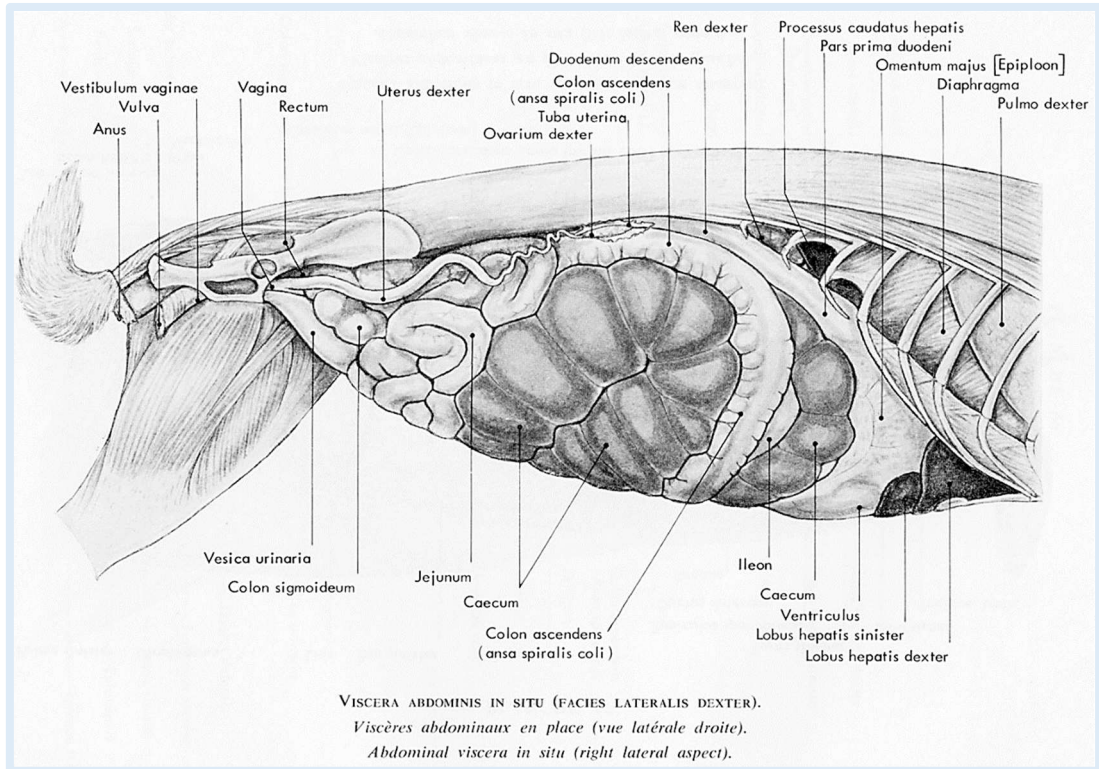
L'apparato digerente del coniglio è quello tipico dei monogastrici, essendo costituito da: cavità orale, faringe, esofago, stomaco, intestino tenue e intestino crasso. Come nei Carnivori, la cavità addominale di coniglio risulta estesa, poiché costituita da 7 vertebre lombari con corpi allungati. Rispetto alle altre specie domestiche, inclusi gli erbivori, la massa intestinale si presenta in proporzione molto voluminosa. Da soli, il cieco e il colon occupano quasi i 2/3 dell'addome; con lo stomaco anche esso voluminoso, determinano la topografia di tutti gli altri organi addominali. Questa varia in funzione del grado di replezione di questi visceri, ma, ad eccezione di particolari casi come pasti abbandonati, digiuni prolungati o meteorismo gastroenterico, lo stomaco ed il cieco, che contengono sempre dell'alimento, presentano solo modesti cambiamenti di volume (Ozgel et al., 2017). Tuttavia nell'animale in libertà si hanno spostamenti notevoli di continuo, a seconda che sia disteso o accovacciato, con una regione lombare molto incurvata (Barone, 2006b).

Nelle figure 3, 4 e 5 è possibile identificare i differenti tratti dell'apparato gastrointestinale del coniglio e notare come l'addome sia primariamente occupato da stomaco, cieco e colon.

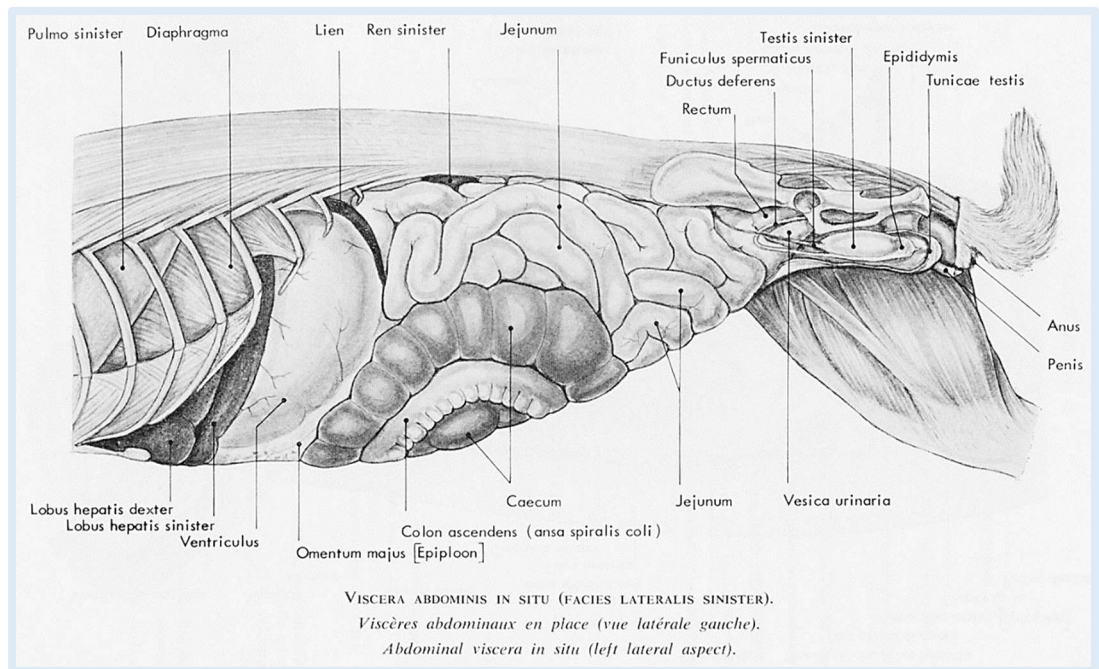


**Figura 3** - Veduta ventrale della cavità addominale di coniglio.

(Tratto da Barone, 1973)



**Figura 4 - Veduta laterale destra della cavità addominale di coniglio.**  
 (Tratto da Barone, 1973)



**Figura 5 - Veduta laterale sinistra della cavità addominale di coniglio.**  
 (Tratto da Barone, 1973)

Lo **stomaco** è localizzato nella regione dell'ipocondrio di sinistra (Nat et al., 2016; Ranjan e Das, 2018), ad eccezione del piloro che si trova nella parte destra (Popesco, 1980; Gadjev, 1995; Barone, 2006b). Il suddetto organo presenta importanti variazioni di volume in relazione al suo grado di ripienezza, non è mai completamente vuoto e giunge sempre a contatto con la parete ventrale caudalmente al fegato. In uno stato di media replezione, il fondo è semicoperto dal fegato, caudalmente al quale si pone in contatto con il diaframma a livello delle ultime due coste. Il cardia si trova alcuni millimetri a sinistra della linea mediana e ad un centimetro circa dal corpo della 9<sup>a</sup> vertebra toracica, a livello di 4<sup>a</sup>-5<sup>a</sup> costa (Barone, 2006b; Hristov et al., 2006; Nath, 2016). Il corpo dello stomaco si pone a contatto con la parete addominale, ventralmente alle estremità delle ultime quattro coste sinistre o tre penultime; tale contatto si estende, caudalmente al fegato, fino al processo xifoideo dello sterno o fino all'arco costale destro, a livello della 7<sup>a</sup> o 8<sup>a</sup> costa, a seconda dello stato di replezione. La parte pilorica è più craniale e si spinge nella concavità del fegato fino all'altezza della 7<sup>a</sup> costa destra (Hristov et al., 2006); caudalmente al fegato si spinge contro il diaframma a livello della metà ventrale dell'8<sup>o</sup> spazio intercostale destro. Se lo stomaco risulta scarsamente repleto, tale rapporto si riduce notevolmente limitandosi ventralmente al penultimo spazio intercostale, mentre aumenta in caso di maggiore ripienezza. In tal caso, il limite caudale della sua proiezione parietale segue l'ultima costa sinistra e si estende dall'estremità ventrale di tale costa fino alla 10<sup>a</sup> costa destra, descrivendo una curva marcatamente convessa caudalmente a sinistra (Barone, 2006b).

Alla sua origine, il **duodeno** forma un angolo acuto con il piloro e giace vicino al fegato che lo comprime (Fudge, 2000; Barone, 2006b; Brewer, 2006). Forma un anello irregolare, incompleto, che abbraccia la testa del pancreas (Brewer, 2006). Per quanto concerne il punto della sua origine, esso si localizza a livello di terminazione dell'arco costale se lo stomaco risulta vuoto, più cranialmente se invece è repleto (Ozgel et al., 2017); è comunque sempre posto nel lato destro dell'addome (Yapp, 1958). La parte craniale del duodeno è coperta dal lobo caudato del fegato, per poi passare

dorsalmente e caudalmente al suddetto organo e porsi ventralmente contro il diaframma a livello del 9° spazio intercostale destro (Nath et al., 2016). Spesso la curvatura craniale descrive una U allungata la cui ansa oltrepassa l'arco costale corrispondente (Prasad, 1971). La parte destra di questa U risulta in stretto contatto, dorsalmente, con l'appendice ciecale e con il colon ascendente e, ventralmente, con la porzione destra del cieco (Besoluk et al., 2006). La parte discendente del duodeno esce molto obliquamente dalla parte caudale dell'arcata costale destra, ventralmente al rene destro, e costeggia il margine della regione lombare. Solitamente, si mantiene superficiale fino in vicinanza del bacino ma, in caso di cieco particolarmente pieno, può venire sospinto contro la parete lombare, a livello della parte media di questa regione. In corrispondenza dell'entrata del bacino la parte trasversa del duodeno, libera, lunga e fluttuante, descrive numerose flessuosità, situate dorsalmente alle anse digiunali (Barone, 2006b).

I due tratti di duodeno, discendente e ascendente, sono uniti alla radice del mesentere, della quale si riconoscono una faccia destra ed una sinistra. La prima è collegata alla parte iniziale del duodeno discendente e si fonde con il suo breve meso; la seconda, a livello della 1<sup>a</sup> vertebra lombare, è unita al duodeno ascendente, in particolare alla sua parte terminale, cioè la curvatura duodenodigiunale. La radice del mesentere è inserita sotto le due prime vertebre lombari, inizia caudalmente al colon trasverso ed è incrociata caudalmente dal colon ascendente, il quale passa dalla sinistra alla destra dell'estremità craniale della 3<sup>a</sup> vertebra lombare. Il meso, rimanendo in gran parte libero, permette alle circonvoluzioni duodenali di fluttuare nella parte caudale del fianco destro, fino in prossimità dell'entrata del bacino (Barone, 2006b).

Il **digiuno** fa seguito ad una stretta curvatura duodenodigiunale, situata a livello della 3<sup>a</sup> vertebra lombare. Riunisce le sue circonvoluzioni dietro lo stomaco, caudalmente al cieco e ventralmente alla parte traversa del duodeno (Barone, 2006b; Nath et al., 2016). Si localizza nella metà dorsale del fianco sinistro e in tutta la porzione caudale dell'addome, fino all'ingresso del bacino, disponendosi tra il cieco e il colon ascendente (Barone, 2006b). In

caso di maggiore ripienezza dello stomaco, esso viene sospinto caudalmente, andandosi a localizzare tra il colon ascendente e quello discendente (Ozgel et al., 2017). Il mesentere digiunale è molto ampio e raggiunge 8-10 cm di altezza nella sua parte media (Barone, 2006b).

L'**ileo** è localizzato a livello del piano mediano della cavità addominale (Besoluk et al., 2006); è nascosto sotto il colon ascendente, fra i giri della spirale ciecale (Barone, 2006b). Origina come diretta continuazione del digiuno, ventralmente alla 2<sup>a</sup> vertebra lombare, successivamente si sposta a destra sul piano ventrale a livello di 5<sup>a</sup> vertebra lombare (Huffman, 1958). Termina a livello di superficie mediale del cieco (Nath et al., 2016), curvando marcatamente in senso craniale, con una parte più espansa, detta **sacculus rotundus**, situata dorsalmente al secondo giro del cieco che si connette all'**ampulla coli**, la quale rappresenta la parte iniziale del grosso intestino ed il punto d'intersezione tra ileo, cieco e colon (Besoluk et al., 2006).

La maggior parte del fianco destro è occupata da cieco, colon ascendente e, in profondità, dall'ileo e l'insieme è contornato dorsalmente dalla parte discendente del duodeno (Barone, 2006b).

Il **cieco**, come pocanzi citato, origina a livello di ampolla del colon (Nath et al., 2016; Ozgel et al., 2017). Occupa una significativa parte della cavità addominale, situandosi nella sua parte più ventrale (Stan et al., 2014; Nath et al., 2016) e determina uno spostamento dorsocraniale dello stomaco (Hristov et al., 2007). Si estende dalla faccia caudale dello stomaco fino al margine craniale dell'osso iliaco e la sua base occupa una posizione mediana. La base è circondata dal corpo dell'organo, quest'ultimo inizia con una brusca curvatura all'estremità dorsocraniale o craniale della base e si dirige ventro-caudalmente contro la parete del fianco destro costeggiando la base, dorsalmente e poi caudalmente a quest'ultima (Fudge, 2000; Barone, 2006b); passa nel fianco di sinistra e successivamente ritorna tra la base stessa e lo stomaco, prima di dirigersi ventralmente verso la metà della regione lombare (Barone, 2006b). Esso risulta in oltre, nel sesso femminile, in contatto con l'utero (Ozgel et al., 2017). L'**appendice ciecale**, che come



precedentemente affermato costituisce la parte terminale del cieco, origina ventrocaudalmente al rene destro e si estende caudomedialmente fino a porsi ventralmente alla 6<sup>a</sup> vertebra lombare (Huffman, 1958).

Il primo tratto del colon, il **colon ascendente**, origina dalla base del cieco, sul lato sinistro del piano mediano, a livello di 5<sup>a</sup> vertebra lombare (Huffman, 1958). Si situa dapprima cranialmente alla base del cieco, tra questa e la parte terminale del corpo, e poi si spinge verso destra. In corrispondenza del fianco destro, gira dorsocaudalmente, descrivendo una curva che contorna dorsalmente l'origine del corpo del cieco, tra il cieco stesso e la parte discendente del duodeno, prima di dirigersi in profondità, al di sotto della regione lombare (Huffman, 1958; Barone, 2006b).

Il **colon discendente** origina ventralmente alla 4<sup>a</sup> vertebra lombare, è lungo e fluttuante ed è posto in vicinanza del piano mediano, separato dal fianco sinistro dalle circonvoluzioni del digiuno (Barone, 2006b). Forma una curva a forma di S e progressivamente si spinge cranio-lateralmente fino alla superficie ventrale del rene destro, dove ruota caudolateralmente. Successivamente si spinge caudalmente per circa 5 cm, poi curva ventrolateralmente e cranialmente per altri 5 cm, tra il duodeno discendente ed il corpo del cieco. A livello di superficie caudale della regione pilorica dello stomaco, ruota medialmente passando trasversalmente e caudalmente allo stomaco. Il tratto trasverso è in stretto contatto con la parete dorsale addominale, ventralmente alla prima vertebra lombare. A livello di rene sinistro, il colon gira caudalmente e procede vicino al piano mediano della cavità pelvica dove si continuerà nel retto (Huffman, 1958).

Il **retto** inizia al di sotto della 2<sup>a</sup> vertebra sacrale e si prolunga caudalmente fino alla 5<sup>a</sup> vertebra coccigea, dorsalmente agli organi genitali. Ventralmente alle vertebre coccigee risulta circoscritto nel connettivo retroperitoneale da un paio di ghiandole paraproctali, allungate e voluminose. Sulla sua faccia ventrale e da ciascun lato, sono situate, in entrambi i sessi, le due ghiandole perineali, la maggiore e la minore (Huffman, 1958; Barone, 2006b).

Infine l'intestino termina con il **canale anale**, situato sotto la 5<sup>a</sup> vertebra coccigea.

I sopracitati rapporti anatomici risultano, ove possibile, confermati da uno studio anatomico condotto con l'ausilio della tomografia computerizzata (Zotti, 2009).

# ANATOMIA MICROSCOPICA DELL'APPARATO GASTROENTERICO

## STOMACO

Lo stomaco possiede tutti gli strati di un tipico organo cavo e tubolare, risultando strutturalmente costituito da quattro membrane concentriche che delimitano il suo lume: la mucosa, la sottomucosa, lo strato muscolare e la sierosa (Phillis, 1976; Dellmann e Eurell, 2000; Barone, 2006a; Liebich, 2012; Ranjan, 2014; Ranjan e Das, 2018).

Nel coniglio come negli altri erbivori domestici monogastrici è possibile riconoscere una regione ghiandolare e una aghiandolare (Kararli, 1995; Mahdi e Mahmodi, 2014; Ranjan e Das, 2018).

Mentre la mucosa esofagea, ricoperta da epitelio pavimentoso stratificato, si continua a livello del cardia, andando a costituire la regione aghiandolare (Ghoshal e Bal, 1989; Mahdi e Mahmodi, 2014), la regione ghiandolare risulta interamente ricoperta da epitelio colonnare semplice (Huffman, 1958; Ranjan e Das, 2018). Il passaggio tra le due è improvviso e repentino (Muller Botha, 1958).

La regione della mucosa ghiandolare presenta una tipologia di cellule, quella delle **cellule enterocromaffini** o **enteroendocrine**, cellule epiteliali endocrine, con la funzione di secernere serotonina, ormone che attiva la peristalsi del tubo gastroenterico stimolando la contrazione della muscolatura liscia.

La suddetta regione è divisibile in tre distinte sottoregioni, il cui nome deriva dalla tipologia di ghiandole presenti; esse sono: la regione cardiaca, la regione gastrica propriamente detta o fundica e la regione pilorica (Dellmann e Eurell, 2000). La prima occupa soltanto una stretta area circolare, spessa qualche millimetro, attorno al cardia; la seconda riveste invece il fondo e il corpo, ad eccezione della metà destra della piccola curvatura, e la pilorica

infine si trova nel piloro stesso e nella metà adiacente della piccola curvatura (Barone, 2006a). Questa mucosa è caratterizzata dalla presenza di estese pieghe (**pieghe gastriche**) che si appiattiscono mano a mano che lo stomaco si riempie. La superficie presenta numerose e diffuse piccole invaginazioni, denominate **fossette gastriche**, in continuità con le ghiandole gastriche di cui ricevono il secreto. Queste fossette differiscono in base alla sottoregione in cui sono site: risultano superficiali a livello cardiaca, corte a livello di fondo e relativamente lunghe nella sottoregione pilorica (Huffman, 1958; Ghoshal e Bal, 1989; Khalel e Ghafi, 2012; Ranjan e Das, 2018).

La lamina propria della mucosa contiene ghiandole gastriche tubulari circondate da un sottile strato di tessuto connettivale (Liebich, 2012); presenta inoltre fibre collagene disposte liberamente con aspetto ondulato, fibre reticolari e numerosi piccoli capillari sanguigni (Ranjan e Das, 2018).

Esternamente alla tonaca mucosa si trova la sottomucosa, composta da tessuto connettivo lasso contenente fibre collagene, tessuto adiposo bianco, vasi sanguigni, fibrociti, adipociti, vasi sanguigni e il plesso nervoso sottomucoso, un tempo detto “plesso di Meissner” (Ghoshal e Bal, 1989; Ranjan e Das, 2018).

Il connettivo è ricco di capillari e fibre nervose (Liebich, 2012).

Procedendo verso l'esterno si rinviene la tunica muscolare, costituita nel coniglio da due strati di fibre muscolari lisce, la circolare interna spessa e la longitudinale esterna sottile (Ranjan e Das, 2018). Tra i due strati muscolari sono presenti le cellule gangliari e il plesso mienterico, detto in passato “plesso di Auerback” (Furness, 2006; Khalel e Ghedda, 2012).

La membrana più esterna, la delicata tunica sierosa, è formata da mesotelio che riveste uno strato di connettivo lasso (Dellmann e Eurell, 2000). Presenta inoltre un'estesa distribuzione di fibre elastiche che favoriscono la distensione di questo organo al fine di contenere grandi quantità di materiale alimentare (Ranjan e Das, 2018).

## INTESTINO TENUE

Dal momento che l'intestino tenue, come affermato precedentemente, è composto da tre regioni (duodeno, digiuno ed ileo), ci si potrebbe attendere, così come accade a livello dell'intestino crasso, importanti differenze strutturali tra i diversi tratti; in realtà è presente una struttura di base molto simile (Barone, 2006) ad eccezione della parte terminale dell'ileo, il *sacculus rotundus* che verrà discussa a parte.

Come nella restante parte del tubo digerente, in tutti i tratti sono riconoscibili quattro tonache concentriche che delimitano il lume: mucosa, sottomucosa, muscolare e sierosa (Dellmann e Eurell, 2000; Barone, 2006a; Liebich, 2012).

La tonaca mucosa comprende l'epitelio di rivestimento, batiprismatico semplice, una lamina propria con le ghiandole e una lamina muscolare (Dellmann e Eurell, 2000; Besoluk et al., 2006). A livello di superficie luminale è caratterizzata dalla presenza di strutture adibite all'aumento dell'efficienza nell'assorbimento: i **villi** (Dellmann e Eurell, 2000; Liebich, 2012). Ogni villo è costituito da un asse connettivale tappezzato da un singolo strato di cellule assorbenti, la cui membrana - rivolta verso il lume - presenta delle sottili estroflessioni citoplasmatiche a dito di guanto. Questi minuscoli rilievi, visibili soltanto al microscopio elettronico, sono chiamati **microvilli** e nel loro insieme costituiscono l'**orletto a spazzola** (Cheeke, 1987; Dellmann e Eurell, 2000). L'epitelio di rivestimento presenta al proprio interno, interposte tra le cellule assorbenti batiprismatiche, le **cellule caliciformi** o **goblet cells** (Huffmann, 1958; Dellmann e Eurell, 2000; Besoluk et al., 2006). Quest'ultime sono delle ghiandole unicellulari intraepiteliali, hanno forma di un calice e svolgono un importante ruolo nella produzione di una glicoproteina, la mucina, fondamentale per la protezione, la lubrificazione ed il trasporto del contenuto tra il lume intestinale e le cellule epiteliali (Specian e Oliver, 1991). Al di sotto dei villi, nella lamina propria, si riconoscono le ghiandole tubolari semplici intestinali, note come le **cripte del Lieberkuhn** (Cheeke, 1987; Dellmann e Eurell, 2000). In prossimità delle ghiandole intestinali sono presenti delle cellule granulose

acidofile, le **cellule di Paneth**, la cui funzione è produrre enzimi come il lisozima (funzione battericida) e la Fosfolipasi A (funzione lipolitica), che sono secreti nel succo enterico, ed enzimi antimicrobici detti anche *defensine*. Un'ulteriore tipologia di cellule presenti è quella delle **cellule enterocromaffini** (Huffmann, 1958; Dellmann e Eurell, 2000).

Esternamente ad essa si trova la sottomucosa, uno strato di connettivo, più denso di quello della lamina propria, che raccoglie le ghiandole sottomucose. In particolare il duodeno di coniglio raccoglie nella propria sottomucosa delle ghiandole di tipo tubuloalveolare, note come **ghiandole di Brunner** (Dellmann e Eurell, 2000; Ergun et al., 2010). Nel coniglio queste ghiandole sono divisibili in mucose e sierose, e secernono mucina neutra, carbosilica e acido solforata (Krause, 2000), con le prime predominanti (Huffman, 1958). Queste, si aprono alla base delle ghiandole intestinali della mucosa (Dellmann e Eurell, 2000). Voluminosi aggregati di noduli linfatici (**placche del Peyer**) si osservano soprattutto a livello di ileo (Gebert e Bartels, 1991; Dellmann e Eurell, 2000) ed in particolar modo nella sua parte terminale (Ranjan et al., 2016). Essi contengono i precursori delle cellule produttrici le IgA ed i linfociti isolati, che posseggono la capacità di reagire immunologicamente a batteri, globuli rossi eterologhi e coniugati di proteine (Keren et al., 1978). I nuclei delle cellule epiteliali associate alle placche del Peyer possono essere rinvenuti a vari livelli del citoplasma, mentre i nuclei dei villi sovrastanti l'epitelio si trovano tipicamente alla base della cellula. (Keren et al., 1978) A livello di sottomucosa è inoltre presente il plesso nervoso sottomucoso, dal quale le fibre nervose si portano ai villi (Dellmann e Eurell, 2000).

Procedendo verso l'esterno si rinviene la tonaca muscolare composta da uno strato interno circolare ed uno esterno longitudinale di tessuto muscolare liscio (Dellmann e Eurell, 2000). Il tessuto connettivo situato tra i due strati contiene il plesso mienterico (Furness, 2006; Dellmann e Eurell, 2000).

Tutto l'intestino tenue è rivestito esternamente da una sierosa, composta da uno strato di connettivo lasso ricoperta da mesotelio (Dellmann e Eurell, 2000).

Nel *sacculus rotundus* la mucosa forma delle strutture di forma simile a funghi, al di sotto dei quali numerosi noduli linfatici/follicoli linfoidi vanno a costituire la sottomucosa (Ranjan et al., 2016), disegnando una struttura simile ad un mosaico (Besoluk et al., 2006). Questi noduli presentano sulla superficie numerose cripte (Ranjan et al., 2016) e sono ricoperte da epitelio colonnare semplice (Besoluk K. et al., 2006; Ranjan R. et al., 2016). L'epitelio che ricopre i noduli linfatici è infiltrato da un elevato numero di linfociti, i noduli invece sono costituiti da una struttura reticolare con aggregazioni di piccoli e medi linfociti. Al proprio interno mostrano delle ghiandole mucose (Huffman, 1958). È inoltre facilmente distinguibile all'interno dei noduli la presenza di centri di germinazione (Hoffman, 1958; Alboghobeish e Zabihiy, 1996; Besoluk et al., 2006; Ranjan et al., 2016). Besoluk et al. (2006) segnalano come caratteristica del *sacculus rotundus* la presenza di una cavità tra la parte apicale dei follicoli linfoidi e la lamina propria, quest'ultima risulta particolarmente spessa e con numerose cripte.

## **INTESTINO CRASSO**

L'intestino crasso, come precedentemente affermato, si compone di tre tratti principali, "cieco, colon e retto" ed uno minore, il canale anale. Rappresenta la sede dell'azione microbica sull'ingesta e dell'assorbimento dell'acqua, delle vitamine e degli elettroliti, nonché della secrezione di muco (Dellmann e Eurell, 2000; Barone, 2006a; Liebich, 2012).

Se, come precedentemente affermato, le differenze macroscopiche sono spiccate, dal punto di vista microscopico i tre tratti hanno molteplici caratteristiche comuni: la mancanza di villi, la presenza di numerose ghiandole intestinali, lunghe e rettilinee contenenti molte cellule caliciformi, l'assenza di cellule di Paneth (Dellmann e Eurell, 2000; Barone, 2006a).

L'intestino crasso, così come il tenue, presenta strutturalmente in tutti i suoi tratti quattro membrane concentriche che delimitano il suo lume: mucosa, sottomucosa, muscolare e sierosa (Liebich, 2012).

La tonaca mucosa è priva di villi e ricca di ghiandole intestinali, lunghe e non ramificate, disposte vicine le une alle altre (Dellmann e Eurell, 2000; Barone, 2006A; Liebich, 2012). Il lume intestinale presenta un epitelio di rivestimento di tipo colonnare semplice con microvilli (Huffman, 1958; Ross et al., 1989; Liebich, 2012; Saleh, 2012). Le ghiandole intestinali sono un'introflessione dell'epitelio e rivestite anche esse da cellule cilindriche (**enterociti**), la cui funzione cardine è quella di maggiorare la superficie effettiva intestinale minimizzandone lo spazio occupato, in modo da rendere possibile il maggior assorbimento di nutrienti possibile. Oltre a queste cellule, nell'adenomero sono presenti numerose **cellule caliciformi** (Huffman, 1958; Grant e Specian, 2001) che aumentano ulteriormente di numero a livello di colon (Barone, 2006a; Liebich, 2012). Queste svolgono un importante ruolo nella produzione di una glicoproteina, la mucina, fondamentale per la protezione, la lubrificazione ed il trasporto del contenuto tra il lume intestinale e le cellule epiteliali (Specian e Oliver, 1991). La lamina propria è infiltrata da un elevato numero di linfociti, plasmacellule e da un limitato numero di ghiandole mucose (Huffman, 1958; Ross et al., 1989). La tonaca muscolare poggia su una lamina muscolare, la *muscularis mucosae* (Liebich, 2012).

La tonaca sottomucosa dell'intestino crasso, così come per l'intestino tenue, è costituita da uno strato di connettivo, più denso di quello della lamina propria, che raccoglie le ghiandole sottomucose. La parte confinante con la mucosa spesso risulta infiltrata da linfociti e contiene, inoltre, noduli linfatici solitari o aggregati (Dellmann e Eurell, 2000; Barone, 2006a; Liebich, 2012).

La tonaca muscolare si compone di due piani di fasci. Lo strato circolare, interno, forma un piano continuo, relativamente sottile e regolare; lo strato longitudinale, esterno, presenta invece grandi variazioni settoriali. Quando è privo di bozzellature, è continuo, regolare e solitamente più sottile



del precedente, quando invece presenta bozzellature o *haustra*, risulta invece molto irregolare, robusto ed ispessito (Barone, 2006a; Liebich, 2012). È importante sottolineare, inoltre, che le *haustra* non hanno struttura uniforme; infatti, quando si trovano in tratti intestinali voluminosi, come il cieco, contengono un fitto intreccio di fibre elastiche che spesso sostituiscono i fasci di cellule muscolari lisce (Barone, 2006a; Liebich, 2012).

La tonaca sierosa è molto sottile e rappresenta il foglietto viscerale del peritoneo. In generale, è molto aderente, poiché il connettivo sottosieroso è scarso ed in continuità con il tessuto interfascicolare della tonaca muscolare. È da ricordare, inoltre, che la sierosa non si estende per tutto l'intestino crasso, il retto, infatti, ne è rivestito in maniera incompleta (Barone, 2006a).

Merita una descrizione a parte l'appendice ciecale, la quale presenta una struttura molto simile al *sacculus rotundus*, essendo entrambi organi linfoidei costituiti da abbondante GALT (Saleh, 2012; Ranjan et al., 2016). La tunica mucosa delinea una struttura ad albero a forma di ombrello sopra i noduli linfatici. I noduli linfatici, che formano la sottomucosa, sono incapsulati dal tessuto connettivo e lo spazio interfollicolare è assente; all'interno del nodulo si riconosce il centro germinativo ben differenziato dalla corona (Saleh, 2012; Ranjan et al., 2016). Il margine apicale del nodulo (cupola) è rivestito da epitelio cubico o colonnare basso con numerosi linfociti infiltrati ma sono assenti le cellule caliciformi (Ranjan et al., 2016). Anche Saleh (2012) afferma che nell'appendice ciecale di coniglio, il GALT è formato da follicoli linfatici coperti da epitelio colonnare basso contenente linfociti intraepiteliali e leucociti.

# FISIOLOGIA DELL'APPARATO GASTROENTERICO DI CONIGLIO

Il coniglio è un erbivoro, più specificamente un folivoro, il cui apparato digestivo risulta altamente specializzato nella digestione di una dieta a base di vegetazione verde (Harcourt-Brown, 2002). Tuttavia, le sue ridotte dimensioni indicano da una parte un tasso metabolico elevato (che limita le sue possibilità di sopravvivere con una dieta a bassa concentrazione energetica) e dall'altra lo rendono una preda molto ricercata (Rees Davies and Rees Davies, 2003). Per far fronte a questi problemi, il coniglio ha evoluto un tratto digestivo, il cieco, in maniera radicalmente diversa a quello degli erbivori più noti come il cavallo (fermentatore colico) e i ruminanti (fermentatori gastrici). Il coniglio infatti è un **fermentatore ciecale**, il che significa che fa affidamento sulla fermentazione microbica del cibo all'interno del cieco per ottenere sostanze nutritive (Dehority, 2002; Harcourt-Brown, 2002; Rees Davies e Rees Davies, 2003).

Il coniglio possiede un sistema che:

1. consente un'elevata assunzione di cibo;
2. separa i componenti digeribili e facilmente fermentabili della dieta.
3. elimina rapidamente i rifiuti fibrosi lentamente fermentabili. Il

sistema elimina anche la necessità di avere una grande superficie assorbente nell'intestino crasso mediante la completa separazione dei prodotti della fermentazione ciecale e delle feci, permettendo una seconda ingestione, l'assorbimento dei batteri e dei loro sottoprodotti nell'intestino tenue (Rees Davies e Rees Davies, 2003).

Lo stomaco, come precedentemente affermato, costituisce circa il 15% dell'intero volume gastrointestinale (Johnson-Delaney, 2006) e presenta sempre al proprio interno del contenuto alimentare; pertanto un'elevata quantità di H<sub>2</sub>O, acido cloridrico e pepsina, vengono continuamente secreti

(Harcourt-Brown, 2002). Presenta inoltre uno sfintere cardiaco particolarmente sviluppato che impedisce al coniglio di vomitare (Harcourt-Brown, 2002). Il pH post-pandriale può scendere fino a 1-2, con l'effetto di sterilizzare le ingesta prima di passare nel piccolo intestino (Harcourt-Brown, 2002; Rees Davies e Ree Davies, 2003; Johnson-Delaney, 2006). Durante la digestione, il pH gastrico si attesta intorno a 3 (De Blas e Gidenne, 1998) ed il transito attraverso lo stomaco è approssimativamente di 3-6 h (Carabao e Piquer, 1998; Rees Davies e Ree Davies, 2003).

A livello duodenale viene secreto il bicarbonato, al fine di neutralizzare l'acidità delle ingesta, e riassorbito nel digiuno (Harcourt-Brown, 2002).

Nello stomaco e nell'intestino tenue la digestione e l'assorbimento dei nutrienti è simile agli altri mammiferi monogastrici; le differenze principali, come accennato, risiedono nell'intestino crasso (Harcourt-Brown, 2002; Rees Davies e Ree Davies, 2003). I prodotti finali dei processi digestivi sono separati nel colon in sostanze indigeribili e sostanze che possono essere metabolizzate dai microrganismi ciecali. La separazione dell'ingesta varia a seconda delle dimensioni delle particelle, esse sono classificate "indigeribili" o "fermentabili". Le prime presentano dimensioni maggiori di 0,3 mm, le seconde minori. Il colon prossimale del coniglio è particolarmente adatto alla separazione di grandi particelle di fibre indigeribili da particelle più piccole, potendo così essere degradate e utilizzate come substrato per la fermentazione batterica nel cieco. I due componenti vengono inviati contemporaneamente ma in direzione opposta. La fibra indigeribile passa attraverso il colon per essere rapidamente eliminata sotto forma di pellet fecali, duri e secchi. Le particelle più piccole, invece, passano nel cieco dove la fermentazione batterica rilascia acidi grassi volatili e sintetizza proteine e vitamine. I pellet più morbidi (ciecotrofi) vengono periodicamente espulsi dall'ano e mangiati per essere utilizzati come fonte di nutrienti. Questa strategia digestiva utilizza la fermentazione batterica per sintetizzare i nutrienti ed evita la necessità di immagazzinare grandi quantità di cibo e quindi di trascorrere lunghi periodi di pascolo e di esposizione ai predatori.

La caratteristica del coniglio di consumare i ciecotrofi direttamente dall'ano è conosciuta come **ciecotrofia**, anche se il termine coprofagia è ancora usato in alcuni testi. La coprofagia è definita come "l'ingestione di sterco o feci" (Blood e Studdert, 1999). Le feci sono definite come "rifiuti corporei scaricati dall'intestino" e quindi, a rigor di termini, il materiale fecale non è la sostanza che viene ingerita dai conigli in quanto non è materiale di scarto ma contenuto ciecale ricco di nutrimento. I termini "feci molli" o "feci notturne" sono talvolta usati per descrivere le capsule di materiale ciecale noto come ciecotrofi. Il termine "feci notturne" è fuorviante. I ciecotrofi vengono prodotti durante il giorno nei conigli selvatici. Vengono prodotti diverse ore dopo l'allattamento, durante un periodo tranquillo e indisturbato, che è durante il giorno per un coniglio selvatico nella sua tana, ma può essere durante la notte o la mattina presto per un coniglio domestico (Harcourt-Brown, 2002).

## MOTILITA' INTESTINALE

Capitolo a parte merita una breve descrizione della motilità intestinale, specie quella del piccolo intestino. È possibile distinguere differenti processi:

- 1) la **segmentazione**, inteso come il processo di rimescolamento del contenuto intestinale mediante le periodiche contrazioni statiche della parete intestinale, particolarmente importanti nel duodeno (Harcourt-Brown, 2002; Rees Davies e Ree Davies, 2003);
- 2) la **peristalsi**, che determina una contrazione ad anello che coinvolge l'intera circonferenza del tubo intestinale, simile ad un'onda che si sposta, generalmente, in direzione aborale (Harcourt-Brown, 2002; Rees Davies e Ree Davies, 2003).

La regolazione dei movimenti peristaltici coinvolge un elevato numero di ormoni e peptidi gastroenterici quali colecistochinine, somatostatina, il peptide intestinale vasoattivo e la sostanza P. Il transito a livello di piccolo intestino è molto rapido se rapportato alle altre specie erbivore, circa 10-20 minuti a livello di digiuno e 30-60 minuti nell'ileo (De Blas e Gidenne, 1998; Harcourt-Brown, 2002; Rees Davies e Ree Davies, 2003).

La motilità gastroenterica è inoltre regolata dalla **motilina**, un peptide secreto dalle cellule enterocromaffini di duodeno e digiuno, che determina una contrazione della muscolatura liscia. Il suo rilascio risulta stimolato dalla presenza di grassi ed inibito dai carboidrati, presenti nel contenuto alimentare. La sua attività decresce fisiologicamente nella parte distale dell'intestino tenue, risulta assente nel cieco ma è nuovamente presente nel colon e nel retto (Brewer e Cruise, 1994; Harcourt-Brown, 2002).

Un punto nevralgico per la corretta gestione della motilità intestinale è rappresentato dal *Fusus coli*. Questa struttura, che come precedentemente descritto risiede nel colon, presenta un'importantissima funzione di pacemaker per la creazione dell'onda peristaltica sia nel colon prossimale che nel colon distale. Regola inoltre, tramite la contrazione delle

tenie/haustra, la separazione del materiale fermentabile dalle fibre indigeribili (Ruckebush e Fioramonti, 1976), svolgendo un ruolo fondamentale nel processo di formazione del ciecotrofo.

# ESAME ULTRASONOGRAFICO NEL CONIGLIO

L'ecografia rappresenta una tecnica diagnostica, non invasiva, che sfrutta onde sonore ad alta frequenza, chiamate ultrasuoni, per ottenere delle immagini di organi posti all'interno del corpo.

È un esame molto sfruttato in ambito veterinario anche nel coniglio e diversi sono gli articoli presenti in letteratura. In particolare sono stati rinvenuti studi per la valutazione ecografica del fegato (Stamatova-Yovcheva et al., 2012; Redrobe, 2013), dell'apparato urinario (Logias et al., 2005; Dimitrov, 2012), del cuore (Fontes-Sousa et al., 2006) e dell'apparato gastroenterico per la diagnosi di ileo paralitico funzionale, consentendo di valutare la peristalsi intestinale, ricercare prove di ostruzione e determinare la presenza di fluido peritoneale (Redrobe, 2013).

La preparazione del paziente coniglio per un esame ecografico non prevede un periodo di digiuno. Esso infatti non solo non determinerebbe un miglioramento della qualità delle immagini, lo svuotamento gastrointestinale infatti dipende dalla ingestione continua di cibo, ma potrebbe rivelarsi pericoloso determinando un rallentamento della peristalsi (Krautwald-Junghanns et al., 2011).

Si procede con la tosatura del pelo, avendo cura di non lesionare la delicata cute sottostante, la pulizia della stessa tramite l'utilizzo di poco alcol denaturato o soluzione fisiologica e l'applicazione del gel ecografico riscaldato (Harcourt-Brown e Chitty, 2013).

Le sonde più frequentemente utilizzate sono le lineari ad elevata frequenza 7.5–10 MHz (Krautwald-Junghanns et al., 2011; Harcourt-Brown e Chitty, 2013).

Nella maggior parte dei casi è possibile utilizzare un posizionatore di gommapiuma su cui appoggiare l'animale ed eseguire la contenzione

manualmente con l'aiuto di uno o due operatori; solo raramente è necessaria la sedazione (Avanzi et al., 2008; Krautwald-Junghanns et al., 2011). È estremamente importante che in nessun caso il coniglio venga mantenuto con la forza in decubito, poiché i forti movimenti difensivi potrebbero causare gravi lesioni, inclusa la frattura della colonna vertebrale (Krautwald-Junghanns et al., 2011).

## **ESAME ULTRASONOGRAFICO DELL'APPARATO GASTROINTESTINALE DI CONIGLIO**

Per quanto riguarda invece l'esame ecografico specialistico dell'apparato digerente di coniglio, la bibliografia risulta carente. Un interessante studio è stato condotto da Banzato et al. (2015), in cui 21 conigli, sani e sedati, sono stati sottoposti ad esame ecografico completo dell'addome in decubito dorsale con identificazione di diversi tratti dell'apparato gastroenterico.

Dal sopracitato studio è emerso che lo stomaco viene visualizzato posizionando la sonda immediatamente caudale alla gabbia toracica, lungo la linea mediana. A causa però dei riverberi prodotti dal gas all'interno del lume gastrico, risulta visibile esclusivamente la porzione proclive della parete. Inoltre, non essendo evidenziabili le pliche, non risulta possibile differenziare il fondo dal corpo gastrico. Spostandosi con la sonda sul lato destro dell'addome, sempre caudalmente alla gabbia toracica, si nota una struttura arrotondata con parete ispessita, il piloro (Banzato et al., 2015). Per quanto riguarda la stratigrafia della parete dello stomaco, Banzato et al. (2015) hanno riconosciuto nella maggior parte dei soggetti tre strati: una linea esterna iperecogena, uno strato medio anecogeno e un'interfaccia interna anch'essa iperecogena, così come sostenuto da Krautwald-Junghanns et al. (2011). Lo spessore medio dello stomaco risulta essere  $0,10 \pm 0,01$  mm



(Banzato et al., 2015). Nel piloro inoltre, affermano che non è possibile distinguere tra loro gli strati ecografici, fatta eccezione per lo strato medio anecogeno, e che lo spessore medio si assesta a  $0,28\pm 0,04$  mm (Banzato et al., 2015).

Posizionando la sonda medialmente o lateralmente al rene destro, è possibile identificare il duodeno discendente; cranialmente al rene sinistro è invece identificabile il digiuno (Banzato et al., 2015). Sempre secondo gli autori pocanzi citati, la stratificazione della parete dell'intestino tenue è risultata simile a quella gastrica (tre strati), rendendo quindi possibile la distinzione tra duodeno e digiuno esclusivamente in termini di differente topografia. Lo spessore medio della parete del duodeno è di  $0,19\pm 0,04$  mm (Banzato et al., 2015). Krautwald-Junghanns et al. (2011) descrivono per l'intestino tenue tre strati, una riflessione interna della superficie mucosa, una linea di riflessione esterna sottilissima, quasi insignificante, e uno strato ipoecogeno centrale formato dalla mucosa e dallo strato muscolare.

Posizionando il trasduttore sul lato destro dell'addome medio si individua il *sacculus rotundus*. Esso si presenta come una struttura arrotondata, con pareti spesse ed una particolare stratificazione: uno strato esterno spesso e ipoecogeno ed uno interno iperecogeno, più sottile, comunque ben evidenziabile. Il suo spessore medio risulta essere  $0,22\pm 0,06$  mm (Banzato et al., 2015).

Passando all'intestino crasso, il cieco si presenta come una struttura di grandi dimensioni, ripiena di gas e con pareti sottili ( $0,08\pm 0,01$  mm), situata sul lato destro (Krautwald-Junghanns et al., 2011; Banzato et al., 2015).

L'appendice ciecale, apprezzabile nella regione ombelicale, si presenta come una spirale oblunga con pareti spesse ( $0,19\pm 0,04$  mm). La sua distinzione risulta possibile tramite dei punti di riferimento anatomici caratteristici e dalla vicinanza al cieco (Banzato et al., 2015). Gli strati delle pareti di questo tratto non sono sempre visibili, ma risultano simili a quelli dell'intestino tenue.

L'ansa spirale del colon ascendente si colloca trasversalmente all'addome o longitudinalmente nella parte destra dell'addome. Tale tratto

dell'apparato digerente è di facile identificazione, grazie alle evidenti *haustra* osservabili sia sul piano longitudinale che trasversale, e presenta uno spessore medio di  $0,14\pm 0,04$  mm (Banzato et al., 2015).

Il colon distale, infine, è visibile in posizione mediale al rene destro e laterale alla vescica ma, a causa della parete sottile ( $0,10\pm 0,02$  mm) e al contenuto che produce una netta ombra acustica, non risulta tuttavia possibile individuarne la stratificazione (Banzato et al., 2015). Krautwald-Junghanns et al. (2011) affermano che ad eccezione del cieco il resto dell'intestino crasso e del retto può essere esaminato utilizzando l'ecografia solo se è presente materiale fecale. La superficie del materiale fecale più vicino al trasduttore genera una linea di riflessione iperecogena. Dietro questa linea di riflessione si crea un'ombra acustica che, nei conigli, provoca una tipica immagine a gradini particolarmente visibile nel retto sul piano sagittale.

## **Parte seconda**

# MATERIALI E METODI

## GRUPPO DI STUDIO

Sono stati presi in esame 7 conigli adulti di razza White New Zealand, 4 maschi e 3 femmine, con un peso medio di  $4,7 \pm 0,98$  Kg, provenienti da un allevamento industriale dell'Emilia Romagna. Il lavoro è stato approvato dal comitato etico scientifico per la sperimentazione animale dell'Università di Bologna (nota ministeriale Cod. 67080.0 del 30.03.2016). Su di essi sono stati eseguiti tre studi specifici per l'apparato gastroenterico:

1. studio ecografico “*in-vivo*”;
2. studio ecografico “*ex-vivo*”;
3. esame istologico.

Affinché potessero essere inclusi nello studio è stato verificato il perfetto stato di salute di ciascun soggetto, pertanto i criteri di inclusione sono stati:

- l'assenza di sintomatologie gastroenteriche da almeno 6 mesi;
- la regolare vaccinazione;
- la visita clinica nella norma;
- l'esame ematologico e il profilo biochimico nella norma;
- l'esame delle feci negativo per la presenza di parassiti;
- l'esame ecografico dell'addome nella norma.

## Visita clinica e diagnostica di laboratorio

Ogni animale è stato identificato da un codice numerico e registrato. Su ciascun soggetto è stato eseguito il segnalamento, con particolare attenzione all'età, il sesso ed il peso.

L'esame clinico ha previsto la valutazione dello stato di salute mediante un completo esame obiettivo generale ed un esame obiettivo particolare dell'apparato gastroenterico.

Per quanto riguarda gli esami di laboratorio, è stato eseguito un prelievo di sangue dalla vena safena e per ciascun coniglio è stato effettuato uno studio emocromocitometrico e del profilo biochimico. In particolare i parametri valutati sono stati: il numero degli eritrociti (RBC), l'ematocrito (HT), il volume corpuscolare medio (MCV), la concentrazione emoglobinica corpuscolare media (MCHC), l'emoglobina (HB), i globuli bianchi (WBC) e la formula leucocitaria, la creatinina, il glucosio, le proteine totali, l'albumina, le globuline, la bilirubina totale, le transaminasi, l'amilasi, il calcio, il calcio ionizzato, il fosfato inorganico, il sodio, il cloro ed il potassio.

L'esame delle feci ha avuto lo scopo di escludere la presenza di parassiti intestinali, quali ad esempio: *Eimeria spp.*, *Passarulus ambiguus*, *Fasciola hepatica*, *Trichostrongylus spp.*, *Nematodirus leporus* e *Trichuris*.

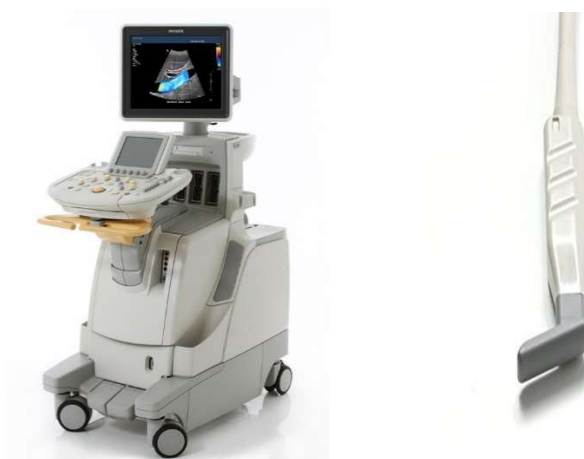## ESAME ECOGRAFICO “IN-VIVO”

L'esame ecografico “in-vivo” è stato eseguito su tutti i soggetti utilizzando un ecografo (*Philips IU22*) equipaggiato con sonda lineare ad alta frequenza (L15-7io) (Figura 6).

I conigli sono stati contenuti manualmente, secondo le tecniche descritte da Ward (2006), in decubito dorsale.

Dopo aver eseguito la tricotomia della regione ventrale dell'addome, in particolare dell'area che si estende dal pube alla cartilagine xifoidea dello sterno, si è provveduto a detergere la cute con soluzione fisiologica tiepida. Successivamente è stato applicato un gel ecografico riscaldato.

Tutti gli esami ecografici sono stati effettuati da un singolo esperto operatore.



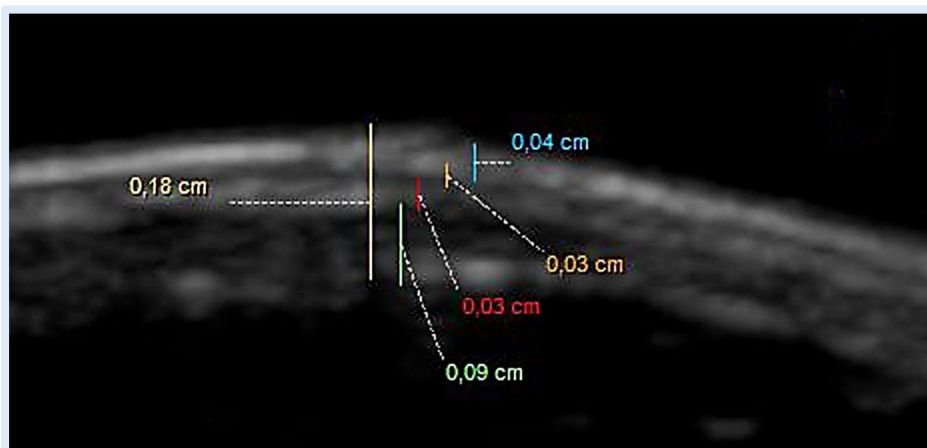
**Figura 6** - A sinistra: l'ecografo *Philips iU22*; a destra: sonda lineare ad alta frequenza L15-7io.

Tutti i soggetti sono stati sottoposti ad un esame ecografico completo per l'apparato gastroenterico. In particolare sono stati acquisiti immagini e filmati in due scansioni (longitudinale e trasversale) dei seguenti tratti: stomaco (cardia, fondo e piloro), duodeno, digiuno, ileo, *sacculus rotundus*, cieco, appendice ciecale, colon prossimale e colon distale. Le immagini ed i filmati acquisiti sono stati salvati in formato nativo *DICOM* e caricati in un *server* in vista della loro successiva analisi mediante un *software* di

elaborazione immagini (*Philips DICOM Viewer R3.0 SP3*). In particolare, durante l'acquisizione e lo studio dei file, ci si è focalizzati su:

- l'identificazione dei singoli tratti;
- la visualizzazione della stratigrafia di parete di ciascun tratto;
- la misurazione dello spessore totale e dei singoli strati della parete.

Le misurazioni sono state effettuate seguendo la metodica *leading edge to leading edge*, ossia dal bordo più esterno al bordo più esterno (Figura 7), e dai valori ottenuti di tre misurazioni è stata ottenuta la media.

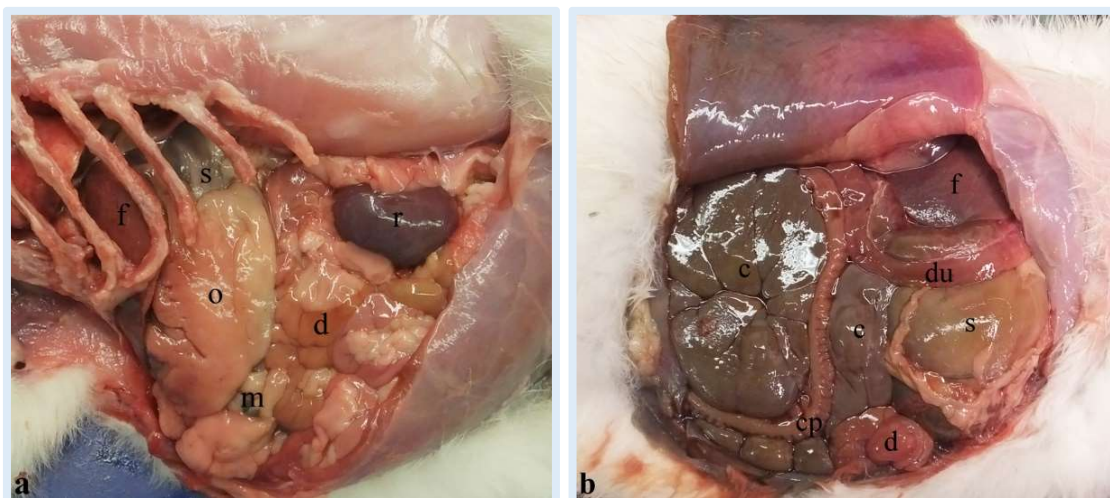


**Figura 7** - Fondo dello stomaco in scansione trasversale. Misurazione dello spessore totale e dei singoli strati mediante la metodica *leading edge to leading edge* (Archivio ecografico del Servizio di Diagnostica per Immagini – Dipartimento di Scienze Mediche Veterinarie).

Essendo la matrice dell'immagine di 1024 x 768 *pixel* ed il rapporto *pixel/mm* di 24,2, un *pixel* nell'immagine ecografica digitalizzata equivale a 0,0413 mm. Pertanto le misure al di sotto di 0,0413 mm non sono state reputate attendibili poiché al di sotto del limite di risoluzione e 0,07 cm è stato il valore soglia scelto per la misurazione dei singoli strati, per ragioni legate al programma di misurazione utilizzato (*Philips DICOM Viewer R3.0 SP3*).

## ESAME ECOGRAFICO “EX-VIVO”

Per l’esame ecografico “ex-vivo”, definito anche “in bagno d’acqua”, a seguito della macellazione dei soggetti, è stato identificato (Figura 8) e prelevato in toto l’apparato gastroenterico (Figura 9) su cui precedentemente era stato eseguito l’esame ecografico “in-vivo”.

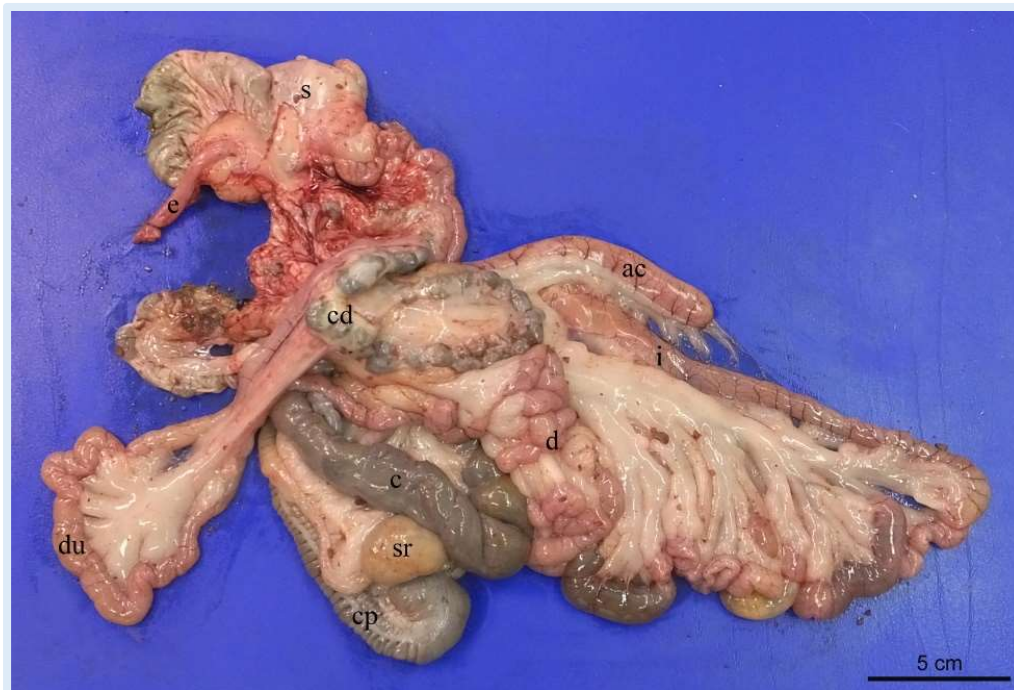

**Figura 8** - Vedute laterale sinistra (a) e laterale destra (b) della cavità addominale di coniglio appena prima dell’isolamento dei visceri.  
c, cieco; cp, colon prossimale; d, digiuno; du, duodeno; f, fegato; m, milza; o, grande omento infarcito di grasso; r, rene sinistro; s, stomaco.

Successivamente si è passati all’isolamento dei singoli tratti. Quest’ultimi sono stati delicatamente risciacquati in una soluzione tampone fosfato salino (PBS: Phosphate Buffered Saline), al fine di rimuovere il più possibile il materiale endoluminale.

Tutti gli esami ecografici sono stati condotti dallo stesso operatore mediante l’impiego dello stesso ecografo e del medesimo trasduttore utilizzati per l’ecografia “in-vivo”.





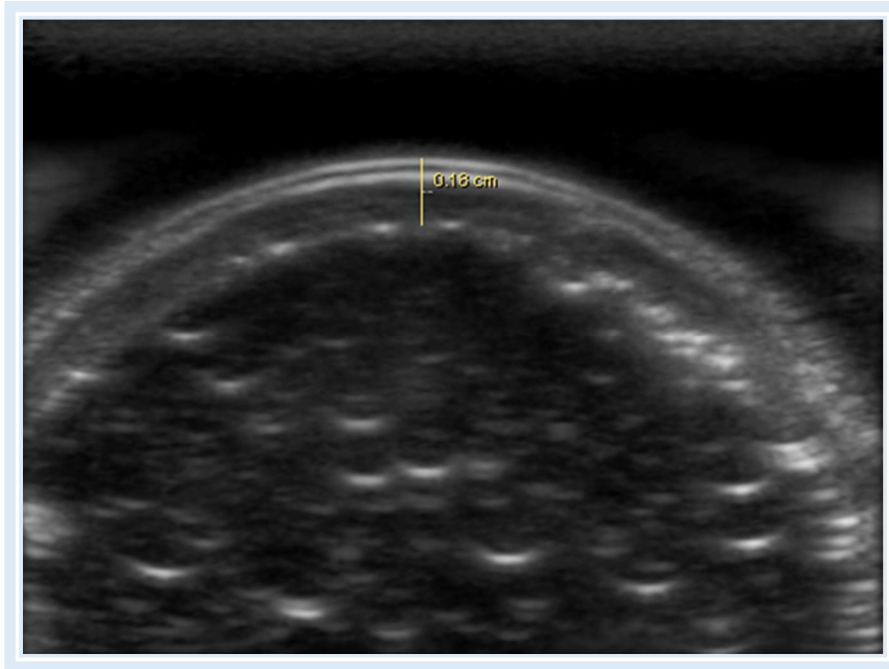
**Figura 9** - Apparato gastroenterico di coniglio appena prima di essere immerso in PBS. ac, appendice ciecale; c, cieco; cd, colon distale; cp, colon prossimale; d, digiuno; du, duodeno; e, esofago; i, ileo; s, stomaco; sr, *sacculus rotundus*.

Tutte le scansioni ecografiche sono state acquisite in immersione, da qui la definizione “in bagno d’acqua”, ponendo il campione in un contenitore di plastica di opportune dimensioni riempito con PBS ed a diretto contatto con la sonda. Si è provveduto inoltre ad iniettare nello spazio endoluminale del PBS, mediante siringa da 20 ml, al fine di distendere lievemente la parete.

Come avvenuto precedentemente per l’esame “in-vivo”, anche in questo caso le immagini ed i filmati sono stati salvati in formato nativo *DICOM* sull’ecografo e depositate in un *server* per la loro successiva valutazione mediante un *software* di elaborazione immagini.

Analogamente a quanto precedentemente descritto, sulle immagini dei diversi tratti dell’apparato gastroenterico sono state eseguite sia delle valutazioni di tipo qualitativo, volte a caratterizzare la stratigrafia di parete, che quantitativo sugli spessori parietali (Figura 10). Tali valutazioni e

misurazioni sono state eseguite sia in scansione longitudinale che trasversale.

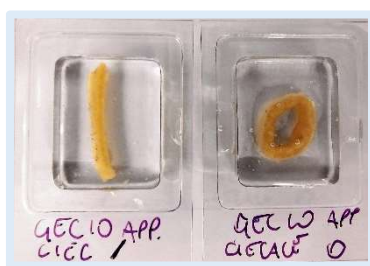

**Figura 10** - Fondo dello stomaco in scansione trasversale in bagno d'acqua. La presente immagine è stata ottenuta posizionando il trasduttore perpendicolarmente alla superficie di contatto della parete. Ciò ha permesso di sfruttare la riflessione speculare degli echi e di ridurre al minimo gli artefatti (*Archivio ecografico del Servizio di Diagnostica per Immagini – Dipartimento di Scienze Mediche Veterinarie*).

# TECNICA ISTOLOGICA

Contemporaneamente al prelievo dei campioni destinati all'esame ecografico in bagno d'acqua, da tutti e sette i conigli è stato eseguito il **prelievo** di un campione, in siti prescelti di: cardia, fondo e piloro, duodeno, digiuno, ileo, *sacculus rotundus*, cieco, appendice ciecale, colon prossimale e colon distale.

Successivamente, le sezioni sono state fissate e esaminate. La **fissazione** rappresenta l'operazione più importante della tecnica istologica e consiste nel sottoporre il tessuto ad agenti (chimici o fisici) capaci di denaturare rapidamente le proteine e rendere insolubili gli altri costituenti cellulari. In tal modo i gruppi idrofili delle proteine, anziché legarsi all'acqua, formano dei legami così stretti da escluderla; in tal modo le proteine coagulano. Alcuni fissativi, come la formalina, operano anziché ottenendo una denaturazione delle proteine, ottenendo una sorta di gelificazione, stabilizzando i legami proteici. Il risultato fondamentale di tale processo è la separazione della fase acquosa del protoplasma dalla fase solida (Mazzi, 1977). Nel presente studio tale processo è stato ottenuto per immersione dei campioni, appena dopo averli raccolti, in una soluzione di paraformaldeide al 4% diluita in PBS a pH 7,4.



**Figura 11** – Campioni all'interno delle vaschette, prima del congelamento.

Dopo 24 ore, i campioni sono stati lavati delicatamente in PBS e immersi in una soluzione crioprotettiva costituita da PBS, saccarosio 30% e sodio azide 1% e conservati a 4°C fino al momento del loro impiego.

Giunto il momento del loro utilizzo, i campioni sono stati trasferiti per una notte in una soluzione al 50% PBS e saccarosio e al 50% *Tissue-Tek® OCT (Optimal Cutting Temperature)*, gel specifico per il taglio al criostato.

Successivamente i campioni sono stati adagiati in apposite vaschette di plastica (Figura 11) ripiene di Tissue-Tek® OCT, congelati in 2-metilbutano immerso in azoto liquido, e quindi tagliati al criostato, ad una temperatura di -20°, in sezioni di 10 µm.

I vetrini così ottenuti, precedentemente trattati immergendoli in una soluzione composta da acetone ed un adesivo bicomponente epossidico (Bison®), sono stati etichettati e conservati a -20° in attesa della colorazione.

Le colorazioni utilizzate sono state due:

1. **ematossilina-eosina (E.E);**
2. **tricromica di Masson.**

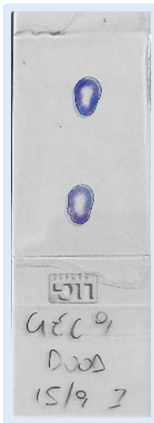

L'E.E è una colorazione bicromica che si basa sul diverso valore di pH. L'ematossilina o emallume di Mayer è un colorante vegetale che colora in blu violetto i componenti cellulari carichi negativamente, come acidi nucleici, proteine di membrana, membrane cellulari e l'elastina. Questi componenti sono detti “basofili” e si trovano prevalentemente a livello del nucleo, che assume pertanto il colore blu. L'eosina colora invece in rosso rosato i componenti carichi positivamente, come molte proteine cellulari, le proteine mitocondriali e le fibre collagene. Questi componenti sono detti “eosinofili o acidofili” e determinano una colorazione rosata di tutte le rimanenti zone cellulari, il citoplasma e le sostanze extracellulari.

La colorazione E.E ha previsto una sequenza di passaggi, di seguito riassunti (Mazzi, 1977):

1. xilolo (20 minuti);
2. alcool etilico 100° (3 minuti);
3. alcool etilico 95° (3 minuti);
4. alcool etilico 70° (3 minuti);
5. acqua di fonte ferma (5 minuti);
6. emallume di Mayer (5 minuti);

7. acqua di fonte corrente (10 minuti);
8. acqua distillata (pochi secondi);
9. soluzione eosina 1% in alcool 15% (2 minuti);
10. alcool etilico 95% (15 secondi);
11. alcool etilico 100% (15 secondi);
12. xilolo (15 minuti).

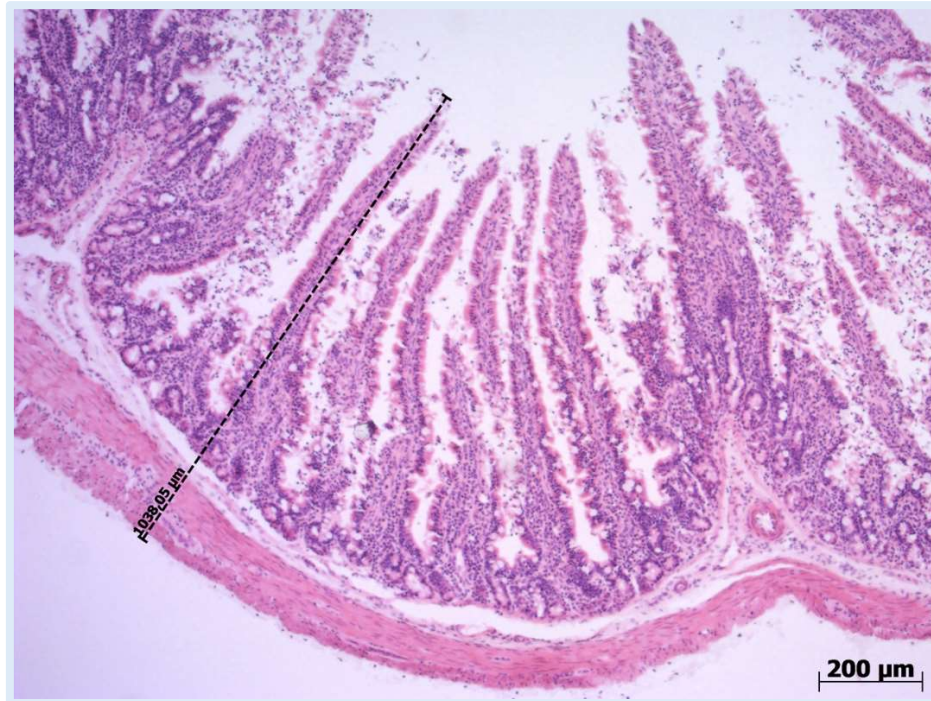


La **colorazione tricromica di Masson** è invece particolarmente utilizzata per la colorazione del collagene e sfrutta tre diversi coloranti: l'emallume che conferisce ai nuclei una tonalità quasi nerastra, la fucsina (acida) e il rosso Ponceau che colorano il citoplasma in rosso più o meno vivo, il blu di anilina (basica, acidofila) che dona alle fibre collagene ed al muco una colorazione azzurra. La sequenza è di seguito riportata (Mazzi, 1977):

1. xilolo (15 minuti);
2. alcool etilico 100° (1 minuto);
3. alcool etilico 95° (1 minuto);
4. alcool etilico 90° (1 minuto);
5. alcool etilico 80° (1 minuto);
6. alcool etilico 70° (1 minuto);
7. alcool etilico 50° (1 minuto);
8. acqua di fonte ferma (5 minuti);
9. emallume di Mayer (10 minuti);
10. acqua di fonte corrente (10 minuti);
11. Fucsina e rosso Ponceau (5 minuti);
12. acido acetico 1% in H<sub>2</sub>O;
13. orange G (5 minuti);
14. acido acetico 1% in H<sub>2</sub>O;
15. blu di Anilina (5 minuti);
16. acido acetico 1% in H<sub>2</sub>O;
17. alcool 100°;

18. xilolo (15 minuti).

Le sezioni infine, in entrambe le metodiche di colorazione, sono state coperte con *Entellan*<sup>®</sup> e rivestite con vetrino coprioggetti, per poi essere osservate al microscopio ottico *Zeiss Axioplan* (*Carl Zeiss, Oberkochen, Germany*) equipaggiato con fotocamera *DeltaPix ApS* e relativo software.



**Figura 12** - Esempio di misurazione dello spessore totale della parete condotta a livello di ileo.

Per la valutazione delle immagini e l'acquisizione dei dati è stato utilizzato il microscopio sopracitato, seguendo il protocollo descritto di seguito: per ogni sezione sono state eseguite 10 misurazioni relative sia allo spessore totale (Figura 12) che ad ogni singolo strato (mucosa, sottomucosa, muscolare e tonaca sierosa). Per i campioni più rilevanti, inoltre, sono stati ricavati fotogrammi rielaborati con *Adobe Photoshop CS*<sup>®</sup>.

# ANALISI STATISTICA

Tutti i dati ottenuti sono stati analizzati mediante il software di statistica *SPSS v.20* per Windows (IBM Corporation®). La quantità di campioni non è stata sufficiente per ottenere una distribuzione normale dei valori.

Come precedentemente descritto le misurazioni ecografiche “in-vivo” ed “ex-vivo” degli spessori totale e dei singoli strati sono state ripetute tre volte e, tramite i dati ottenuti, se ne è elaborata la media e la deviazione standard. Invece, per quanto riguarda l’indagine istologica, si sono effettuate dieci misurazioni per ogni singolo strato e per lo spessore totale di ciascun tratto; anche in questo caso dai risultati ottenuti sono state calcolate la media e la deviazione standard.

Al fine di valutare la corrispondenza tra le diverse tecniche (ecografica “in-vivo”, ecografica “ex-vivo” ed istologica) è stato, inoltre, utilizzato il coefficiente di correlazione intraclassa (ICC), modello misto (a due vie miste, concordanza assoluta).

Il valore di significatività è stato fissato a  $P < 0,05$ . I valori dell’ICC variano da 0 a 1, con valori più elevati indicativi di una maggiore correlazione.

# RISULTATI

## ESAME ECOGRAFICO “IN-VIVO”

Dallo studio ultrasonografico “in-vivo” è emersa la possibilità, sfruttando i punti di repere, di eseguire l’identificazione in decubito dorsale e in entrambe le scansioni (longitudinale e trasversale) di tutti i tratti gastrointestinali, anche se non in tutti i soggetti. La visualizzazione dello stomaco è avvenuta con facilità, posizionando la sonda lungo la linea mediana del corpo, caudalmente al processo xifoideo dello sterno. A causa degli artefatti prodotti dal contenuto endoluminale gastrico, la porzione della parete valutabile ecograficamente è stata esclusivamente quella proclive; inoltre la replezione gastrica ed il contenuto alimentare hanno ridotto la possibilità di evidenziare le pieghe rugose nel corpo gastrico. Per la visualizzazione del cardia è stato utilizzato come riferimento anatomico la terminazione dell’esofago. Infine, postandosi con la sonda verso il lato destro dell’addome si identifica il piloro. Il duodeno discendente è stato visualizzato posizionando la sonda lateralmente al rene destro, mentre il digiuno sfruttando il rene sinistro. La distinzione tra il duodeno e il digiuno è potuta avvenire esclusivamente per la loro localizzazione topografica, difatti le pareti risultano ecograficamente sovrapponibili tra loro. Seguendo le anse digiunali come riferimento anatomico si è proseguito con la visualizzazione dell’ileo. La posizione del *sacculus rotundus* si è notata variare soggettivamente: in alcuni casi si colloca nella parte destra dell’addome medio, in altri nella parte sinistra. Il cieco si posiziona medialmente o lateralmente più spostato verso destra nella regione mesogastrica e si presenta come una struttura di grandi dimensioni, a parete sottile e contenuto gassoso. L’appendice ciecale è localizzata sempre nella regione mesogastrica dell’addome e si sviluppa da destra a sinistra e in senso



cranio-caudale. Il colon prossimale è stato identificato grazie alla presenza al suo interno delle *haustre*, osservabili sia sul piano longitudinale che trasversale e si colloca a destra o centralmente nell'addome medio. Il colon distale, invece, è localizzato a sinistra dell'addome e si porta caudalmente.

Il fondo dello stomaco, il duodeno, il digiuno e l'ileo sono stati individuati in tutti e sette i soggetti esaminati, sia impiegando la scansione longitudinale che quella trasversale. Al contrario, per quanto concerne i restanti tratti, non in tutti i conigli ne è stata possibile l'identificazione. La consistenza dei soggetti viene di seguito riportata:

TRATTO	Scansione trasversale	Scansione longitudinale
<b>Cardia</b>	2 conigli	5 conigli
<b>Fondo</b>	7 conigli	7 conigli
<b>Piloro</b>	4 conigli	6 conigli
<b>Duodeno</b>	7 conigli	7 conigli
<b>Digiuno</b>	7 conigli	7 conigli
<b>Ileo</b>	7 conigli	7 conigli
<i>Sacculus rotundus</i>	6 conigli	1 coniglio
<b>Cieco</b>	5 conigli	6 conigli
<b>Appendice ciecale</b>	6 conigli	6 conigli
<b>Colon prossimale</b>	4 conigli	7 conigli
<b>Colon distale</b>	5 conigli	6 conigli

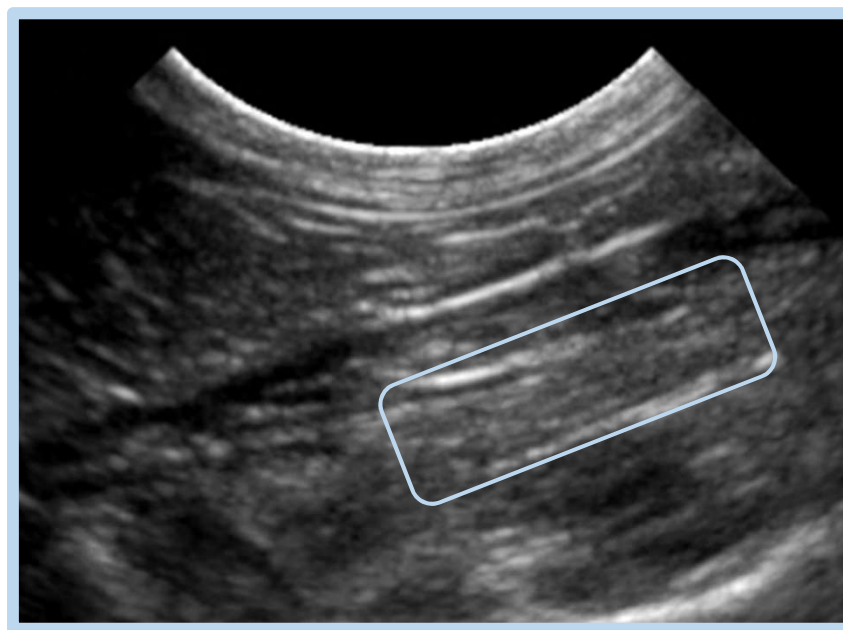
Si è cercato di ottenere le misure dei singoli strati e dello spessore totale in ciascun soggetto, laddove ciò non è stato possibile è stata eseguita esclusivamente la misurazione dello spessore totale. È emersa una struttura stratigrafica comune, più o meno visualizzabile e composta da: tonaca sierosa “iperecogena”, tonaca muscolare “ipoecogena”, tonaca sottomucosa “iperecogena”, tonaca mucosa “ipoecogena”.

## CARDIA (Figura 13)

Il cardia è stato identificato in 2 conigli in sezione trasversale, in cui è stato possibile ottenere esclusivamente il valore dello spessore totale della parete, e in 5 conigli in sezione longitudinale. Di questi, in 4 è stato possibile ottenere lo spessore totale e soltanto in 1 i singoli spessori.

Nella tabella sottostante sono riportati i valori medi  $\pm$  deviazione standard (cm) ottenuti:

	MUCOSA	SOTTOMUCOSA	MUSCOLARE	SIEROSA	SPESSORE TOTALE
<i>Trasversale</i>	/	/	/	/	0,220 $\pm$ 0,064
<i>Longitudinale</i>	0,133 $\pm$ 0,015	0,043 $\pm$ 0,005	0,026 $\pm$ 0,005	0,026 $\pm$ 0,005	0,240 $\pm$ 0,080

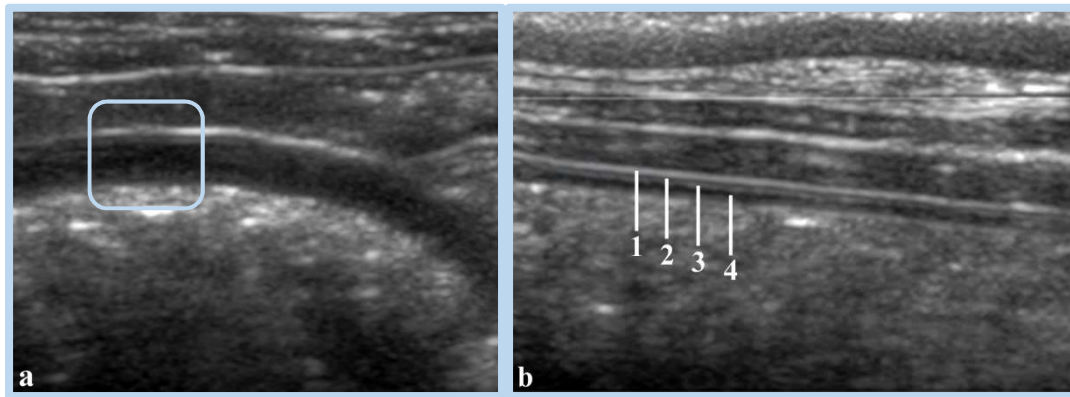


**Figura 13** - Ecografia del cardia in piano di scansione longitudinale. Nonostante lo spessore della parete (riquadro azzurro), nella maggior parte dei soggetti non è stato possibile identificare bene le quattro tonache (*Archivio ecografico del Servizio di Diagnostica per Immagini – Dipartimento di Scienze Mediche Veterinarie*).

## FONDO (Figura 14)

Andando ad analizzare gli strati della parete a livello di fondo dello stomaco, questi sono stati identificati e misurati in tutti i soggetti in scansione trasversale e in 6 in scansione longitudinale. Nella tabella sottostante sono riportati i valori medi  $\pm$  deviazione standard (cm) ottenuti:

	MUCOSA	SOTTOMUCOSA	MUSCOLARE	SIEROSA	SPESSORE TOTALE
<i>Trasversale</i>	0,078 $\pm$ 0,029	0,017 $\pm$ 0,007	0,012 $\pm$ 0,004	0,019 $\pm$ 0,003	0,130 $\pm$ 0,032
<i>Longitudinale</i>	0,078 $\pm$ 0,018	0,018 $\pm$ 0,007	0,012 $\pm$ 0,004	0,02 $\pm$ 0,003	0,140 $\pm$ 0,022

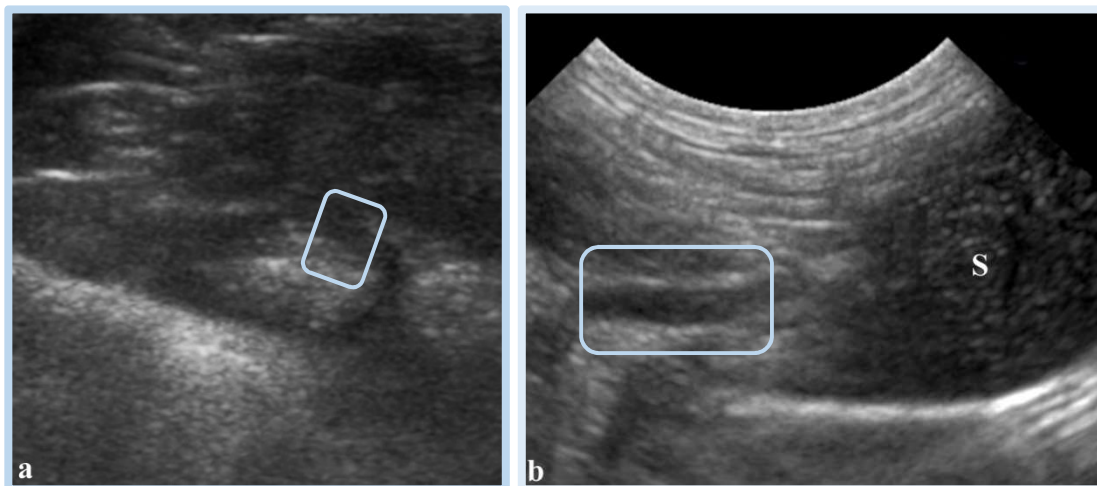


**Figura 14** - Ecografia del fondo dello stomaco in piano di scansione trasversale (a) e longitudinale (b). La scansione longitudinale ha messo chiaramente in evidenza le quattro tonache: 1, tonaca sierosa (iperecogena); 2, tonaca muscolare (ipoecogena); 3, tonaca sottomucosa (iperecogena); 4, tonaca mucosa (ipoecogena) (*Archivio ecografico del Servizio di Diagnostica per Immagini – Dipartimento di Scienze Mediche Veterinarie*).

## PILORO (Figura 15)

Il piloro è stato identificato in 4 soggetti in sezione trasversale, in 3 dei quali è stato possibile misurare i singoli strati mentre in 1 lo spessore totale, e 6 in sezione longitudinale, di cui 3 hanno dato la possibilità di misurare ciascun strato e gli altri 3 lo spessore totale. Nella tabella sottostante sono riportati i valori medi  $\pm$  deviazione standard (cm) ottenuti:

	MUCOSA	SOTTOMUCOSA	MUSCOLARE	SIEROSA	SPESSORE TOTALE
<i>Trasversale</i>	0,024 $\pm$ 0,005	0,031 $\pm$ 0,007	0,146 $\pm$ 0,025	0,025 $\pm$ 0,005	0,220 $\pm$ 0,035
<i>Longitudinale</i>	0,032 $\pm$ 0,008	0,044 $\pm$ 0,027	0,145 $\pm$ 0,027	0,020 $\pm$ 0,000	0,260 $\pm$ 0,044

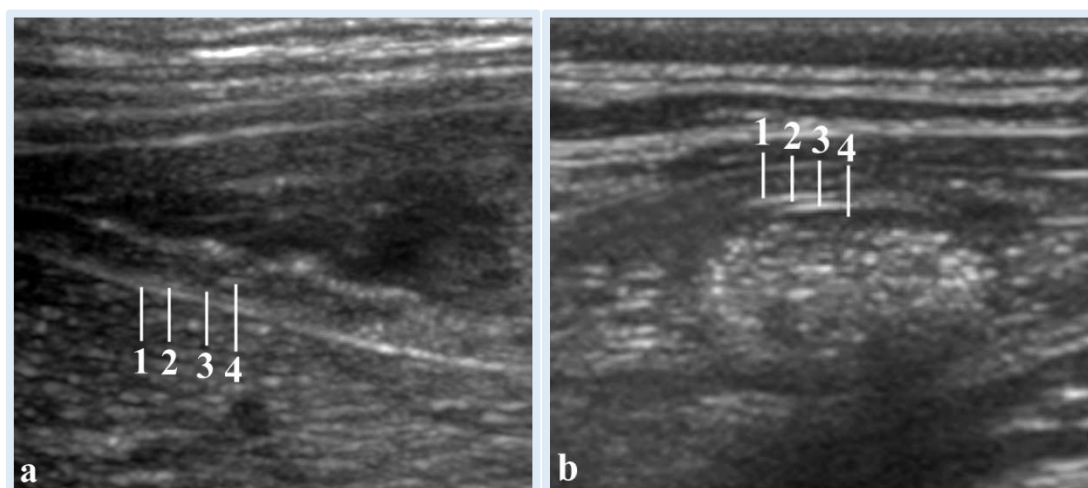


**Figura 15** - Ecografia del piloro (riquadro azzurro) in piano di scansione trasversale (a) e longitudinale (b). Notare lo spessore della tonaca muscolare (ipoecogena). S: corpo dello stomaco (*Archivio ecografico del Servizio di Diagnostica per Immagini – Dipartimento di Scienze Mediche Veterinarie*).

## DUODENO (Figura 16a)

Il duodeno è stato identificato in tutti i soggetti in entrambe le scansioni, tuttavia è stato possibile misurare i singoli strati esclusivamente in 1 soggetto in scansione trasversale e in 3 in scansione longitudinale, in tutti gli altri è stato ottenuto lo spessore totale. Nella tabella sottostante sono riportati i valori medi  $\pm$  deviazione standard (cm) ottenuti:

	MUCOSA	SOTTOMUCOSA	MUSCOLARE	SIEROSA	SPESSORE TOTALE
<i>Trasversale</i>	0,073 $\pm$ 0,005	0,010 $\pm$ 0,000	0,010 $\pm$ 0,000	0,020 $\pm$ 0,000	0,150 $\pm$ 0,020
<i>Longitudinale</i>	0,073 $\pm$ 0,029	0,026 $\pm$ 0,005	0,014 $\pm$ 0,005	0,020 $\pm$ 0,008	0,150 $\pm$ 0,031



**Figura 16** - Immagini ecografiche in scansione longitudinale di duodeno (a) e trasversale di digiuno (b). In entrambi i tratti si possono osservare le quattro tonache: 1, tonaca sierosa (iperecogena); 2, tonaca muscolare (ipoecogena); 3, tonaca sottomucosa (iperecogena); 4, tonaca mucosa (ipoecogena) (*Archivio ecografico del Servizio di Diagnostica per Immagini – Dipartimento di Scienze Mediche Veterinarie*).

## DIGIUNO (Figura 16b)

Il digiuno è stato identificato in tutti i soggetti in entrambe le scansioni; tuttavia è stato possibile misurare i singoli strati in 3 soggetti in scansione trasversale e in 4 in scansione longitudinale, in tutti gli altri è stata ottenuta la misura dello spessore totale.

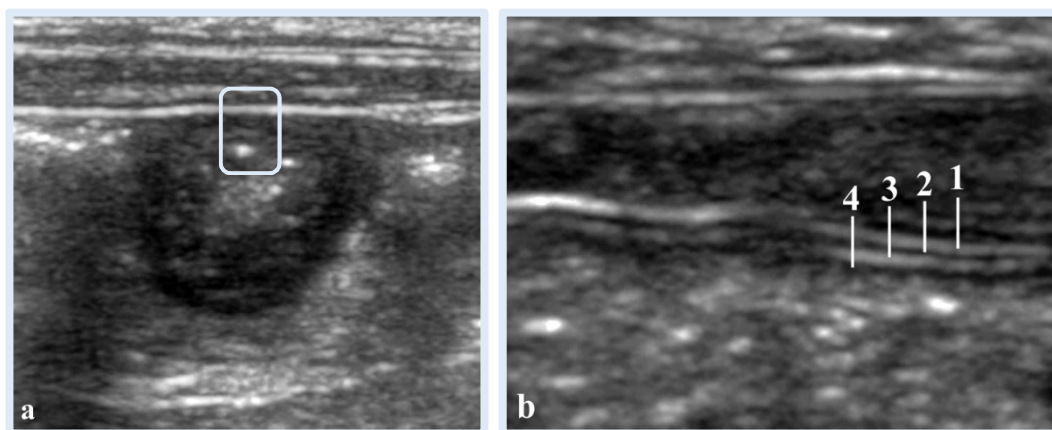
Nella tabella sottostante sono riportati i valori medi  $\pm$  deviazione standard (cm) ottenuti:

	MUCOSA	SOTTOMUCOSA	MUSCOLARE	SIEROSA	SPESSORE TOTALE
<b>Trasversale</b>	0,081 $\pm$ 0,028	0,022 $\pm$ 0,004	0,013 $\pm$ 0,006	0,019 $\pm$ 0,006	0,140 $\pm$ 0,027
<b>Longitudinale</b>	0,083 $\pm$ 0,012	0,033 $\pm$ 0,005	0,031 $\pm$ 0,024	0,024 $\pm$ 0,005	0,150 $\pm$ 0,041

## ILEO (Figura 17)

L'ileo è stato identificato in tutti i soggetti in entrambe le scansioni, tuttavia è stato possibile misurare i singoli strati esclusivamente in 3 soggetti in scansione trasversale e in 2 soggetti in scansione longitudinale; in tutti gli altri è stato misurato esclusivamente lo spessore totale. Nella tabella sottostante sono riportati i valori medi  $\pm$  deviazione standard (cm) ottenuti:

	MUCOSA	SOTTOMUCOSA	MUSCOLARE	SIEROSA	SPESSORE TOTALE
<b>Trasversale</b>	0,043 $\pm$ 0,037	0,021 $\pm$ 0,003	0,018 $\pm$ 0,006	0,018 $\pm$ 0,007	0,100 $\pm$ 0,031
<b>Longitudinale</b>	0,061 $\pm$ 0,034	0,025 $\pm$ 0,005	0,011 $\pm$ 0,004	0,018 $\pm$ 0,009	0,110 $\pm$ 0,028

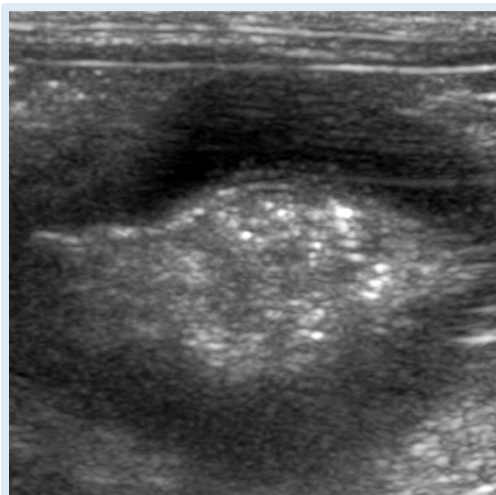


**Figura 17** - Immagine ecografica di ileo in scansione trasversale (a) e longitudinale (b). Seppure di difficile misurazione, le tonache sono state identificate: 1, tonaca sierosa (iperecogena); 2, tonaca muscolare (ipoecogena); 3, tonaca sottomucosa (iperecogena); 4, tonaca mucosa (ipoecogena) (*Archivio ecografico del Servizio di Diagnostica per Immagini – Dipartimento di Scienze Mediche Veterinarie*).

## SACCULUS ROTUNDUS (Figura 18)

Per quanto riguarda il *sacculus rotundus* la sua identificazione è avvenuta in 6 soggetti nella scansione trasversale e in 1 solo sul piano longitudinale. Tuttavia in scansione trasversale è stato possibile ottenere la misura dei singoli strati in solo 2 soggetti, in tutti gli altri è stato ottenuto lo spessore totale. Nella tabella sottostante sono riportati i valori medi  $\pm$  deviazione standard (cm) ottenuti:

	MUCOSA	SOTTOMUCOSA	MUSCOLARE	SIEROSA	SPESSORE TOTALE
<i>Trasversale</i>	0,130 $\pm$ 0,047	0,333 $\pm$ 0,034	0,022 $\pm$ 0,012	0,021 $\pm$ 0,012	0,400 $\pm$ 0,103
<i>Longitudinale</i>	0,046 $\pm$ 0,005	0,246 $\pm$ 0,005	0,010 $\pm$ 0,000	0,013 $\pm$ 0,005	0,346 $\pm$ 0,030

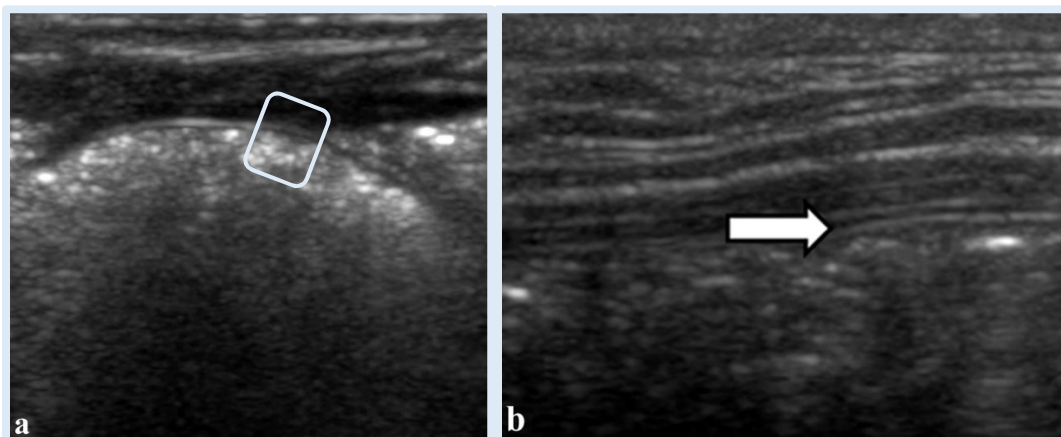


**Figura 18** - Immagine ecografica del *sacculus rotundus* in scansione trasversale. Notare l'assenza di una chiara e netta distinzione degli strati della parete (*Archivio ecografico del Servizio di Diagnostica per Immagini – Dipartimento di Scienze Mediche Veterinarie*).

## CIECO (Figura 19)

A livello del cieco non è stato possibile mettere in evidenza una netta suddivisione in strati indipendentemente dal piano di scansione. Pertanto è stato possibile ottenere esclusivamente la misura dello spessore totale in 5 conigli in scansione trasversale ed in 6 in scansione longitudinale. Nella tabella sottostante sono riportati i valori medi  $\pm$  deviazione standard (cm) ottenuti:

	MUCOSA	SOTTOMUCOSA	MUSCOLARE	SIEROSA	SPESSORE TOTALE
<i>Trasversale</i>	/	/	/	/	0,060 $\pm$ 0,011
<i>Longitudinale</i>	/	/	/	/	0,070 $\pm$ 0,011



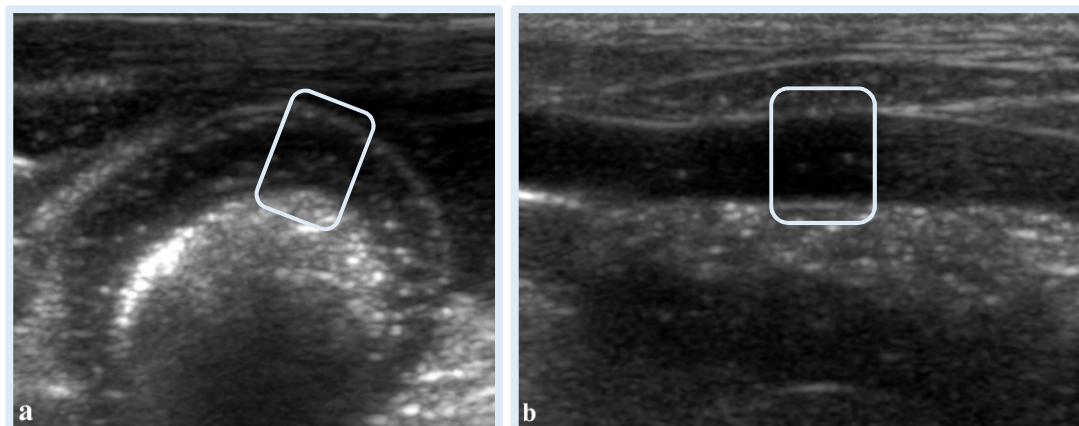
**Figura 19** - Scansione trasversale (a, riquadro) e longitudinale (b, freccia) del cieco (freccia bianca). L'esile spessore delle tonache ha impedito la misurazione dei singoli strati (*Archivio ecografico del Servizio di Diagnostica per Immagini – Dipartimento di Scienze Mediche Veterinarie*).



## APPENDICE CIECALE (Figura 20)

L'identificazione e la misurazione dei differenti strati della parete è stata possibile in 4 conigli in scansione longitudinale e in 2 in scansione trasversale. E' stato inoltre possibile ottenere il valore dello spessore totale in ulteriori 2 soggetti in scansione trasversale ed in 4 in sezione longitudinale. Nella tabella sottostante sono riportati i valori medi  $\pm$  deviazione standard (cm) ottenuti:

	MUCOSA	SOTTOMUCOSA	MUSCOLARE	SIEROSA	SPESSORE TOTALE
<i>Trasversale</i>	0,056 $\pm$ 0,040	0,188 $\pm$ 0,050	0,015 $\pm$ 0,005	0,016 $\pm$ 0,004	0,270 $\pm$ 0,046
<i>Longitudinale</i>	0,043 $\pm$ 0,013	0,206 $\pm$ 0,026	0,011 $\pm$ 0,003	0,018 $\pm$ 0,007	0,300 $\pm$ 0,109

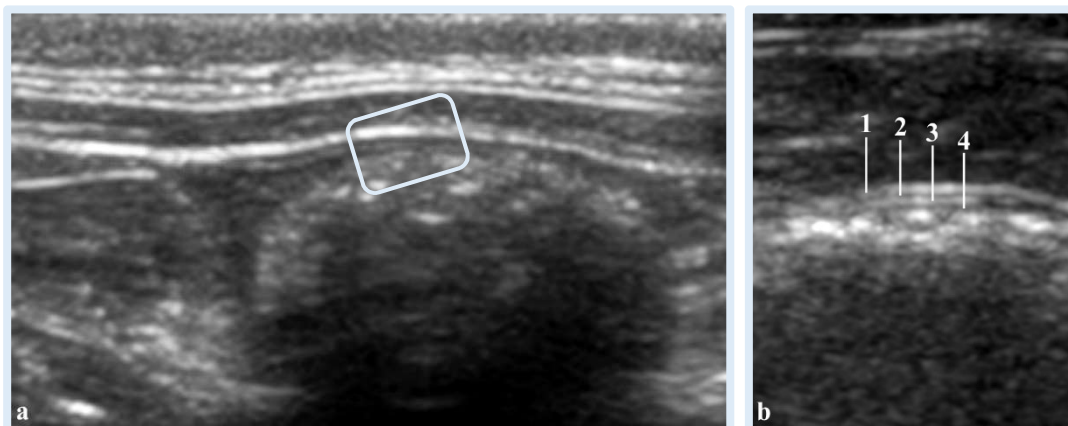


**Figura 20** - Immagini ecografiche dell'appendice ciecale in scansione trasversale (a) e longitudinale (b) "in-vivo". I riquadri indicano la parete che appare particolarmente spessa (*Archivio ecografico del Servizio di Diagnostica per Immagini – Dipartimento di Scienze Mediche Veterinarie*).

## COLON PROSSIMALE (Figura 21)

Nel colon prossimale la stratigrafia è stata osservata e misurata in 2 soggetti sul piano trasversale e in 3 sul piano longitudinale; è stato inoltre possibile ottenere la misura dello spessore totale in ulteriori 2 conigli in trasversale ed in 4 in longitudinale. Nella tabella sottostante sono riportati i valori medi  $\pm$  deviazione standard (cm) ottenuti:

	MUCOSA	SOTTOMUCOSA	MUSCOLARE	SIEROSA	SPESSORE TOTALE
<i>Trasversale</i>	0,016 $\pm$ 0,005	0,023 $\pm$ 0,005	0,021 $\pm$ 0,007	0,002 $\pm$ 0,000	0,080 $\pm$ 0,011
<i>Longitudinale</i>	0,024 $\pm$ 0,019	0,016 $\pm$ 0,005	0,017 $\pm$ 0,006	0,016 $\pm$ 0,005	0,080 $\pm$ 0,011

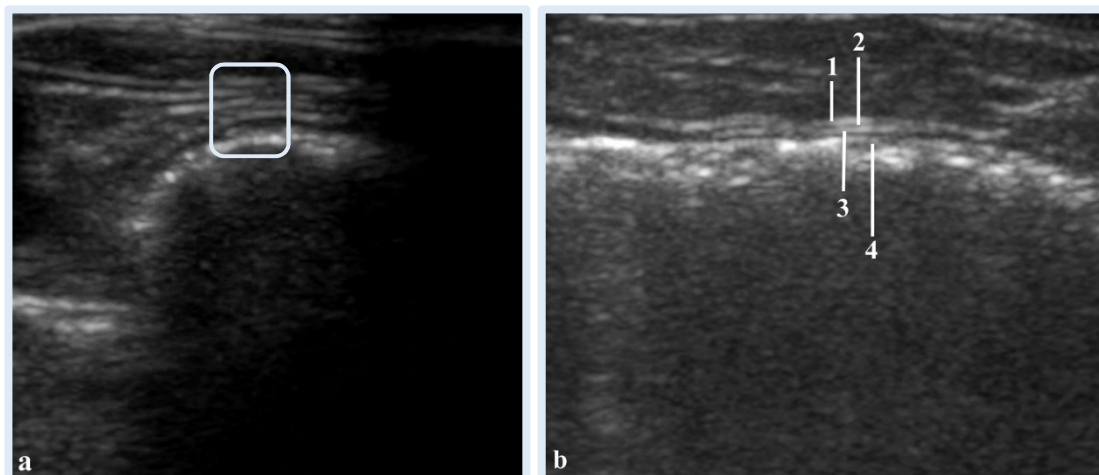


**Figura 21** - Immagine ecografica del colon prossimale in scansione trasversale (a, il riquadro indica la parete) e longitudinale (b). Le quattro tonache sono state identificate: 1, tonaca sierosa (iperecogena); 2, tonaca muscolare (ipoecogena); 3, tonaca sottomucosa (iperecogena); 4, tonaca mucosa (ipoecogena). (*Archivio ecografico del Servizio di Diagnostica per Immagini – Dipartimento di Scienze Mediche Veterinarie*).

## COLON DISTALE (Figura 22)

Nel colon distale è stato possibile osservare e misurare gli strati solo in 2 soggetti in scansione trasversale e 1 in scansione longitudinale; è stato altresì possibile misurare lo spessore totale in ulteriori 3 casi trasversalmente e in 5 longitudinalmente. Nella tabella sottostante sono riportati i valori medi  $\pm$  deviazione standard (cm) ottenuti:

	MUCOSA	SOTTOMUCOSA	MUSCOLARE	SIEROSA	SPESSORE TOTALE
<i>Trasversale</i>	0,028 $\pm$ 0,017	0,020 $\pm$ 0,000	0,010 $\pm$ 0,000	0,010 $\pm$ 0,000	0,070 $\pm$ 0,018
<i>Longitudinale</i>	0,046 $\pm$ 0,005	0,010 $\pm$ 0,000	0,013 $\pm$ 0,005	0,020 $\pm$ 0,000	0,080 $\pm$ 0,020



**Figura 22** - Scansione trasversale (a, riquadro) e longitudinale (b) del colon distale. Notare la stratigrafia: 1, tonaca sierosa (iperecogena); 2, tonaca muscolare (ipoecogena); 3, tonaca sottomucosa (iperecogena); 4, tonaca mucosa (ipoecogena) (*Archivio ecografico del Servizio di Diagnostica per Immagini – Dipartimento di Scienze Mediche Veterinarie*).

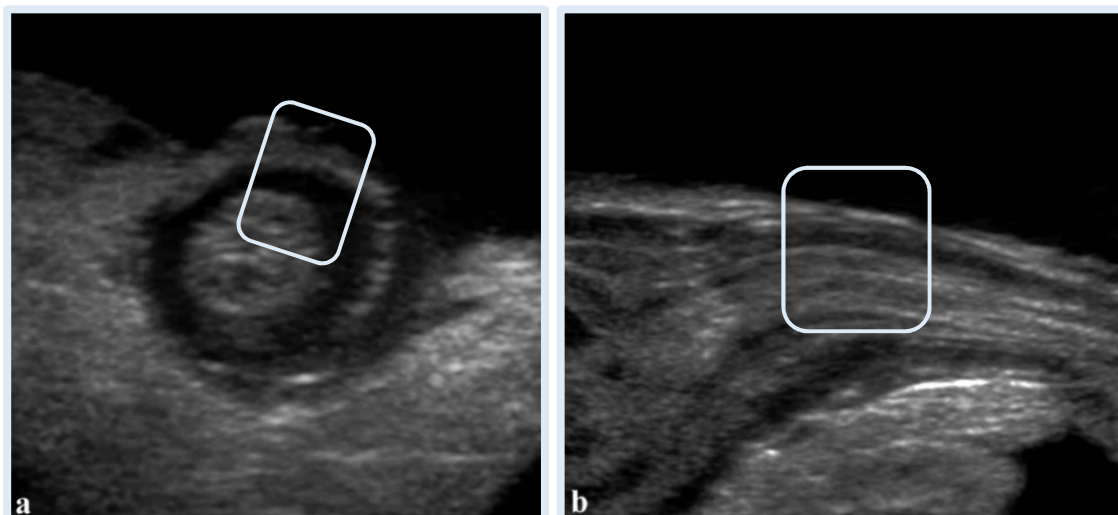
## ESAME ECOGRAFICO “EX-VIVO”

Dall’esame ecografico “ex-vivo” è risultata una struttura stratigrafica comune, più o meno visualizzabile a seconda dei tratti e composta da: tonaca sierosa “iperecogena”, tonaca muscolare “ipoecogena”, tonaca sottomucosa “iperecogena”, tonaca mucosa “ipoecogena”. Le caratteristiche dei singoli tratti vengono di seguito riportate.

### CARDIA (Figura 23)

L’identificazione dei quattro strati a livello di cardia è stato possibile in 6 soggetti in scansione trasversale e in tutti e 7 in scansione longitudinale. Tuttavia, a causa della mancanza di una marcata distinzione stratigrafica, si è reso necessario misurare la mucosa e la sottomucosa comunemente. Nella tabella sottostante sono riportati i valori medi  $\pm$  deviazione standard (cm) ottenuti:

	MUCOSA + SOTTOMUCOSA	MUSCOLARE	SIEROSA	SPESSORE TOTALE
<i>Trasversale</i>	0,143 $\pm$ 0,054	0,182 $\pm$ 0,058	0,022 $\pm$ 0,008	0,343 $\pm$ 0,037
<i>Longitudinale</i>	0,147 $\pm$ 0,063	0,155 $\pm$ 0,067	0,022 $\pm$ 0,005	0,323 $\pm$ 0,051

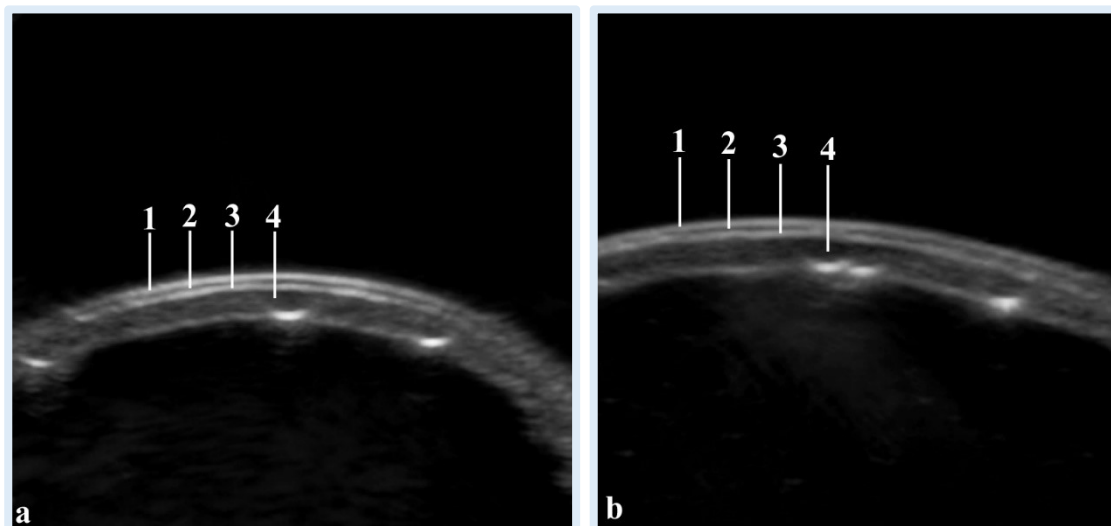


**Figura 23** - Immagine ecografica del cardia in sezione trasversale (a) e longitudinale (b). I riquadri indicano la parete. Notare come le tonache siano difficilmente identificabili (*Archivio ecografico del Servizio di Diagnostica per Immagini – Dipartimento di Scienze Mediche Veterinarie*).

## FONDO (Figura 24)

Nel fondo dello stomaco l'identificazione e la misurazione stratigrafica è stata possibile in tutti i soggetti per entrambi i piani di scansione, ad eccezione di un soggetto in sezione trasversale in cui è stato possibile ottenere esclusivamente lo spessore totale. Nella tabella sottostante sono riportati i valori medi  $\pm$  deviazione standard (cm) ottenuti:

	MUCOSA	SOTTOMUCOSA	MUSCOLARE	SIEROSA	SPESSORE TOTALE
<i>Trasversale</i>	0,066 $\pm$ 0,032	0,023 $\pm$ 0,006	0,017 $\pm$ 0,008	0,019 $\pm$ 0,005	0,128 $\pm$ 0,026
<i>Longitudinale</i>	0,067 $\pm$ 0,025	0,027 $\pm$ 0,008	0,016 $\pm$ 0,007	0,020 $\pm$ 0,004	0,133 $\pm$ 0,020

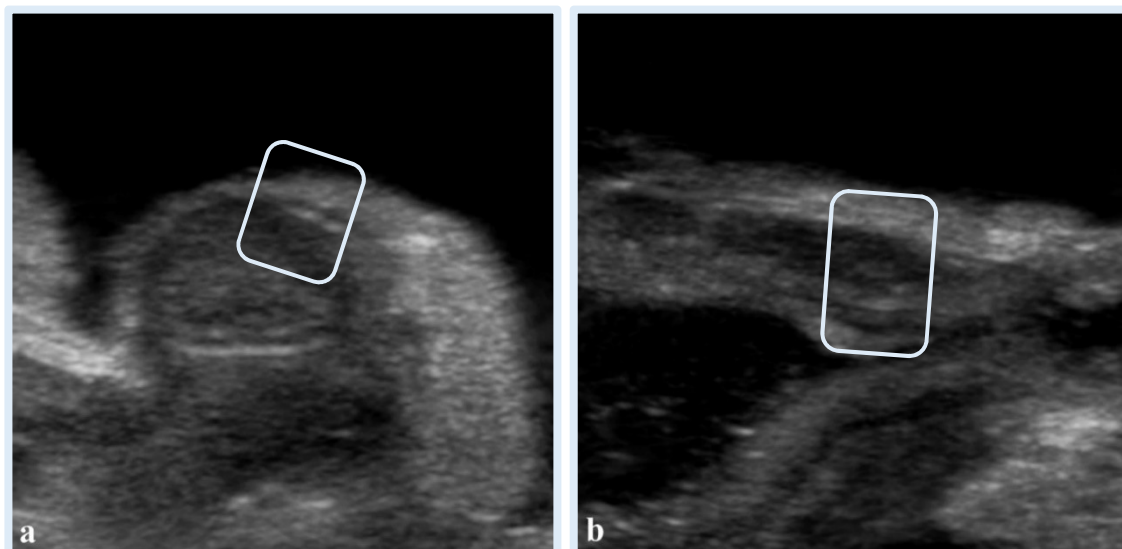


**Figura 24** - Immagine ecografica del fondo dello stomaco in sezione trasversale (a) e longitudinale (b). I quattro strati sono chiaramente identificabili: 1, tonaca sierosa (iperecogena); 2, tonaca muscolare (ipoecogena); 3, tonaca sottomucosa (iperecogena); 4, tonaca mucosa (ipoecogena) (*Archivio ecografico del Servizio di Diagnostica per Immagini – Dipartimento di Scienze Mediche Veterinarie*).

## PILORO (Figura 25)

La distinzione stratigrafia della parete nel piloro è stata possibile in 6 conigli in scansione trasversale e 5 in scansione longitudinale. Tuttavia in trasversale in 2 casi si è reso necessario ottenere una misurazione comune di mucosa e sottomucosa ed in ulteriori 3 casi esclusivamente lo spessore totale; in longitudinale in 4 casi si è reso necessario ottenere una misurazione comune di mucosa e sottomucosa e in 1 caso esclusivamente lo spessore totale. Non ritenendo statisticamente attendibile un singolo caso per le misure di mucosa e sottomucosa, verranno riportati i valori medi della somma dei due strati. Nella tabella sottostante sono riportati i valori medi  $\pm$  deviazione standard (cm) ottenuti:

	MUCOSA + SOTTOMUCOSA	MUSCOLARE	SIEROSA	SPESSORE TOTALE
<i>Trasversale</i>	0,160 $\pm$ 0,064	0,264 $\pm$ 0,026	0,022 $\pm$ 0,004	0,430 $\pm$ 0,080
<i>Longitudinale</i>	0,172 $\pm$ 0,068	0,335 $\pm$ 0,089	0,018 $\pm$ 0,006	0,500 $\pm$ 0,130

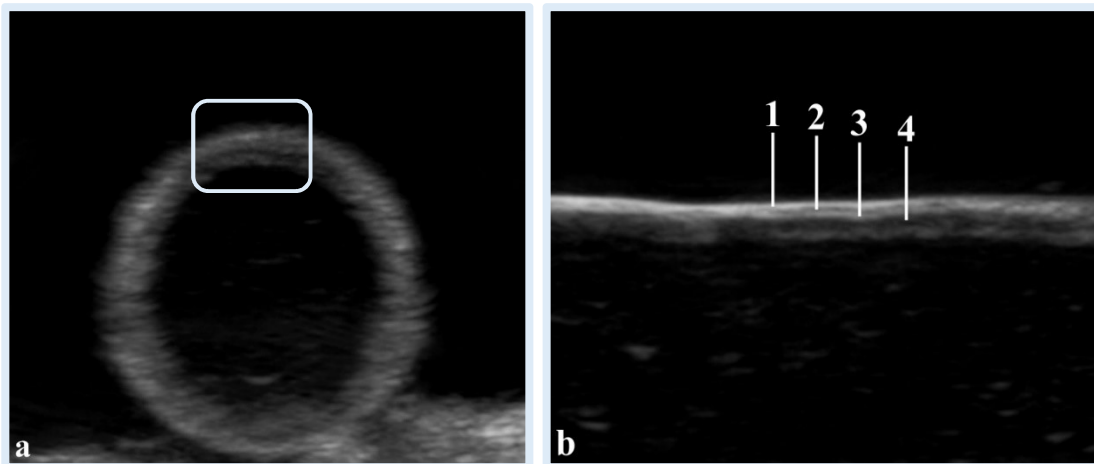


**Figura 25** - Immagine ecografica del piloro in sezione trasversale (a) e longitudinale (b). I riquadri indicano la parete (*Archivio ecografico del Servizio di Diagnostica per Immagini – Dipartimento di Scienze Mediche Veterinarie*).

## DUODENO (Figura 26)

Gli strati del duodeno sono stati osservati in 6 soggetti sul piano trasversale e in tutti e 7 su quello longitudinale. Tuttavia in trasversale in 2 casi è stato possibile acquisire esclusivamente lo spessore totale e in altri 2 la mucosa e la sottomucosa sono state misurate comunemente; in longitudinale in 1 caso è stato possibile ottenere solo lo spessore totale. Nella tabella sottostante sono riportati i valori medi  $\pm$  deviazione standard (cm) ottenuti:

	MUCOSA	SOTTOMUCOSA	MUSCOLARE	SIEROSA	SPESSORE TOTALE
<i>Trasversale</i>	0,075 $\pm$ 0,039	0,013 $\pm$ 0,004	0,010 $\pm$ 0,000	0,012 $\pm$ 0,004	0,120 $\pm$ 0,029
<i>Longitudinale</i>	0,077 $\pm$ 0,030	0,019 $\pm$ 0,006	0,011 $\pm$ 0,003	0,017 $\pm$ 0,004	0,120 $\pm$ 0,024

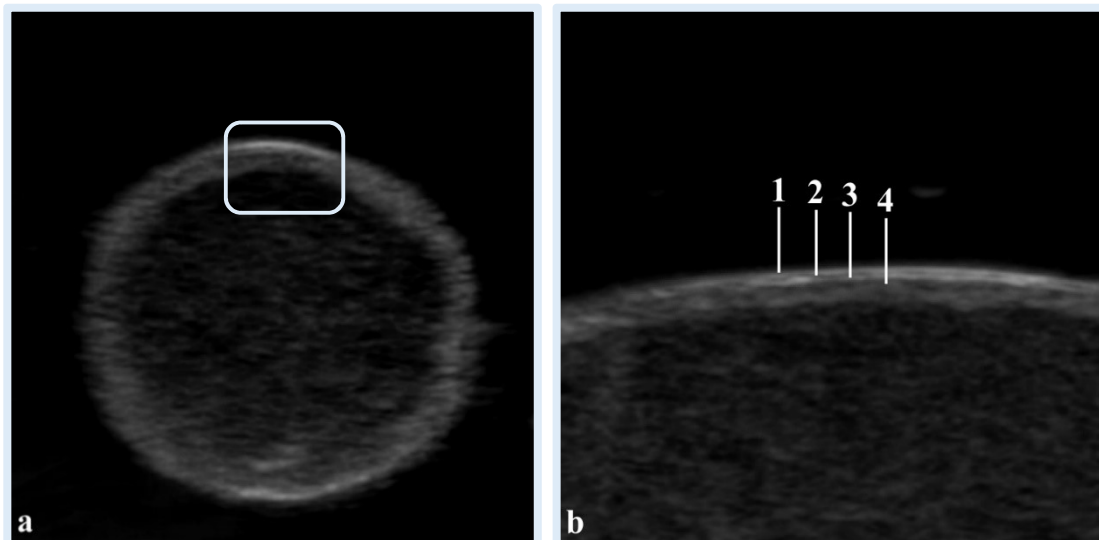


**Figura 26** - Immagine ecografica del duodeno in sezione trasversale (a) e longitudinale (b). Notare la stratigrafia bene evidente in sezione longitudinale: 1, tonaca sierosa (iperecogena); 2, tonaca muscolare (ipoecogena); 3, tonaca sottomucosa (iperecogena); 4, tonaca mucosa (ipoecogena) (*Archivio ecografico del Servizio di Diagnostica per Immagini – Dipartimento di Scienze Mediche Veterinarie*).

## DIGIUNO (Figura 27)

Nel digiuno la stratigrafia è stata osservata in tutti i soggetti; tuttavia in 4 conigli, in entrambe le scansioni, è stato possibile ottenere esclusivamente la misura dello spessore totale. Nella tabella sottostante sono riportati i valori medi  $\pm$  deviazione standard (cm) ottenuti:

	MUCOSA	SOTTOMUCOSA	MUSCOLARE	SIEROSA	SPESSORE TOTALE
<i>Trasversale</i>	0,064 $\pm$ 0,017	0,020 $\pm$ 0,000	0,010 $\pm$ 0,000	0,016 $\pm$ 0,005	0,090 $\pm$ 0,020
<i>Longitudinale</i>	0,082 $\pm$ 0,016	0,018 $\pm$ 0,003	0,010 $\pm$ 0,000	0,013 $\pm$ 0,005	0,100 $\pm$ 0,020



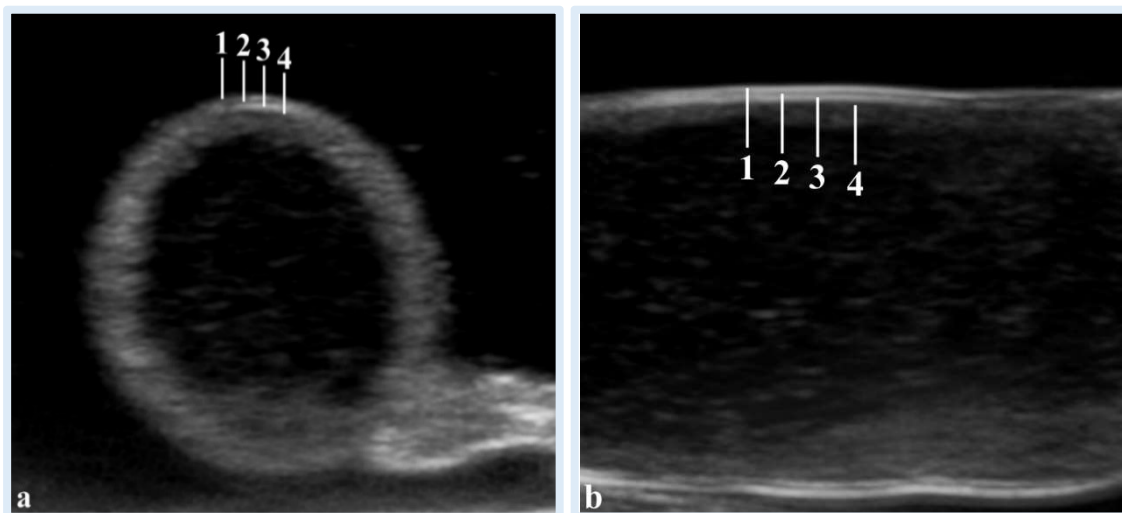
**Figura 27** - Immagine ecografica del digiuno in sezione trasversale (a), (il riquadro evidenzia la parete) e longitudinale (b). Le tonache sono evidenti: 1, tonaca sierosa (iperecogena); 2, tonaca muscolare (ipoecogena); 3, tonaca sottomucosa (iperecogena); 4, tonaca mucosa (ipoecogena) (*Archivio ecografico del Servizio di Diagnostica per Immagini – Dipartimento di Scienze Mediche Veterinarie*).



## ILEO (Figura 28)

Nell'ileo l'identificazione e la misurazione stratigrafica è stata possibile in tutti i soggetti per entrambi i piani di scansione, ad eccezione di 1 caso in cui è stato possibile ottenere esclusivamente lo spessore totale. Nella tabella sottostante sono riportati i valori medi  $\pm$  deviazione standard (cm) ottenuti:

	MUCOSA	SOTTOMUCOSA	MUSCOLARE	SIEROSA	SPESSORE TOTALE
<i>Trasversale</i>	0,053 $\pm$ 0,011	0,019 $\pm$ 0,006	0,014 $\pm$ 0,007	0,018 $\pm$ 0,004	0,100 $\pm$ 0,021
<i>Longitudinale</i>	0,062 $\pm$ 0,018	0,021 $\pm$ 0,007	0,012 $\pm$ 0,003	0,015 $\pm$ 0,005	0,100 $\pm$ 0,023

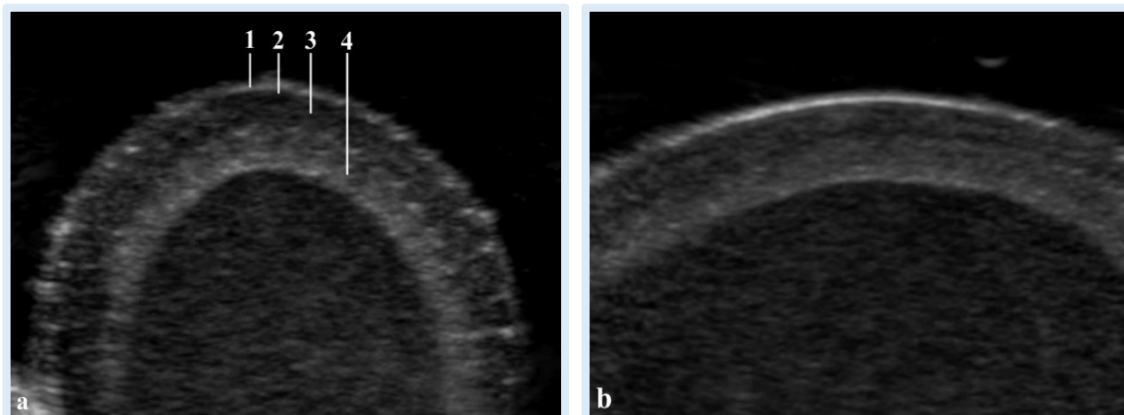


**Figura 28** - Immagine ecografica del digiuno in sezione trasversale (a) e longitudinale (b). Notare la stratigrafia: 1, tonaca sierosa; 2, tonaca muscolare; 3, tonaca sottomucosa; 4, tonaca mucosa (*Archivio ecografico del Servizio di Diagnostica per Immagini – Dipartimento di Scienze Mediche Veterinarie*).

## SACCULUS ROTUNDUS (Figura 29)

Nel *sacculus rotundus* è stato possibile identificare e misurare ogni singolo strato in tutti i soggetti, sia nel piano di scansione trasversale che longitudinale. Nella tabella sottostante sono riportati i valori medi  $\pm$  deviazione standard (cm) ottenuti:

	MUCOSA	SOTTOMUCOSA	MUSCOLARE	SIEROSA	SPESSORE TOTALE
<i>Trasversale</i>	0,097 $\pm$ 0,036	0,190 $\pm$ 0,056	0,012 $\pm$ 0,004	0,016 $\pm$ 0,005	0,318 $\pm$ 0,035
<i>Longitudinale</i>	0,104 $\pm$ 0,037	0,196 $\pm$ 0,055	0,012 $\pm$ 0,003	0,016 $\pm$ 0,006	0,318 $\pm$ 0,042

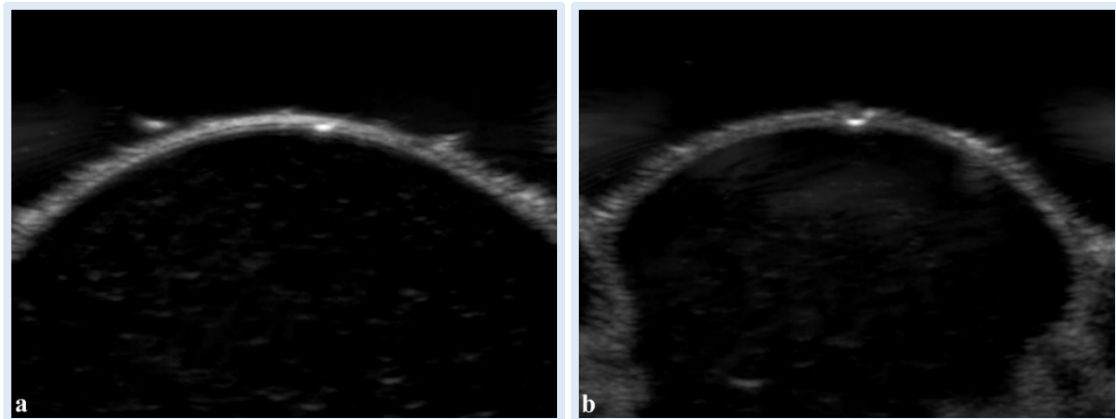


**Figura 29** - Immagine ecografica del *sacculus rotundus* in sezione trasversale (a) e longitudinale (b). La stratigrafia è evidente: 1, tonaca sierosa (iperecogena); 2, tonaca muscolare (ipoecogena); 3, tonaca sottomucosa (ipoecogena); 4, tonaca mucosa (iperecogena ad aspetto irregolare) (Archivio ecografico del Servizio di Diagnostica per Immagini – Dipartimento di Scienze Mediche Veterinarie).

## CIECO (Figura 30)

Nel cieco a causa dello spessore molto sottile ( $<0,07\text{cm}$ ), è stato possibile misurare esclusivamente lo spessore totale, in tutti i soggetti, sia nel piano di scansione trasversale che longitudinale. Nella tabella sottostante sono riportati i valori medi  $\pm$  deviazione standard (cm) ottenuti:

	MUCOSA	SOTTOMUCOSA	MUSCOLARE	SIEROSA	SPESSORE TOTALE
<i>Trasversale</i>	/	/	/	/	0,060 $\pm$ 0,008
<i>Longitudinale</i>	/	/	/	/	0,060 $\pm$ 0,008

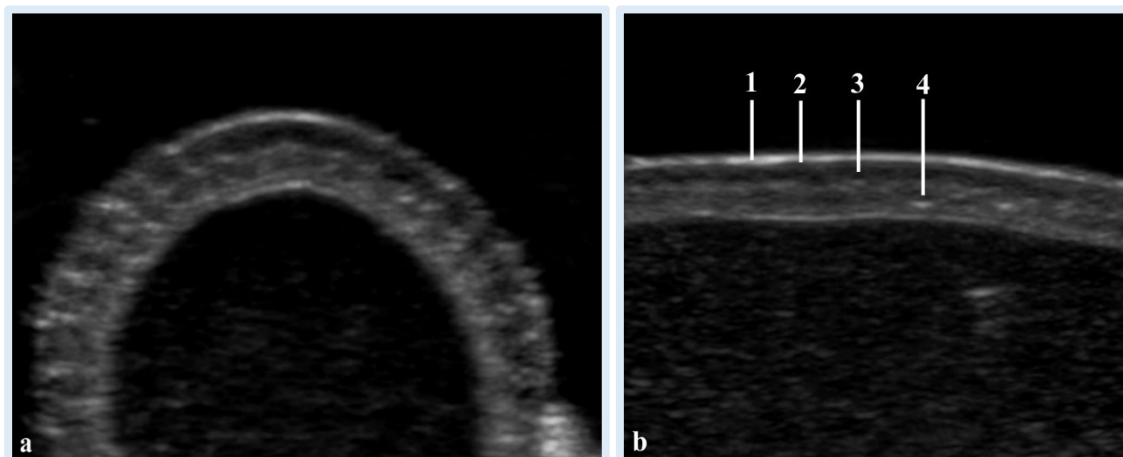


**Figura 30** - Immagine ecografica del cieco in sezione trasversale (a) e longitudinale (b). Sono visibili gli strati, ma non sono misurabili (*Archivio ecografico del Servizio di Diagnostica per Immagini – Dipartimento di Scienze Mediche Veterinarie*).

## APPENDICE CIECALE (Figura 31)

Nell'appendice ciecale l'identificazione e la misurazione stratigrafica è stata possibile in tutti i soggetti per entrambi i piani di scansione, ad eccezione di 2 soggetti in cui è stato possibile ottenere esclusivamente la misura dello spessore totale. Nella tabella sottostante sono riportati i valori medi  $\pm$  deviazione standard (cm) ottenuti:

	MUCOSA	SOTTOMUCOSA	MUSCOLARE	SIEROSA	SPESSORE TOTALE
<i>Trasversale</i>	0,081 $\pm$ 0,047	0,147 $\pm$ 0,069	0,010 $\pm$ 0,000	0,015 $\pm$ 0,005	0,240 $\pm$ 0,054
<i>Longitudinale</i>	0,095 $\pm$ 0,038	0,143 $\pm$ 0,045	0,010 $\pm$ 0,000	0,017 $\pm$ 0,007	0,240 $\pm$ 0,055

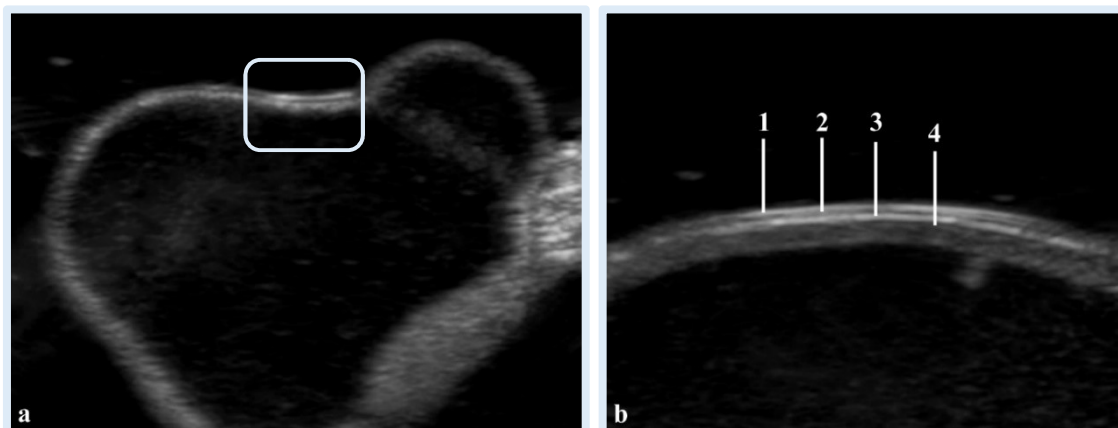


**Figura 31** - Immagine ecografica dell'appendice ciecale in sezione trasversale (a) e longitudinale (b). I quattro strati sono identificabili: 1, tonaca sierosa (iperecogena); 2, tonaca muscolare (ipoecogena); 3, tonaca sottomucosa (ipoecogena); 4, tonaca mucosa (iperecogena) (*Archivio ecografico del Servizio di Diagnostica per Immagini – Dipartimento di Scienze Mediche Veterinarie*).

## COLON PROSSIMALE (Figura 32)

Nel colon prossimale è stato possibile misurare i singoli strati in 2 soggetti in scansione trasversale e in 3 in scansione longitudinale; è stato inoltre possibile ottenere lo spessore totale rispettivamente in altri 5 e 4 soggetti. Nella tabella sottostante sono riportati i valori medi  $\pm$  deviazione standard (cm) ottenuti:

	MUCOSA	SOTTOMUCOSA	MUSCOLARE	SIEROSA	SPESSORE TOTALE
<i>Trasversale</i>	0,050 $\pm$ 0,015	0,020 $\pm$ 0,008	0,013 $\pm$ 0,004	0,015 $\pm$ 0,005	0,090 $\pm$ 0,021
<i>Longitudinale</i>	0,067 $\pm$ 0,013	0,020 $\pm$ 0,008	0,010 $\pm$ 0,005	0,020 $\pm$ 0,000	0,127 $\pm$ 0,031

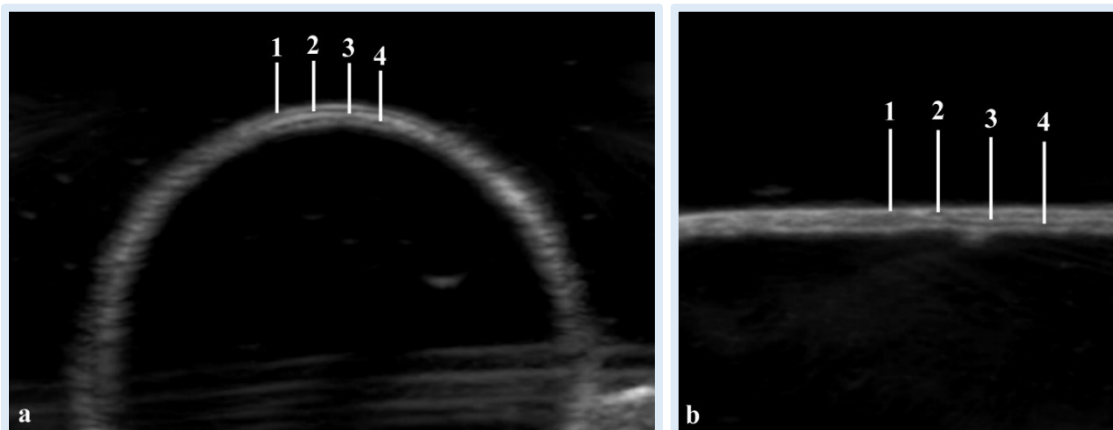


**Figura 32** - Immagine ecografica del colon prossimale in sezione trasversale (a, nel riquadro è evidenziata la parete) e longitudinale (b). In b: 1, tonaca sierosa; 2, tonaca muscolare; 3, tonaca sottomucosa; 4, tonaca mucosa (*Archivio ecografico del Servizio di Diagnostica per Immagini – Dipartimento di Scienze Mediche Veterinarie*).

## COLON DISTALE (Figura 33)

Infine la stratigrafia del colon distale è stata misurata in 1 solo coniglio in entrambe le scansioni, in tutti gli altri soggetti è stato possibile ottenere esclusivamente lo spessore totale. Nella tabella sottostante sono riportati i valori medi  $\pm$  deviazione standard (cm) ottenuti:

	MUCOSA	SOTTOMUCOSA	MUSCOLARE	SIEROSA	SPESSORE TOTALE
<i>Trasversale</i>	0,053 $\pm$ 0,005	0,020 $\pm$ 0,000	0,020 $\pm$ 0,000	0,017 $\pm$ 0,005	0,07 $\pm$ 0,015
<i>Longitudinale</i>	0,063 $\pm$ 0,005	0,017 $\pm$ 0,005	0,017 $\pm$ 0,005	0,020 $\pm$ 0,000	0,070 $\pm$ 0,018



**Figura 33** - Immagine ecografica del colon distale in sezione trasversale (a) e longitudinale (b). Sono visibili i quattro strati, difficilmente misurabili: 1, tonaca sierosa; 2, tonaca muscolare; 3, tonaca sottomucosa; 4, tonaca mucosa (*Archivio ecografico del Servizio di Diagnostica per Immagini – Dipartimento di Scienze Mediche Veterinarie*).

## ESAME ISTOLOGICO

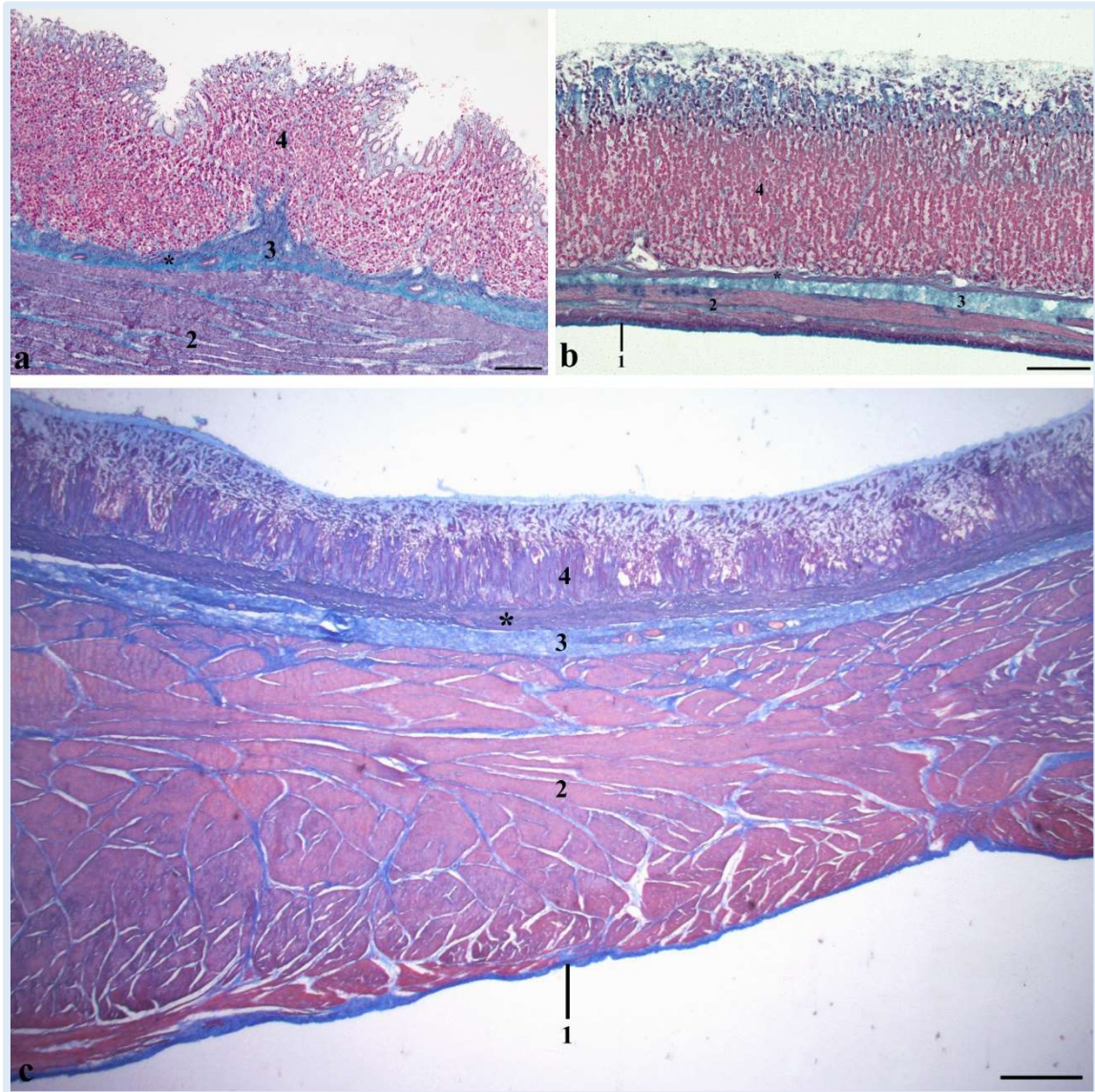
Di seguito viene riportata la descrizione anatomo-microscopica dei tratti gastrointestinali studiati e le relative misurazioni. Tutti i valori ottenuti sono riassunti nelle tabelle 1 e 2 per i singoli strati e 3 per lo spessore totale.

### STOMACO (Figure 34 e 35)

La parete dello stomaco presentava uno spessore medio  $\pm$  deviazione standard di  $3309,70 \pm 757,05 \mu\text{m}$  nel cardia,  $1057,44 \pm 253,57 \mu\text{m}$  nel fondo e  $4951,98 \mu\text{m}$  nel piloro. In tutti i distretti studiati è stata riscontrata la presenza di quattro strati: la tonaca mucosa, la tonaca sottomucosa, la tonaca muscolare e la tonaca sierosa.

La tonaca mucosa risultava rivestita dall'epitelio (lamina epiteliale) e presentava una lamina propria e una lamina muscolare (*muscularis mucosae*). L'epitelio di rivestimento era di tipo colonnare semplice in tutto lo stomaco. Le fossette gastriche sono state rinvenute distintamente nella regione pilorica in cui erano relativamente lunghe, poco profonde nella regione delle ghiandole cardiacali, e corte a livello di fondo. La lamina propria, situata sotto l'epitelio di rivestimento, appariva come un'area di tessuto connettivo comprendente fibre collagene con aspetto ondulato, fibre reticolari, piccoli capillari sanguigni e numerose ghiandole gastriche a seconda delle quali è stato ulteriormente possibile distinguere le tre regioni: la regione delle ghiandole cardiacali, la regione delle ghiandole fundiche e la regione delle ghiandole piloriche. In tutte le regioni le suddette ghiandole si aprivano sul fondo delle fossette gastriche. La lamina muscolare (*muscularis mucosae*) era ben sviluppata e consisteva in fibre muscolari lisce disposte in due strati: circolare all'interno e longitudinale all'esterno. Lo spessore della mucosa ( $\mu\text{m}$ )  $\pm$  deviazione standard è risultato  $579,81 \pm 172,31$  nel cardia,  $770,90 \pm 215,03$  nel fondo e  $605,97 \pm 130,45$  nel piloro. Esprimendo tale valore in percentuale è emerso che la mucosa rappresentava, rispetto allo

spessore totale, il 17,52% nel cardia, il 72,90% nel fondo e il 12,24% nel piloro.



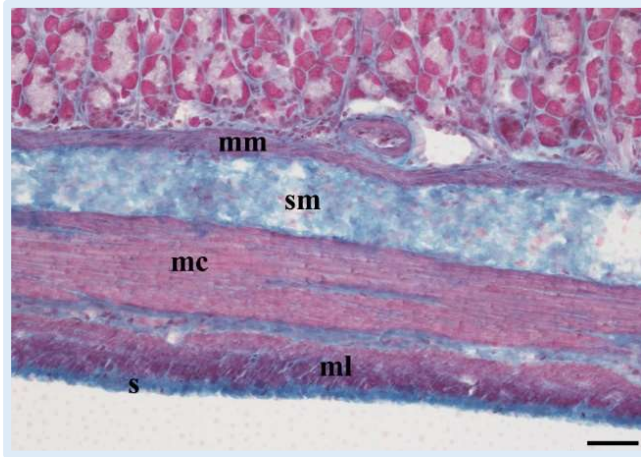
**Figura 34** - Anatomia microscopica dello stomaco a livello di cardia (a), fondo (b) e piloro (c). 1, tonaca sierosa; 2, tonaca muscolare; 3, tonaca sottomucosa; 4, tonaca mucosa. L'asterisco indica la *muscularis mucosae*. Colorazione tricromica di Masson.

Barre; 250  $\mu\text{m}$  in a e b; 500  $\mu\text{m}$  in c.

La tonaca sottomucosa era composta da tessuto connettivo lasso contenente abbondanti fibre collagene, fibrociti, adipociti e grandi vasi sanguigni. All'interno della parete dei vasi sono state rinvenute predominanti fibre elastiche. Lo spessore medio della tonaca sottomucosa ( $\mu\text{m}$ )  $\pm$



deviazione standard è risultato:  $103,80 \pm 51,33$  nel cardia, corrispondente al 3,14% dello spessore totale,  $61,17 \pm 33,36$  nel fondo, 5,78% del totale, e  $304,87 \pm 122,40$  nel piloro, 6,16%.



**Figura 35** - Particolare del fondo dello stomaco che mostra i due strati di muscolatura longitudinale (ml) e circolare (mc). Sono inoltre ben visibili la tonaca sierosa (s), la sottomucosa (sm) e la *muscularis mucosae* (mm). Colorazione tricromica di Masson. Barra: 100  $\mu\text{m}$ .

La tonaca muscolare era costituita da due strati di fibre muscolari lisce, la circolare interna spessa e la longitudinale esterna sottile. Lo spessore medio ( $\mu\text{m}$ )  $\pm$  deviazione standard della suddetta tonaca è risultato:  $2601,34 \pm 776,16$  nel cardia,  $210,85 \pm 82,64$  nel fondo e  $4002,52 \pm 919,77$  nel piloro. Tale misure corrispondevano al 78,60% dello spessore

totale nel cardia, 19,94% nel fondo e 80,83% nel piloro.

Infine, la più sottile ed esterna delle tonache, la tonaca sierosa o avventizia, ha mostrato uno spessore medio ( $\mu\text{m}$ )  $\pm$  deviazione standard di  $24,14 \pm 7,10$  nel cardia,  $14,50 \pm 3,45$  nel fondo e  $38,60 \pm 18,78$  nel piloro, che corrispondevano rispettivamente allo 0,75%, 1,37% e 0,78% dello spessore totale. È stato riscontrato un discreto sviluppo delle fibre elastiche.

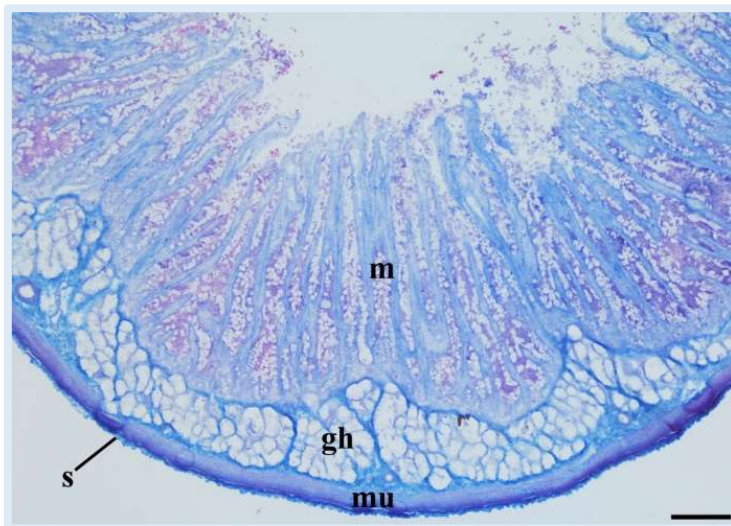
## INTESTINO TENUE

L'osservazione istologica dell'intestino tenue è consistita nello studio dei tre differenti tratti classicamente descritti, duodeno (Figura 36 e 37), digiuno e ileo, ed inoltre del *sacculus rotundus*. Caratteristica comune ai primi tre tratti era la presenza di quattro strati e dei villi.

Gli spessori totali medi ( $\mu\text{m}$ )  $\pm$  deviazione standard rinvenuti sono stati:  $1246,72 \pm 203,90$  nel duodeno,  $949,64 \pm 212,19$  nel digiuno,  $941,52 \pm 181,95$  nell'ileo e  $3636,92 \pm 589,76$  nel *sacculus rotundus*.

### DUODENO (Figure 36 e 37)

È stato possibile osservare, a livello di mucosa e per tutta la sua lunghezza, la presenza di strutture digitiformi, i villi. Quest'ultimi erano rivestiti da epitelio colonnare semplice con bordi liberi striati. La lunghezza media dei villi era di  $537,07 \pm 159,98 \mu\text{m}$  e presentavano una forma di foglia allungata. In mezzo alle cellule epiteliali sono state rinvenute delle cellule



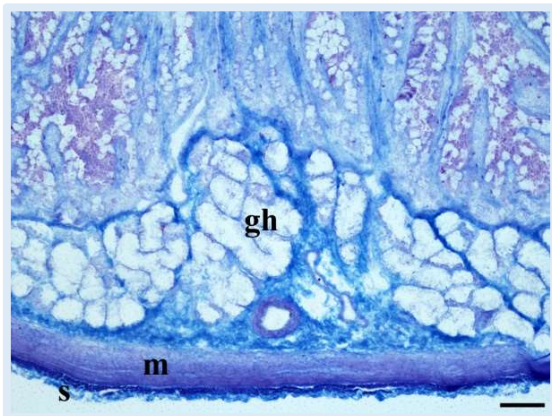
**Figura 36** - Sezione trasversale di duodeno. Notare la presenza nella mucosa (m) di lunghi villi e, nella sottomucosa delle ghiandole di Brunner (gh). mu, tonaca muscolare; s, tonaca sierosa. Colorazione tricromica di Masson. Barra:  $100 \mu\text{m}$

caliciformi, istologicamente caratterizzate da citoplasma apicale con nuclei basali. Sono inoltre state notate alcune infiltrazioni linfocitarie ed alcuni mastociti. Durante lo studio è stato inoltre osservato che la lamina propria sotto l'epitelio formava

l'asse centrale dei villi e consisteva in collagene e fibre reticolari, fibrociti,

numerosi linfociti, poche cellule plasmatiche e mastociti. Erano evidenti anche piccoli capillari sanguigni. Il centro della lamina propria, all'interno dei villi, conteneva degli spazi delimitati chiari, i vasi chiliferi, ovvero dei capillari linfatici. La *muscularis mucosae*, costituita da fibre muscolari lisce separava la tonaca mucosa dalla sottomucosa sottostante. Le ghiandole mucose (cripte di Lieberkuhn) della lamina propria sono risultate aperte tra le basi dei villi e presentavano una profondità media di  $247,81 \pm 53,40 \mu\text{m}$ . La base delle ghiandole era disposta ad altezze diverse all'interno della lamina propria e in vicinanza della *muscularis mucosae*. Queste ghiandole mucose, tubulari ramificate rivestite da epitelio cuboide o colonnare basso con nucleo basale e citoplasma acidofilo, erano presenti per tutta la lunghezza del duodeno. Lo spessore medio della mucosa  $\pm$  deviazione standard è risultato  $933,26 \pm 154,52 \mu\text{m}$ , corrispondente al 74,86% dello spessore totale.

La tonaca sottomucosa è risultata costituita da tessuto connettivo



**Figura 37** - Particolare delle ghiandole di Brunner (gh). La tonaca muscolare (m) e la tonaca sierosa (s) appaiono sottili. Colorazione tricromica di Masson.

Barra: 100  $\mu\text{m}$ .

formato da fibre collagene e reticolari, fibrociti, linfociti e vasi sanguigni. Le fibre elastiche erano ben evidenti nella parete dei grandi vasi sanguigni. Una vasta area della sottomucosa era occupata dalle ghiandole di Brunner, specificamente presenti nel duodeno, costituite da cellule mucose acinofliche, la cui secrezione ghiandolare era drenata attraverso il sistema di canali

intermedi posto tra i villi. Lo spessore medio dello strato sottomucoso  $\pm$  deviazione standard era  $216,95 \pm 51,65 \mu\text{m}$ , corrispondente al 17,40% dello spessore totale.

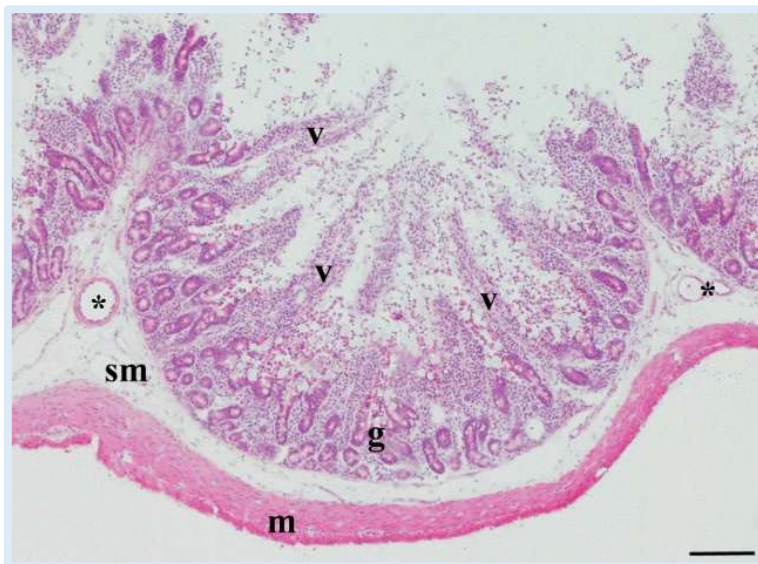
La tonaca muscolare consisteva in uno spesso strato muscolare circolare interno ed uno longitudinale esterno sottile, con uno spessore medio

± deviazione standard di  $84,19 \pm 35,93 \mu\text{m}$ , corrispondente al 6,75% dello spessore totale. Tra i due strati muscolari era presente il plesso mienterico.

La tonaca sierosa si presentava come uno strato di tessuto connettivo costituito da collagene e poco fibre elastiche e rivestiva l'organo per tutta la sua lunghezza; presentava uno spessore medio  $\pm$  deviazione standard di  $12,31 \pm 4,97 \mu\text{m}$ , corrispondente allo 0,99% dello spessore totale.

## DIGIUNO (Figure 38, 39 e 40)

Dalle osservazioni istologiche è emerso che i villi presentavano una forma di cono, ma l'apice in alcuni di essi è risultata arrotondata. L'epitelio di rivestimento era colonnare semplice con confini liberi striati e rivestito

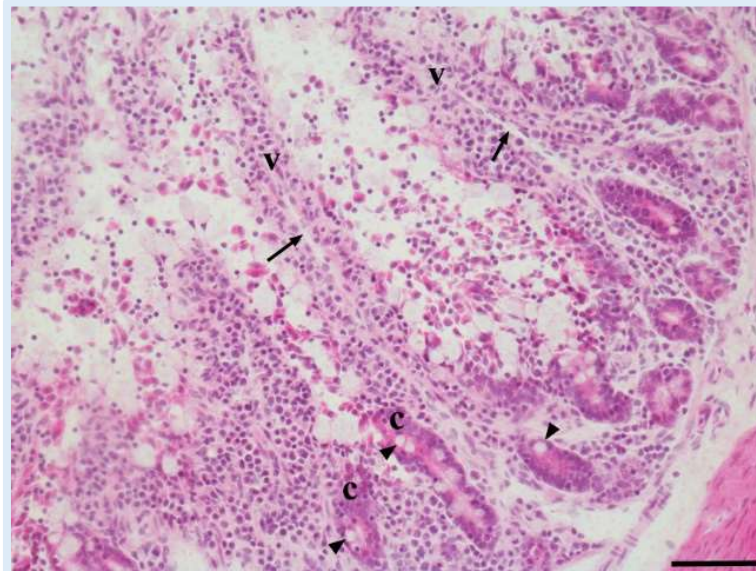


**Figura 38** - La mucosa del digiuno mostra lunghi villi (v) alla cui base si sviluppano le ghiandole mucose (g). Nella sottomucosa (sm) si vedono alcuni vasi sanguigni (asterischi). La tonaca muscolare (m) è sottile. Colorazione con ematossilina eosina. Barra: 100

superficialmente da microvilli facilmente visibili. Sono state trovate cellule caliciformi intervallate tra le cellule assorbenti colonnari. Diverse infiltrazioni linfocitiche erano ben evidenti all'interno dell'epitelio. La lunghezza media dei

villi era di  $483,70 \pm 137,85 \mu\text{m}$ . La lamina propria formava l'asse dei villi e consisteva di fibre collagene e reticolari, fibrociti, numerosi linfociti, poche plasmacellule e piccoli capillari sanguigni. La *muscularis mucosae* consisteva di fibre muscolari lisce e separava la tonaca mucosa dalla sottomucosa sottostante. Le ghiandole mucose (cripte di Lieberkuhn) della lamina propria sono risultate aperte tra le basi dei villi e presenti per tutta la

lunghezza del digiuno. Il numero di cellule caliciformi all'interno delle cripte è risultato elevato. Queste ghiandole erano rivestite da epitelio cuboidale o colonnare basso. La profondità media delle cripte era  $176,90 \pm 41,93 \mu\text{m}$  e

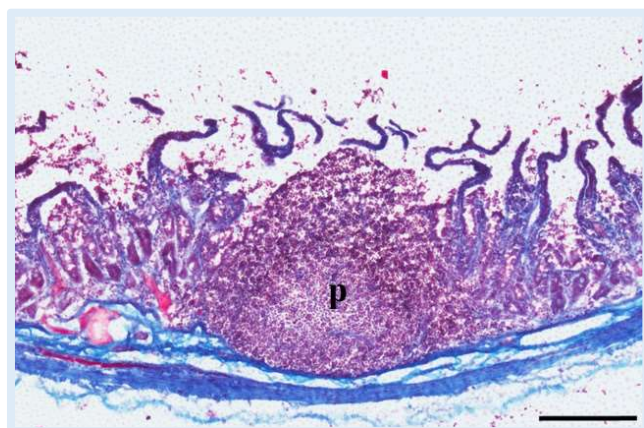


**Figura 39** - Particolare della mucosa in cui si evidenziano due villi (v) al cui centro è visibile il vaso chilifero (freccie). Alla base dei villi sono evidenti le cripte di Lieberkuhn (c) nel cui epitelio vi sono alcune cellule mucipare (teste di freccia). Colorazione con ematossilina eosina. Barra:  $50 \mu\text{m}$ .

sono state osservate essere disposte solo in pochi strati ed estendersi fino alla *muscularis mucosae*. Lo spessore medio della mucosa  $\pm$  deviazione standard è risultato essere  $788,52 \pm 176,99 \mu\text{m}$ , corrispondente al 83,03% dello spessore totale.

La tonaca sottomucosa era

costituita da tessuto connettivo formato da fibre collagene e reticolari, fibrociti, linfociti e vasi sanguigni. Non erano presenti le ghiandole di Brunner, ma sono state rinvenute delle sporadiche aggregazione di linfociti (placche del Peyer). Le placche del Peyer presentavano una zona centrale più chiara, ben differenziata e occupata interamente da linfociti di varie dimensioni, avvolta da



**Figura 40** - Particolare di una placca del Peyer (p). Colorazione tricromica di Masson. Bar:  $250 \mu\text{m}$ .

una zona più scura, al di sopra dei noduli linfatici. La zona più periferica era rivestita da un epitelio colonnare semplice con numerosi linfociti

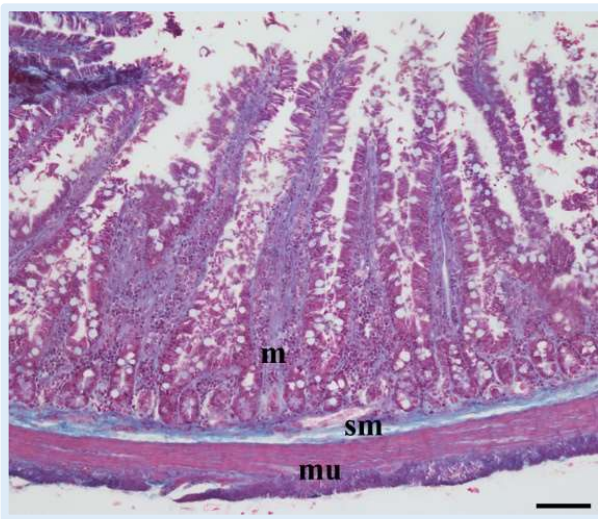
intraepiteliali e priva di cellule caliciformi. Erano presenti, inoltre, alcune plasmacellule. Lo spessore medio  $\pm$  deviazione standard corrispondeva a  $49,37 \pm 15,94 \mu\text{m}$ , corrispondente al 5,20% dello spessore totale.

La tonaca muscolare consisteva in uno strato muscolare circolare interno ed uno longitudinale esterno sottile, con uno spessore medio  $\pm$  deviazione standard di  $101,43 \pm 46,51 \mu\text{m}$ , corrispondente al 10,26% dello spessore totale. Tra i due strati muscolari era visibile il plesso mienterico.

La tonaca sierosa presentava uno spessore medio  $\pm$  deviazione standard di  $10,31 \pm 2,69 \mu\text{m}$ , corrispondente a 1,09% dello spessore totale e ricopriva l'organo per tutta la sua lunghezza. Si presentava come uno strato di tessuto connettivo che comprendeva fibre collagene.

## ILEO (Figure 41, 42 e 43)

L'ileo, istologicamente, ha mostrato uno spessore medio della tonaca mucosa  $\pm$  deviazione standard di  $721,16 \pm 155,04 \mu\text{m}$ , corrispondente al 76,60% dello spessore totale. I villi presentavano una forma a bastoncino,

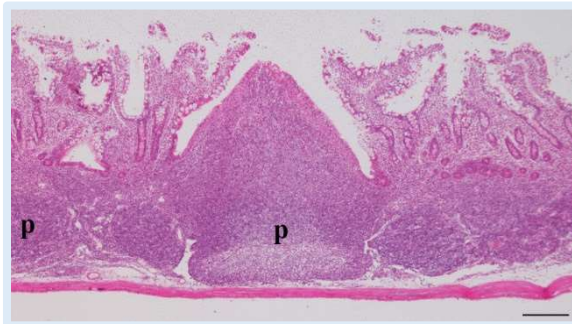

**Figura 41** - Nell'ileo la mucosa (m) si alza a formare lunghi villi, la tonaca sottomucosa (sm) è sottile e la tonaca muscolare (mu) mostra i classici due strati. Colorazione tricromica di Masson. Barra: 100  $\mu\text{m}$ .

con una lunghezza media di  $474,35 \pm 162,77 \mu\text{m}$ . Possedeva un epitelio di rivestimento colonnare semplice con numerose cellule caliciformi. La profondità media delle cripte è risultata essere  $164,69 \pm 67,42 \mu\text{m}$ . La lamina propria formava l'asse dei villi ed era formata da fibre collagene e reticolari, fibrociti, numerosi linfociti, poche plasmacellule e piccoli capillari sanguigni. La

*muscularis mucosae* era costituita da fibre muscolari lisce e separava la tonaca mucosa dalla sottostante sottomucosa.

La sottomucosa possedeva uno spessore medio  $\pm$  deviazione standard di  $50,32 \pm 15,46 \mu\text{m}$ , corrispondente al 5,34% dello spessore totale e risultava

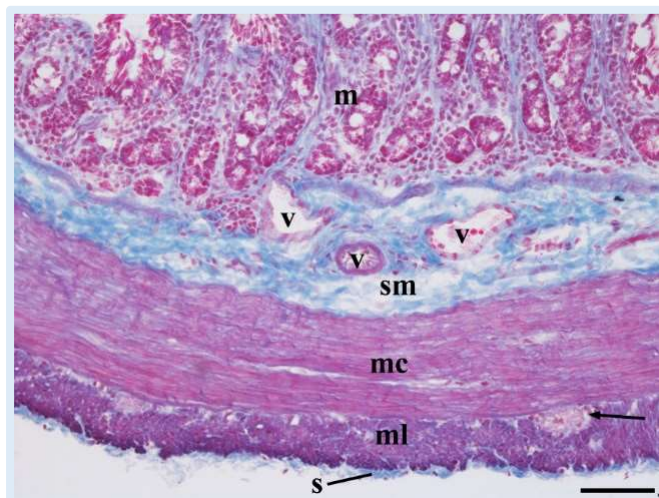


**Figura 42** - Tratto di ileo che mostra le placche del Peyer (p). Notare le due diverse zone: una chiara al centro ed una scura periferica. Colorazione con ematossilina eosina. Barra:  $250 \mu\text{m}$ .

caratterizzata dalla presenza di numerose aggregazione di linfociti (placche del Peyer), pur non essendo presenti per tutta la lunghezza dell'ileo. Le placche del Peyer presentavano una zona centrale più chiara, ben differenziata e occupata interamente da linfociti di varie dimensioni, avvolta da una zona più scura, al di sopra dei noduli

linfatici. La zona più periferica era rivestita da un epitelio colonnare semplice con numerosi linfociti intraepiteliali e priva di cellule caliciformi. Erano presenti, inoltre, alcune plasmacellule. Le placche del Peyer, adiacenti le une alle altre, risultavano separate da un'ampia area internodulare contenente linfociti e capillari sanguigni.

La tonaca muscolare presentava uno spesso strato muscolare circolare interno ed uno longitudinale esterno sottile, con uno spessore complessivo medio  $\pm$  deviazione standard di



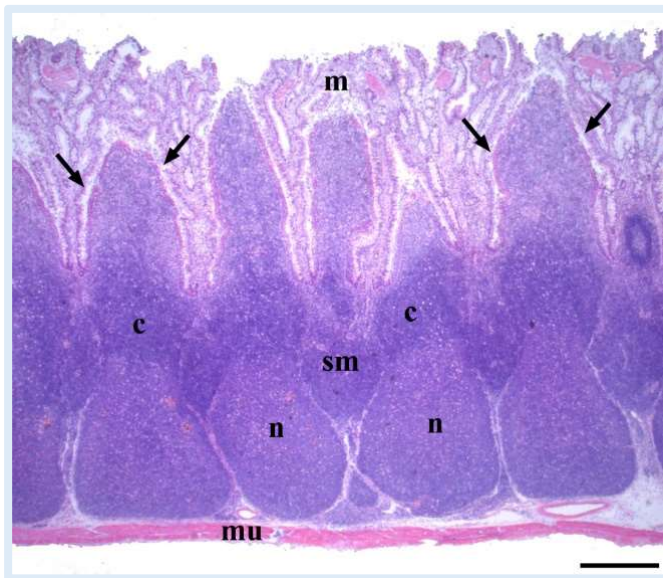
**Figura 43** - Particolare che mostra la sottile tonaca sierosa (s) e la tonaca muscolare distinta in uno strato longitudinale esterno (ml) ed uno circolare interno (mc); tra i due è visibile un plesso mienterico (freccia). La sottomucosa è ricca di vasi sanguigni (v). m, mucosa. Colorazione tricromica di Masson. Barra:  $50 \mu\text{m}$ .

$159,42 \pm 63,52 \mu\text{m}$ , corrispondente al 16,93% dello spessore totale. Tra i due strati muscolari era presente il plesso mienterico.

La tonaca sierosa era costituita da tessuto connettivo con tessuto collagene e poche fibre elastiche. Ricopriva l'organo per tutta la sua lunghezza e presentava uno spessore medio  $\pm$  deviazione standard di  $10,61 \pm 2,55 \mu\text{m}$ , corrispondente al 1,13% dello spessore totale.

## SACCULUS ROTUNDUS (Figure 44 e 45)

Le osservazioni istologiche del *sacculus rotundus* hanno rivelato che la tonaca mucosa possedeva una struttura a forma di fungo sita al di sopra dei noduli linfatici presenti all'interno della sottostante sottomucosa. La copertura più esterna (*lamina epithelialis*) delle strutture a fungo era costituita da epitelio colonnare semplice con limitate cellule caliciformi. La lamina propria era molto scarsa e composta da fibre di tessuto collagene ed

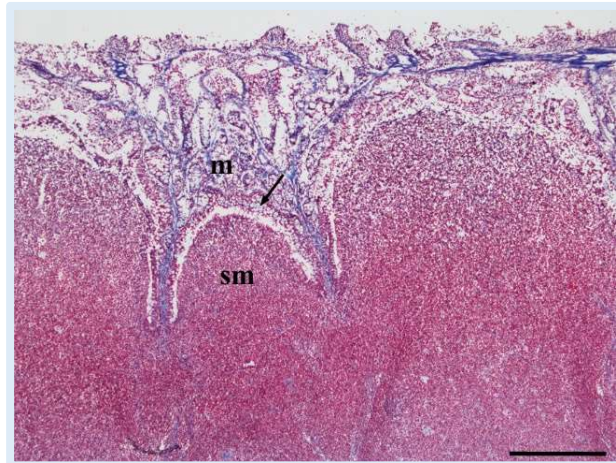


**Figura 44** - Questo tratto di intestino si caratterizza per una tonaca sottomucosa (sm) estremamente spessa, al cui interno sono accolti numerosi noduli linfatici formati da un centro germinativo più chiaro (n) ed una zona soprastante, più scura, detta corona (c). Le frecce indicano degli spazi a forma di U rovesciata posti tra la mucosa (m) e la sottomucosa. mu, tonaca muscolare. Colorazione con ematossilina eosina. Barra: 500  $\mu\text{m}$ .

elastico, fibrociti, linfociti, poche plasmacellule, capillari sanguigni e cripte che rappresentavano il nucleo delle proiezioni a forma di fungo. Tra la lamina propria e la parte apicale dei noduli linfatici, presenti nella sottomucosa, sono state osservate delle cavità a forma di U rovesciata. Lo spessore medio  $\pm$  deviazione standard dello strato mucoso è risultato  $481,49 \pm 152,49 \mu\text{m}$ , corrispondente al 13,24% dello spessore totale.



La sottomucosa, come appena accennato, presentava al proprio interno imponenti strutture nodulari linfatiche che gli conferivano uno spessore medio  $\pm$  deviazione standard di  $2989,89 \pm 529,29 \mu\text{m}$ , corrispondente al 82,21% dello spessore totale. All'interno del nodulo, il centro germinativo posto centralmente era ben differenziato dalla zona più scura periferica. Quest'ultima, chiamata corona, che rappresenta la parte più superficiale del nodulo linfatico, era ulteriormente coperta dalla cupola, la parte invece più apicale. La cupola era rivestita da epitelio cubico o colonnare basso con numerosi infiltrati linfatici e privo di cellule caliciformi. Tuttavia la cupola era assente nei noduli



**Figura 45** - Particolare che mostra il confine a forma di U rovesciata tra la mucosa (m) e la tonaca sottomucosa (sm). Tale spazio è rivestito da un epitelio ricco di cellule caliciformi (freccia). Colorazione tricromica di Masson.

Barra:  $500 \mu\text{m}$ .

linfatici presenti al di sotto dello strato superficiale. L'intero nodulo era pieno di linfociti di piccole e medie dimensioni e alcune plasmacellule.

La tonaca muscolare presentava due strati di fibre muscolari lisce, circolare interno e longitudinale esterno, ed uno spessore medio  $\pm$  deviazione standard di  $142,91 \pm 62,18 \mu\text{m}$ , corrispondente al 3,93% dello spessore totale. Le fibre del tessuto connettivo dalla sottomucosa spesso penetravano lo strato muscolare.

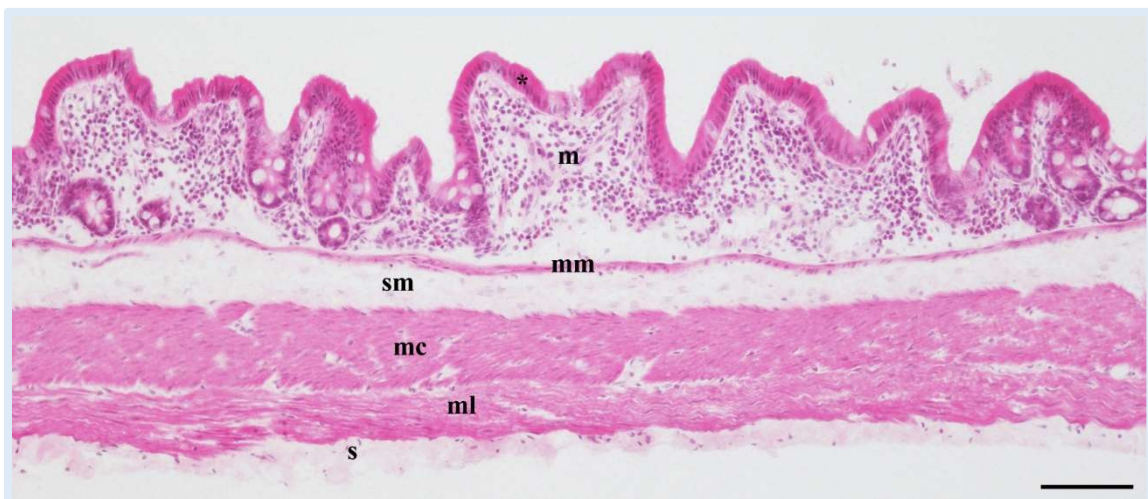
La sierosa era costituita da tessuto connettivo con tessuto collagene e poche fibre elastiche. Ricopriva l'organo per tutta la sua lunghezza e presentava uno spessore medio  $\pm$  deviazione standard di  $22,61 \pm 6,47 \mu\text{m}$ , corrispondente a 0,62% dello spessore totale.

## INTESTINO CRASSO

L'osservazione istologica dell'intestino crasso è consistita nello studio dei seguenti tratti: cieco, appendice cecale, colon prossimale e colon distale. Caratteristica dell'intestino crasso è la presenza di numerose ghiandole e pieghe della mucosa e l'assenza dei villi. Gli spessori medi ( $\mu\text{m}$ )  $\pm$  deviazione standard dell'intera parete sono risultati:  $583,71 \pm 199,61$  nel cieco,  $2031,26 \pm 471,62$  nell'appendice cecale,  $1036,84 \pm 274,97$  nel colon prossimale ed infine  $505,61 \pm 198,16$  nel colon distale.

### CIECO (Figura 46)

La tonaca mucosa presentava numerose pieghe, rivestite da epitelio colonnare semplice con margini liberi striati ed uno spessore medio  $\pm$  deviazione standard di  $227,93 \pm 72,22 \mu\text{m}$ , corrispondente al 39,05% dello spessore totale. È stata riscontrata la presenza di cellule caliciformi e di infiltrazioni linfocitarie intraepiteliali. Osservando le cripte della mucosa è stato possibile riconoscere un epitelio colonnare semplice senza bordi liberi, con nuclei allungati a livello basale e qualche cellula caliciforme, che le rivestiva.



**Figura 46** - La parete del cieco presenta una mucosa con un epitelio colonnare (asterisco) alto ed una *muscularis mucosae* (mm) ben evidente, una tonaca sottomucosa (sm) sottile, una tonaca muscolare costituita da uno strato longitudinale esterno (ml) ed uno circolare (mc) interno ed una tonaca sierosa (s) relativamente spessa. Colorazione con ematossilina eosina. Barra:  $100 \mu\text{m}$ .

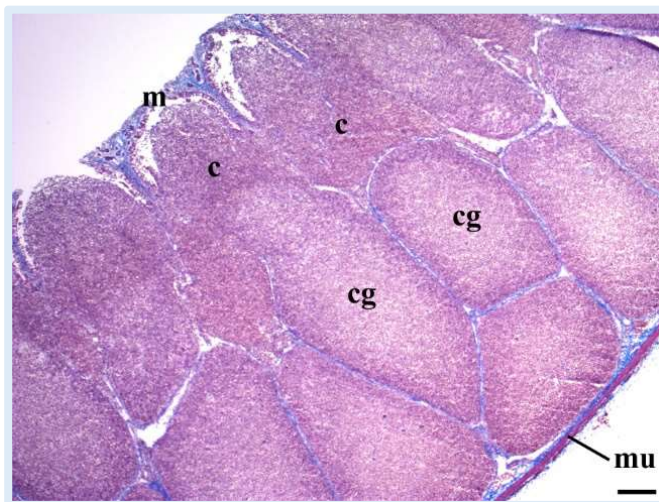
Oltre alle ghiandole mucose, la lamina propria conteneva anche fibre di collagene, fibrociti, numerosi linfociti, plasmacellule e capillari sanguigni. La *muscularis mucosae* era sottile e separava la lamina propria dalla sottostante tonaca sottomucosa.

La tonaca sottomucosa si presentava come uno strato di tessuto connettivo con abbondanti fibre collagene ad aspetto ondulato. Lo spessore medio  $\pm$  deviazione standard della sottomucosa è risultato essere  $92,25 \pm 58,32 \mu\text{m}$ , corrispondente al 15,80% dello spessore totale.

La tonaca muscolare possedeva uno strato circolare interno ed uno longitudinale esterno, costituiti da fibre muscolari, ed uno spessore medio  $\pm$  deviazione standard di  $226,29 \pm 110,64$ , corrispondente al 38,77% dello spessore totale.

La tonaca sierosa, costituita da tessuto connettivo con collagene e poche fibre elastiche, ricopriva l'organo per tutta la sua lunghezza e presentava uno spessore medio  $\pm$  deviazione standard di  $37,23 \pm 11,21 \mu\text{m}$ , corrispondente al 6,38% dello spessore totale.

## APPENDICE CIECALE (Figure 47 e 48)

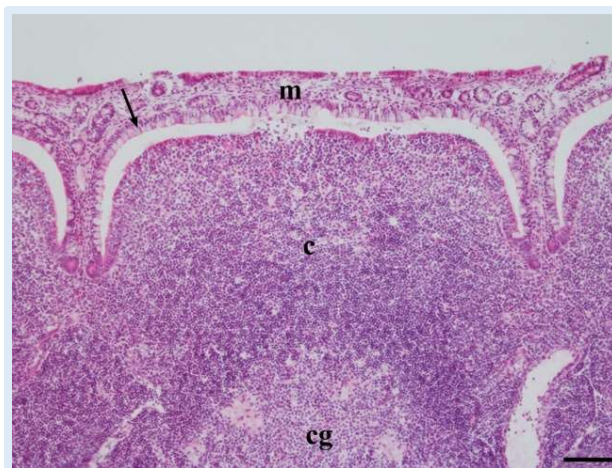


**Figura 47** - La tonaca sottomucosa dell'appendice ciecale è ricca di noduli linfatici, costituiti da un centro germinativo (cg) e da una cupola (c) soprastante. m, mucosa; mu, tonaca muscolare. Colorazione tricromica di Masson. Barra: 200  $\mu\text{m}$ .

La tonaca mucosa possedeva una struttura festonata che si adattava ai sottostanti noduli linfatici accolti nella sottomucosa. La superficie rivolta verso la sottomucosa era costituita da un epitelio colonnare semplice con poche cellule caliciformi. La lamina propria conteneva fibre collagene ed elastiche, fibrociti, fibre muscolari lisce, linfociti

abbondanti, poche plasmacellule e pochi capillari sanguigni. Ghiandole mucose (cripte) con numerose cellule caliciformi erano invece abbondanti nella parte superiore della struttura. Lo spessore, media  $\pm$  deviazione standard, della mucosa era  $164,03 \pm 48,82 \mu\text{m}$ , corrispondente al 8,08% dello spessore totale.

A livello di sottomucosa erano presenti degli imponenti noduli linfatici, incapsulati da fibre di tessuto connettivo, che gli conferivano uno spessore medio  $\pm$  deviazione standard di  $1808,51 \pm 444,31 \mu\text{m}$ , corrispondente al 89,03% dello spessore totale. All'interno del nodulo, il centro germinativo era ben differenziato dalla zona piú scura periferica. Quest'ultima, chiamata corona, che rappresenta la parte piú superficiale del nodulo linfatico, era ulteriormente coperta dalla cupola, la parte invece piú apicale. La cupola



**Figura 48** - Particolare che mostra le abbondanti cellule caliciformi (freccia) presenti sul versante epiteliale della mucosa (m) rivolto verso la cupola (c) del nodulo linfatico sottomucoso. cg, centro germinativo. Colorazione con ematossilina eosina. Barra: 100  $\mu\text{m}$ .

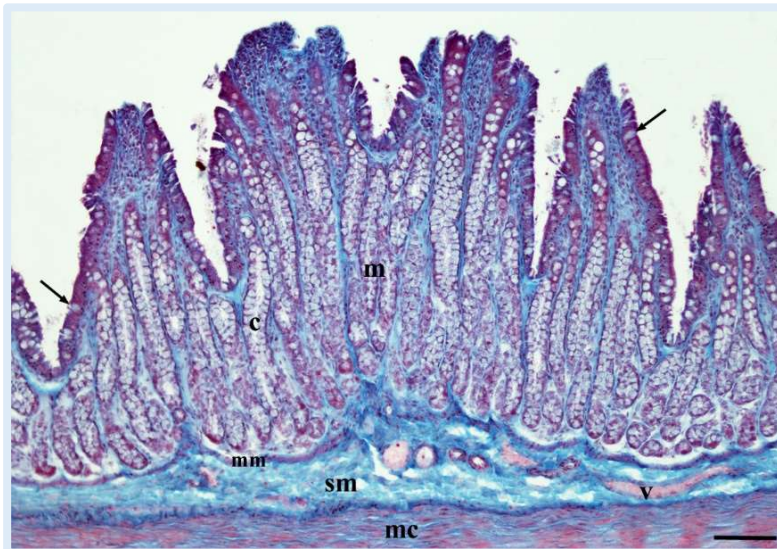
era rivestita da epitelio cubico o colonnare basso con numerosi infiltrati linfatici ed assenza di cellule caliciformi. L'intero nodulo era pieno di linfociti di piccole e medie dimensioni e alcune plasmacellule.

La sottile tonaca muscolare possedeva uno strato circolare interno ed uno longitudinale esterno dello spessore medio  $\pm$  deviazione standard di  $45,41 \pm 13,75 \mu\text{m}$ , corrispondente al 2,24% dello spessore totale. Le fibre del tessuto connettivo dalla sottomucosa spesso penetravano lo strato muscolare.

La tonaca sierosa costituita da tessuto connettivo con collagene e poche fibre elastiche, ricopriva l'organo per tutta la sua lunghezza e presentava uno spessore medio  $\pm$  deviazione standard di  $13,29 \pm 3,26 \mu\text{m}$ , corrispondente allo 0,65% dello spessore totale.

## COLON PROSSIMALE (Figure 49 e 50)

La mucosa si presentava particolarmente sviluppata, invaginata, con cripte intestinali e rivestita da epitelio colonnare semplice con margini liberi striati. Numerose cellule caliciformi erano intervallate tra le cellule colonnari di rivestimento. Lo spessore medio  $\pm$  deviazione standard di questa tonaca era  $632,01 \pm 173,99$



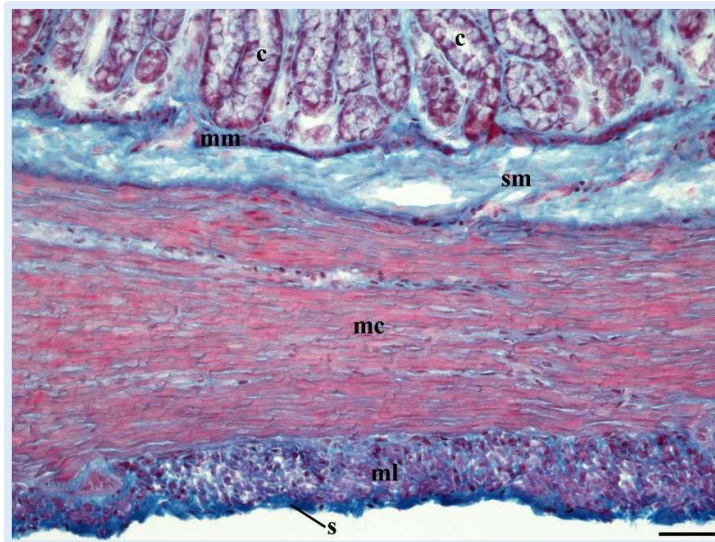
**Figura 49** - Mucosa (m) e tonaca sottomucosa (sm) del colon prossimale. Notare nella mucosa le profonde cripte intestinali (c) ricche di cellule caliciformi. Queste ultime sono anche presenti sull'epitelio di rivestimento (frecche). mc, strato circolare della tonaca muscolare; mm, *muscularis mucosae*; Colorazione tricromica di Masson.

Barra: 100  $\mu$ m.

era  $632,01 \pm 173,99$   $\mu$ m, corrispondente al 60,96% dello spessore totale. Erano presenti numerose ed allungate ghiandole (cripte di Lieberkuhn) all'interno della lamina propria che si estendevano in profondità fino al livello della

*muscularis mucosae*. Oltre alle ghiandole, la lamina propria consisteva anche di fibre collagene, fibrociti, fibre muscolari lisce e cellule che si estendevano dalla lamina muscolare, numerose linfociti, poche plasmacellule e capillari sanguigni. La *muscularis mucosae* era costituita da fibre muscolari lisce che separavano la mucosa dalla sottomucosa.

La sottomucosa presentava una fitta rete ondulata di fibre collagene e fibrociti, ed uno spessore medio  $\pm$  deviazione standard di  $73,28 \pm 23,60$ , corrispondente al 7,07% dello spessore totale. Numerosi erano i grandi vasi sanguigni con fibre elastiche prominenti nelle loro pareti, specialmente nella



**Figura 50** - Sezione trasversale di colon prossimale che mostra la tonaca muscolare costituita dai due strati, longitudinale (ml) e circolare (mc). La tonaca sierosa (s) riveste esternamente lo strato muscolare. c, cripte intestinali; mm, *muscularis mucosae*; sm, tonaca sottomucosa. Colorazione tricromica di Masson.

Barra: 50  $\mu\text{m}$ .

lamina elastica interna. Nessuna aggregazione linfocitaria è stata notata.

La tonaca muscolare presentava due strati di fibre muscolari lisce, circolare interno e longitudinale esterno, ed uno spessore medio  $\pm$  deviazione standard di  $314,06 \pm 117,60$   $\mu\text{m}$ , corrispondente al 30,29% dello spessore totale.

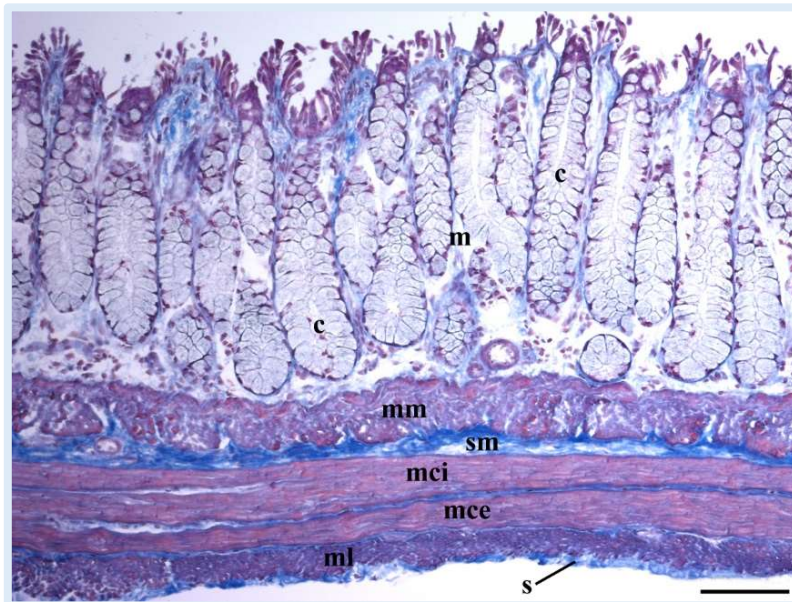
La tonaca sierosa costituita da tessuto connettivo con collagene e poche fibre elastiche, ricopriva l'organo per tutta la sua lunghezza e presentava uno spessore medio  $\pm$  deviazione standard di  $11,57 \pm 4,55$   $\mu\text{m}$ , corrispondente al 1,69% dello spessore totale.

## COLON DISTALE (Figura 51)

Dall'esame istologico è emerso che la tonaca mucosa si presenta generalmente rettilinea ma caratterizzata, in taluni punti, da profonde pieghe. L'epitelio era colonnare semplice con bordi liberi e numerose cellule caliciformi. Lo spessore medio  $\pm$  deviazione standard di questa tonaca era  $313,23 \pm 84,06$   $\mu\text{m}$ , corrispondente al 61,95% dello spessore totale. Le

ghiandole mucosali (cripte di Lieberkuhn) sono apparse relativamente brevi ed inserite all'interno della lamina propria. Oltre alle cripte, la lamina propria presentava fibre di collagene, fibre reticolari, linfociti e capillari sanguigni. La *muscularis mucosae*, sita tra la lamina propria e la sottomucosa, era particolarmente spessa e composta da fibre muscolari lisce.

La tonaca sottostante possedeva uno spessore medio  $\pm$  deviazione



**Figura 51** - La parete del colon distale è formata in prevalenza da una mucosa (m) costituita dalle cripte intestinali (c). Notare il consistente spessore della *muscularis mucosae* (mm). La tonaca sottomucosa (sm) è esile, mentre la tonaca muscolare mostra i due strati: longitudinale (ml) e circolare. Quest'ultimo, in questo punto, è doppio: uno interno (mci) ed uno esterno (mce). s, tonaca sierosa. Colorazione tricromica di Masson. Barra: 100  $\mu$ m.

standard di 54,7 $\pm$ 48,44  $\mu$ m corrispondente al 10,82% dello spessore totale, e consisteva in una rete di fibre collagene con pochi grandi vasi sanguigni e fibre elastiche.

La tonaca muscolare presentava due strati di fibre muscolari lisce, circolare interno

e longitudinale esterno, ed uno spessore medio  $\pm$  deviazione standard di 126,10 $\pm$ 85,31  $\mu$ m, corrispondente al 24,94% dello spessore totale.

Infine, la tonaca sierosa costituita da tessuto connettivo con collagene e poche fibre elastiche, ricopriva l'organo per tutta la sua lunghezza e presentava uno spessore medio  $\pm$  deviazione standard di 11,57 $\pm$ 4,55  $\mu$ m, corrispondente al 2,29% dello spessore totale.

# DISCUSSIONE

Nel presente studio ci si è preposti di valutare, primariamente dal punto di vista dell'anatomia microscopica, l'apparato gastroenterico di coniglio al fine di sfruttare tale tecnica per migliorare e rendere più corrette possibili le interpretazioni ultrasonografiche morfologiche e morfometriche di suddetto apparato. Pertanto, seguirà una discussione che dapprima comparerà gli aspetti istologici normali rinvenuti con i pochi presenti in letteratura e, successivamente, confronterà tali dati con quelli emersi nel corso dell'esecuzione di due tecniche ecografiche, “*in-vivo*” ed “*ex-vivo*”, sui diversi tratti gastrointestinali di coniglio.

## ESAME ANATOMICO

### STOMACO

Lo stomaco, così come affermato da Huffman (1958), Phillis (1976), Dellmann e Eurell (2000), Barone (2006a), Liebich (2012), Ranjan (2014) e Ranjan e Das (2018) è risultato microscopicamente costituito da 4 membrane sovrapposte che delimitano il suo lume: la tonaca mucosa, la tonaca sottomucosa, la tonaca muscolare e la tonaca sierosa. Le caratteristiche descritte nei risultati per le singole tonache sono risultate condivise dai sopracitati autori.

### *OSSERVAZIONI E VALUTAZIONI MICROMETRICHE*

Per quanto riguarda le osservazioni micrometriche, è emerso che il fondo dello stomaco presenta un'importante aumento dello spessore della tonaca mucosa, se confrontato a quello delle restanti due regioni gastriche



(Tabella 1). Tanto è vero che tale tonaca costituisce nel fondo il 72,90% dello spessore totale, percentuale notevolmente superiore a quella rinvenuta in cardia (17,52%) e piloro (12,24%) (Tabella 2). Ciò è dovuto alla presenza, a livello della lamina propria del fondo, di un maggior numero di ghiandole, così come riferito dagli autori consultati (Khalel e Gafhi, 2012; Ranjan e Das, 2018). Tuttavia, rispetto ai valori micrometrici da essi riportati, quelli ottenuti dal presente lavoro sono risultati superiori; ciò può essere riconducibile all'impiego di conigli di razza differente rispetto ai New Zealand White, che presentano una mole maggiore.

La tonaca sottomucosa del piloro ha mostrato, se confrontata alle altre due regioni gastriche, un deciso aumento dello spessore (Tabella 1). Ranjan e Das (2018) hanno riportato la stessa situazione, ma con valori medi inferiori. Si sono espressi diversamente Khalel e Ghafi (2012), che hanno riscontrato valori molto simili tra piloro e fondo, ed in quest'ultimo una sottomucosa lievemente più spessa.

La tonaca muscolare della regione del piloro è risultata marcatamente la più spessa, quasi due volte maggiore di quella cardiaca e venti volte rispetto alla fundica (Tabella 1). Tale differenza risiede nella diversa funzione che le regioni rivestono: di sfintere per il cardia ed il piloro, digestiva per il fondo dove, inoltre, il cibo permane per maggiore tempo. I medesimi risultati sono confermati da Khalel e Ghafi (2012), seppure anche in questo caso i valori del presente studio si presentino mediamente maggiori. È da sottolineare, inoltre, che tale strato rappresenta, nel cardia e nel piloro, circa l'80% dello spessore totale (Tabella 2).

La tonaca sierosa è risultata più spessa nel piloro e più sottile nel fondo (Tabella 1), comunemente a quanto riscontrato da Ranjan e Das (2018) e compatibile con la differenza di spessore dell'intera parete nei tre diversi tratti, notevolmente maggiore nel piloro.

Per quanto riguarda lo spessore totale, anche in questo caso il piloro è risultato il tratto con lo spessore maggiore ed il fondo quello con lo spessore minore (Tabella 3), così come affermato da Khalel e Ghafi (2012) e Ranjan e Das (2018).

## INTESTINO TENUE

Così come riscontrato in letteratura (Huffman, 1958; Dellmann e Eurell, 2000; Barone, 2006a; Liebich, 2012; Ranjan, 2014; Ranjan e Das, 2018), caratteristica comune dei primi tre tratti dell'intestino tenue (duodeno, digiuno e ileo) è, oltre alla presenza delle 4 classiche tonache, la presenza dei villi. Le caratteristiche descritte nei risultati per le singole tonache sono risultate condivise dai sopracitati autori. Menzione a parte merita il *sacculus rotundus* che ha mostrato, come caratteristica identificativa, la presenza a livello di sottomucosa di imponenti strutture nodulari linfatiche. Tali strutture sono risultate precedentemente descritte nel coniglio da Huffman (1958), Alboghobeish e Zabiehy (1996), Besoluk et al. (2006), Saleh (2012), Ranjan et al. (2016). L'importanza del *sacculus rotundus* come struttura linfoide è giustificata secondo Pospisil e Mage (1998) e Wu e Chen (2007) dallo sviluppo, in suddetto tratto, dei linfociti B nei conigli giovani.

## OSSERVAZIONI E VALUTAZIONI MICROMETRICHE

I villi, che come precedentemente affermato rappresentano una caratteristica comune di duodeno, digiuno ed ileo, ma sono assenti nel *sacculus rotundus*, presentano una forma diversa a seconda del tratto in cui si trovano: a foglia nel duodeno, così come riportato da Huffman (1958), Cheeke (1987), Ranjan (2014); a cono nel digiuno, come riportato da Huffman (1958); a bastoncino nell'ileo, comunemente a quanto indicato da Huffman (1958), Besoluk et al. (2006) e Ranjan (2014). Tuttavia, nonostante la diversa forma, la loro altezza non ha presentato differenze degne di nota tra digiuno ed ileo, il duodeno invece ha presentato i villi di maggiori dimensioni, così come le cripte più profonde. La stessa considerazione è stata riportata da Ranjan (2014), anche se rispetto ai valori da esso riportati quelli del presente studio risultano mediamente inferiori. Tali affermazioni giustificano il maggiore spessore della mucosa del duodeno rispetto ai due tratti che lo seguono (Tabella 1). Quest'ultima inoltre, nei primi tre tratti, rappresenta la tonaca predominante, con un valore percentuale medio circa

dell'80% (Tabella 2). Un interessante studio condotto da Saffar e Alhaaik (2016) sullo sviluppo postnatale del piccolo intestino di coniglio, ha messo in luce che il suddetto tratto intestinale subisce un significativo aumento dello spessore della mucosa nei primi 40 giorni di vita. Ciò è giustificato da un progressivo sviluppo dei villi, così come affermato inoltre da Gallois et al. (2004) ed Elnasharty et al. (2013). Il presente studio ha mostrato che procedendo in senso prossimo-distale (dal duodeno al *sacculus rotundus*) lo spessore della mucosa decresce, così come riscontrato anche da Chiu et al. (1994) e Saffar e Alhaaik (2016).

La tonaca sottomucosa del *sacculus rotundus* non solo è risultata essere lo strato più spesso della sua parete, andando a costituire l'82% dello spessore totale (Tabella 2), ma è risultata anche la più spessa dell'intero apparato gastroenterico (Tabella 1). Per quanto riguarda i primi tre tratti dell'intestino tenue, la tonaca sottomucosa è apparsa marcatamente più spessa nel duodeno (Tabella 1), dato giustificato dalla presenza delle ghiandole di Brunner presenti esclusivamente in questo tratto, così come riportato da Dellmann e Eurell (2000), Ergun et al. (2010) e Liebich (2012) e Ranjan (2014). Esse rivestono un'importante funzione di protezione nei confronti dell'attività erosiva del succo gastrico, come affermato da Krause (2000). Le suddette ghiandole tuttavia risultano assenti nei conigli appena nati, nei quali il numero degli acini inizia ad aumentare tra i 10 e i 40 giorni di vita (Saffar e Alhaaik, 2016). Inoltre, a questo livello, nel digiuno e nell'ileo è stata rinvenuta la presenza di aggregazioni di linfociti (placche del Peyer), più numerose nell'ileo che nel digiuno. Lo stesso viene riportato dalla letteratura consultata (Huffman 1958; Reynolds e Morris, 1983; Pabst, 1987; Dellmann e Eurell, 2000; Liebich, 2012; Ranjan, 2014) ma, contrariamente a quanto da essi riportato, non ne è stata rinvenuta la presenza a livello duodenale. Saffar e Alhaaik (2016) precisano, contrariamente a quanto pocanzi affermato dai risultati del presente studio, che nel coniglio le placche del Peyer sono site esclusivamente nell'ileo. Quest'ultimi inoltre affermano che esse sono assenti nei neonati, iniziano a formarsi a partire dal 10° giorno di vita e risultano chiaramente visibili intorno al 15°.

L'analisi micrometrica della tonaca muscolare ha messo in evidenza un aumento del suo spessore a livello di ileo, infatti procedendo in senso prossimo-distale (dal duodeno all'ileo) lo spessore della tonaca muscolare aumenta, per poi diminuire lievemente a livello di *sacculus rotundus* (Tabella 1). La motivazione potrebbe risiedere nella funzione che l'ileo svolge come zona di sosta temporanea per il chimo, in modo da consentire la preparazione del contenuto intestinale per un'ulteriore digestione ciecale, così come sostenuto da Ranjan (2014).

Infine, la tonaca sierosa presenta uno spessore pressoché costante lungo i primi tre tratti (duodeno, digiuno e ileo), per poi aumentare nel *sacculus rotundus* (Tabella 1).

Per quanto riguarda i valori medi ottenuti nel presente studio, essi sono risultati mediamente superiori a quelli riportati da Ranjan (2014); come precedentemente affermato la motivazione potrebbe risiedere nell'utilizzo di animali di peso e dimensioni maggiori. Dal confronto con lo studio condotto da Besoluk et al. (2006) sulla morfometria dell'ileo e del *sacculus rotundus* è emerso: per il primo, uno spessore della parete sovrapponibile a quello ottenuto nel presente studio, mentre, per il secondo, uno spessore medio inferiore; tuttavia, nonostante il peso degli animali e quindi le dimensioni siano simili, nel paragone bisogna tenere in considerazione che la razza dei soggetti e la tecnica di preparazione dei campioni è risultata differente, non permettendo pertanto un paragone preciso.

## **INTESTINO CRASSO**

Così come riscontrato in letteratura (Huffman, 1958; Dellmann e Eurell, 2000; Barone, 2006a; Liebich, 2012; Ranjan, 2014; Ranjan e Das, 2018), caratteristica comune dell'intestino crasso è, oltre alla presenza delle 4 classiche tonache, la presenza di imponenti ghiandole e l'assenza di villi. Le caratteristiche descritte nei risultati per le singole tonache sono risultate condivise dai sopracitati autori.

Menzione a parte merita l'appendice ciecale, quest'ultima infatti ha mostrato una struttura simile a quella del *sacculus rotundus*. L'enorme aggregazione linfocitari presente sotto forma di noduli nei pocanzi citati tratti, così come riportato da Saleh (2012), implica un importante ruolo nella risposta immunitaria locale nel coniglio. A questo proposito l'esperimento condotto da Meuwissen et. al. (1969) conferma tale affermazione. In questo studio, tramite una tecnica *in vitro* con timidina triziata (TH) in organi linfoidi di coniglio, si è osservato che il GALT (Gut-Associated Lymphoid Tissue) è sede di intensa proliferazione cellulare e differenziazione anticorpale. Il maggior numero di cellule coinvolte nella sintesi del DNA era presente nell'appendice ciecale, seguita dal *sacculus rotundus* e dalle placche del Peyer. Pertanto, il sopracitato studio sostiene la tesi che il GALT rivesta nel coniglio un importante ruolo come organo linfoide primario. L'importanza dell'appendice ciecale come struttura linfoide è inoltre giustificata, come precedentemente riferito per il *sacculus rotundus*, dallo sviluppo dei linfociti B nei conigli giovani (Pospisil e Mage, 1998; Wu e Chen, 2007).

### *OSSERVAZIONI E VALUTAZIONI MICROMETRICHE*

Cieco e colon distale sono risultati i tratti con lo spessore totale della parete minore (Tabella 3). Nel cieco non è possibile individuare uno strato predominante, in quanto la tonaca mucosa e la tonaca muscolare presentano valori estremamente simili (Tabella 1), corrispondenti ciascuno al 39% dello spessore totale (Tabella 2). Il cieco rappresenta pertanto l'unico tratto in cui è assente una tonaca che raggiunga uno spessore superiore al 50% (Tabella 2) e dove la tonaca sierosa è risultata più spessa (Tabella 1).

L'appendice ciecale, per le affermazioni precedentemente espresse, è risultata costituita da una spessa sottomucosa (Tabella 1), rappresentante l'89% dell'intera parete (Tabella 2). L'unico lavoro presente in letteratura sulla morfometria di questo tratto riporta esclusivamente lo spessore totale (Saleh, 2012); dal confronto con tali valori è risultata una quasi perfetta sovrapposizione.

Il colon, in entrambe le sue parti, è risultato costituito prevalentemente dalla mucosa (Tabella 2), dato compatibile con la presenza di imponenti ghiandole (cripte del Lieberkuhn). Comparando i dati ottenuti (Tabella 1) con quelli presenti in letteratura (Ranjan, 2014), sono risultati mediamente maggiori, ad eccezione delle tonache sierose di entrambi i tratti e delle tonache muscolare e mucosa del colon distale, risultati lievemente inferiori.

È da segnalare, inoltre, che nel colon prossimale i singoli strati sono risultati maggiori rispetto al colon distale e addirittura doppi o più per quanto riguarda la tonaca mucosa e la tonaca muscolare (Tabella 1); lo stesso spessore totale è emerso essere due volte maggiore (Tabelle 3).

Così come descritto per l'intestino tenue da Saffar e Alhaaik (2016), anche l'intestino crasso a partire dai 15 giorni di vita subisce dei marcati cambiamenti. I conigli infatti aumentano l'ingestione di fibra, attivando così il metabolismo microbico e la fermentazione ciecale e stimolando lo sviluppo di cieco e colon, accrescendone lo spessore della parete.

## **ESAME ECOGRAFICO**

L'aspetto ecografico dell'apparato gastroenterico e la stratigrafia di parete del coniglio sono risultati parzialmente descritti in bibliografia da un unico studio (Banzato et al., 2015), eseguito su soggetti sedati.

Nel presente studio, l'impiego di una sonda ad alta frequenza, destinata ad uso intraoperatorio, ha permesso di ottenere non solo l'identificazione dei singoli tratti dell'apparato gastroenterico, ma anche una ottima risoluzione della stratigrafia parietale. In particolare, ciò ha consentito di visualizzare, nella maggior parte dei tratti, la completa stratigrafia e quindi le 4 tonache, diversamente da quanto descritto da Banzato et al. (2015). In questo studio, gli autori sono infatti riusciti ad identificare al massimo 3 strati, presumibilmente a causa dell'impiego di una sonda a frequenza minore dotata, quindi, di un minor potere risolutivo. Nel complesso l'indagine "in-vivo" ha mostrato dei limiti, soprattutto nell'identificazione

corretta del cardia e del piloro e nella distinzione degli strati più sottili di tratti quali ileo, cieco e colon.

Per quanto concerne le misurazioni ecografiche, ancora una volta l'unico studio rinvenuto in letteratura è quello di Banzato et al. (2015); questi autori hanno riportato lo spessore totale di 7 tratti (fondo dello stomaco, piloro, duodeno, *sacculus rotundus*, appendice ciecale, colon prossimale e colon distale) degli 11 esaminati nel presente studio. In particolare dalla comparazione di tali dati con quelli ottenuti mediante la tecnica "in-vivo", sono emerse analogie e divergenze. Analogie riguardo lo spessore del fondo dello stomaco, del piloro, del duodeno e del colon distale; le maggiori divergenze, invece, sono state riscontrate nei valori del *sacculus rotundus* e dell'appendice ciecale, risultati nel presente studio maggiori, mentre il colon prossimale è risultato la metà. Per motivare queste differenze possono essere avanzate alcune ipotesi: per quanto riguarda il *sacculus rotundus* e l'appendice ciecale, la differenza può essere spiegata dall'utilizzo di conigli di mole maggiore; la misura inferiore del colon distale potrebbe, invece, essere dipesa dal diverso grado di distensione del viscere. È da sottolineare, inoltre, che a fronte di un valore analogo dello spessore della parete del piloro, si ritiene che in entrambi gli studi la misurazione "in-vivo" sia stata presa nell'area pilorica ma non in corrispondenza del punto di massimo sviluppo dello sfintere, come testimonia l'ecografia "ex-vivo", nella quale lo spessore complessivo misurato è risultato quasi il doppio.

Per quanto concerne la stratigrafia della parete è emerso che:

- la mucosa rappresenta lo strato predominante in fondo, duodeno, digiuno, ileo, colon prossimale e colon distale;
- la sottomucosa predomina nel *sacculus rotundus* e nell'appendice ciecale;
- la tonaca muscolare è la più sviluppata nel cardia e nel piloro;
- la tonaca sierosa non è mai risultata la più spessa, ma è apparsa lievemente più evidente nel cieco e nel piloro.

Dalla letteratura consultata, il presente studio costituisce il primo in cui per la valutazione ultrasonografica dell'apparato gastroenterico di

coniglio ci si è avvalsi della tecnica “ex-vivo” o in bagno d’acqua. Tale scelta è dipesa dal tentativo di ottenere un’immagine di migliore qualità e di conseguenza una maggiore accuratezza nella distinzione dei singoli strati della parete e nella loro misurazione, rispetto all’esame ecografico “in-vivo”. Con la pocanzi citata tecnica infatti è stato possibile evitare l’interposizione di altre strutture ed eliminare il contenuto endoluminale. Inoltre, essa ha offerto un piano di scansione più adattabile e preciso: posizionando il trasduttore perpendicolarmente alla superficie, direttamente in contatto con la parete, è stato possibile sfruttare la riflessione speculare degli echi e ridurre al minimo gli artefatti. Ciò ha effettivamente permesso di ottenere una migliore distinzione tra i diversi strati, facilitando pertanto le successive misurazioni. Si ritiene che i dati ottenuti con questa metodica possano essere utili sia per una migliore interpretazione della classica indagine ultrasonografica “in-vivo”, che di quella intraoperatoria, diffusasi con l’avvento delle sonde ad alta frequenza.

I rilievi ecografici “ex-vivo” hanno mostrato una migliore distinzione della stratigrafia soprattutto per i tratti ad elevato contenuto linfoide, il *sacculus rotundus* e l’appendice ciecale. In particolare, “in-vivo” il *sacculus rotundus* presenta uno spesso strato iperecogeno esterno, un largo strato centrale e uno strato interno iperecogeno, quindi tre strati. In “ex-vivo”, invece, si evidenziano quattro strati. Procedendo dall’esterno verso l’interno, si individua un primo strato iperecogeno, segue uno sottilissimo strato ipoecogeno, un’altro iperecogeno ed infine uno strato misto con aree sia iper- che ipoecogene. Quest’ultimo risulta in realtà essere formato da due strati, anatomicamente identificabili come le tonache mucosa e sottomucosa. La sottomucosa, ipoecogena per l’appunto, presenta molti aggregati linfatici (punti iperecogeni); la mucosa, invece, ha un aspetto irregolare.

Anche a livello dell’appendice ciecale in “ex-vivo” la distinzione degli strati è risultata più dettagliata rispetto a quanto ottenuto mediante l’ecografia “in-vivo”, soprattutto per quanto riguarda la mucosa e la sottomucosa. Quest’ultima infatti si presenta ipoecogena con diverse aree



puntiformi iperecogene riconducibili agli aggregati linfoidi, mentre la mucosa è più ecogena.

## CONFRONTO TRA LE TECNICHE

Al fine di valutare al meglio la corrispondenza dei risultati ottenuti tra le tecniche impiegate, ci si è avvalsi del **coefficiente di correlazione intraclasse (ICC)** modello misto (a due vie miste, concordanza assoluta). Il valore di significatività è stato fissato a  $P < 0,05$ . L'intervallo dei valori dell'ICC variano da 0 a 1, con il valore 1 corrispondente ad una riproducibilità perfetta tra le misurazioni.

Dal confronto statistico delle due tecniche ecografiche è emersa una correlazione positiva per lo spessore totale di fondo, duodeno, digiuno e colon prossimale in entrambi i piani di scansione, mentre per piloro e *sacculus rotundus* solo in scansione trasversale. Nello specifico, le due metodiche hanno prodotto risultati simili, con valori dell'ICC per i tratti sopraelencati superiori a 0,6 (correlazione positiva). Tali valori risultano tutti statisticamente significativi per l'intervallo di confidenza  $P \leq 0,05$ , ed alcuni anche per  $P \leq 0,005$  (piloro e colon prossimale in scansione trasversale, fondo e digiuno in scansione longitudinale), indicando un'alta attendibilità della correlazione trovata. Inoltre, nella valutazione ecografica dello spessore dei singoli strati, visti i pochi riferimenti bibliografici propri del coniglio, è stato possibile avvalersi delle informazioni disponibili sui cani e i gatti. La letteratura in merito a queste specie riporta, in modo pressochè univoco, che nel duodeno e nel digiuno lo strato mucoso rappresenta lo spessore maggiore tra le quattro tonache (Di Donato et al., 2014; Gladwin et al., 2014). Per quanto riguarda l'ileo e contrariamente a quanto riscontrato in questo studio sul coniglio, Di Donato et al. (2014) hanno osservato nel gatto un maggiore spessore totale della sottomucosa, rimarcando però la

contraddittorietà di tale risultato con altre evidenze sperimentali che suggeriscono invece la predominanza dello spessore della mucosa.

Dal confronto dei risultati ottenuti nelle tre diverse tecniche, istologica ed ecografiche, sono emerse le considerazioni che seguono.

I risultati sono per la maggior parte statisticamente significativi e mostrano una correlazione positiva delle misurazioni. In dettaglio, nella comparazione tra l'ecografia "in-vivo" e l'indagine istologica (Tabella 4), gli ICC statisticamente significativi sono risultati per le misure degli spessori totali e della tonaca sottomucosa. Infatti, la correlazione tra le due tecniche nello spessore totale risulta moderatamente marcata (ICC= 0,723), per la tonaca sottomucosa (il cui valore non è significativo per  $P \leq 0,05$ ) presenta una correlazione positiva tra le due metodiche di 0,662, mentre per la tonaca muscolare è poco più bassa (0,576). Sono invece emersi risultati piuttosto divergenti per le tonache mucosa e sierosa, con valori dell'ICC rispettivamente di 0,305 e 0,283 (entrambi non significativi, con  $P= 0,195$  e 0,216 rispettivamente).

Comparando invece tra loro i coefficienti di correlazione intraclassa dell'ecografia "ex-vivo" e dell'anatomia microscopica (Tabella 5), è emerso che gli indici statisticamente significativi riguardano le misure dello spessore totale, dello strato sottomucoso ed anche della tonaca muscolare. Per lo spessore totale degli strati vi è una forte correlazione tra le metodiche (ICC= 0,912), mentre per sottomucosa e muscolare i valori di ICC indicano una correlazione moderata, rispettivamente di 0,679 e 0,636. Infine, le misure di mucosa e sierosa ottenute nelle due metodiche risultano differenti, tanto che l'ICC ammonta a 0,330 con  $P= 0,131$  per la prima e a 0,006 con  $P= 0,496$  per la seconda, indicando soprattutto per quest'ultima una marcata divergenza dei valori ottenuti.

Si noti come la comparazione tra la tecnica istologica con entrambe le metodiche ecografiche (Tabelle 4 e 5) risulti in una bassa correlazione per la tonaca mucosa (ICC= 0,305 "in-vivo" e 0,330 "ex-vivo") e quella sierosa (ICC= 0,283 "in-vivo" e 0,006 "ex-vivo").

È da sottolineare, inoltre, che dalla comparazione dei dati stratigrafici ottenuti (Tabella 6), emerge una marcata differenza dei valori morfometrici a carico della tonaca muscolare di cardia e piloro ottenuti con la tecnica “in-vivo”, rispetto a quelli conseguiti tramite le indagini “ex-vivo” ed istologica. Ciò è riconducibile, come precedentemente accennato, ad una maggiore difficoltà di visualizzazione degli sfinteri nell’animale vivo, laddove la muscolatura raggiunge il massimo spessore.

In merito allo spessore totale, i valori ottenuti “in bagno d’acqua” mostrano una forte correlazione con i dati istologici (ICC= 0,912), maggiore rispetto ai valori ottenuti “in-vivo”, che presentano un coefficiente, se pur positivo, più basso (ICC= 0,723). Lo stesso può essere notato nella tabella 7 in cui vengono messi a confronto gli spessori totali nelle tre tecniche. Le cause di queste differenze potrebbero essere riconducibili sia al fenomeno dell’attenuazione, corrispondente approssimativamente a 0.5 dB/cm/MHz sulla distanza totale (calcolata a partire dal tempo impiegato o RT- round trip), sia alla diffusione, ovvero al fenomeno per cui il fascio incontra piccole interfacce di discontinuità (< 0.5 mm) nel parenchima degli organi. Questi echi contribuiscono alla “struttura” ecografica del parenchima degli organi addominali, ma non corrispondono necessariamente ad una reale caratteristica morfologica anatomica (Penninck, 2002; Mannion, 2006). Dalla ricerca condotta sulla specie canina da Le Roux et al. (2016), sulla comparazione tra le metodiche ecografica “ex-vivo” ed istologica per la misurazione degli strati della parete dell’intestino tenue, è emerso che, contrariamente a quanto riscontrato nel presente studio, vi sia una forte correlazione tra i dati relativi a tutti gli strati, ad eccezione della sierosa, la cui misura invece differiva notevolmente tra le due metodiche. In questo studio è invece emerso che sia la mucosa che la sierosa non presentano una stretta correlazione tra le due tecniche diagnostiche; ciò potrebbe essere riconducibile: alla dieta completamente differente del coniglio (erbivoro) rispetto al cane (carnivoro), alla mucosa notevolmente più sottile nel coniglio ed inoltre, dal punto di vista tecnico, all’utilizzo di una sonda a frequenza maggiore. Nell’uomo, dagli studi eseguiti da Kimmey et al. (1989) e

Wiersema e Wiersema (1993), non è invece emersa alcuna correlazione significativa tra i risultati dell'analisi ecografica e di quella istologica. Le possibili cause alla base di una bassa corrispondenza tra le misurazioni ecografiche "ex-vivo" ed istologiche sono state attribuite da Le Roux et al. (2016) alla risoluzione assiale, ovvero la capacità di rappresentare distintamente due punti lungo l'asse del fascio ultrasonoro. La massima risoluzione assiale teorica è determinata dalla lunghezza d'onda e dal numero di cicli dell'impulso, ed essa non potrà essere superiore alla metà della lunghezza spaziale dell'impulso (SPL). Gli echi generati dalle interfacce iperecogene tra due tessuti devono pertanto avere un'ampiezza almeno pari al valore SPL. Teoricamente, infatti, se la distanza tra due strutture misura meno di metà SPL, esse appariranno come una singola struttura sull'immagine ecografica, comportando difficoltà di misurazione per gli strati più sottili e contigui tra loro.

Altro fattore critico da considerare è che la SPL è anche governata dalla frequenza e dallo smorzamento del trasduttore. Infatti, le sonde a più alta frequenza e rapido smorzamento hanno una SPL più corta, che determina una miglior risoluzione assiale. In altre parole, le misurazioni ecografiche degli strati sottili risultano avere un margine di variabilità e quindi di errore più elevato (Le Roux et al., 2016). Questo principio potrebbe essere alla base della minore correlazione dei risultati della tonaca sierosa, che appariva ecograficamente di dimensioni notevolmente maggiori (Tabella 6).

Si nota, inoltre, che le interfacce con superfici lisce e più larghe rispetto al fascio ultrasonoro producono riflessione speculare; questo fenomeno è stato osservato nella sierosa, che risulta iperecogena e brillante (Penninck, 2002; Mannion, 2006).

È da segnalare, inoltre, che dall'analisi dei risultati nei due sessi, non è emersa, in nessuna delle tecniche utilizzate, una variazione statisticamente rilevante.

In conclusione, con il presente studio ci si è proposti di implementare le conoscenze inerenti una specie, il coniglio, che data la sua notevole diffusione richiede sempre più maggiori competenze. L'utilizzo di tecniche

differenti ha permesso di acquisire non solo una grande mole di dati, ma anche di studiare il medesimo apparato da punti di vista apparentemente distanti ma invece estraneamente affini. L'anatomia microscopica ha infatti reso possibile una migliore interpretazione degli studi ecografici, fornendo risposte a quesiti fino ad ora irrisolti.

In definitiva, l'ecografia "in-vivo" ha mostrato grande affidabilità nella misurazione dello spessore totale, ma anche una buona attendibilità nella valutazione stratigrafica nella maggior parte dei tratti studiati.

L'ecografia "ex-vivo" è risultata essere, tra le due tecniche ecografiche, quella con la migliore qualità di immagine, una migliore interpretazione stratigrafica e con i valori che più si avvicinavano all'esame istologico, ritenuto tra le tre metodiche il "gold standard" a cui fare riferimento per la valutazione degli spessori.

L'indagine anatomica microscopica ha infatti fornito dati accurati che, si ritiene, possano essere di utilità per valorizzare al meglio gli studi ultrasonografici.

Nel complesso ci si auspica che sia l'indagine ultrasonografica ad alta risoluzione che quella istologica, svolte nel presente studio sull'apparato gastroenterico di soggetti sani, rappresentino le basi per una migliore comprensione dei quadri ecografici e dei reperti anatomopatologici in presenza di lesioni gastrointestinali, con conseguenti importanti implicazioni terapeutiche e prognostiche.

# BIBLIOGRAFIA

**Alboghobeish N. e Zabiehy G.A. (1996).** Histological study of ileum and cecum with special reference to their lymphoid tissue of le-lapin Albinos rabbit. *Indian Journal of Animal Science*, 66: 666-669.

**Al-Saffar F.J. e Alhaaik A. (2016).** Histomorphological an Immunohistochemical postnatal developmental changes in the small intestine and colon of the indigenous rabbits (*Oryctolagus cuniculus*). *Thesis of Doctorate*. University of Baghdad (Iran), College of Veterinary Medicine.

**Alves J., Lopes L., Sasasaki T. (2014).** Morphometric study in stomach of rabbits. *International Journal of Morphology*, 32: 227-231.

**Archer O.K., Sutherland D.E., Good R. (1963).** Development autoimmune processes in rabbits after normal neonatal removal of central lymphoid tissue. *Nature*, 200: 337-339.

**Avanzi M., Crosta L., Peccati C. (2008).** Diagnostica per immagini. In: Avanzi M. *Diagnosi e terapia delle malattie degli animali esotici. Coniglio, furetto, pappagalli, tartarughe*. Elsevier Masson ed., Milano, pp. 34-36.

**Banzato T., Bellini L., Contiero B., Selleri, P., Zotti A. (2015).** Abdominal ultrasound features and reference values in 21 healthy rabbits. *Veterinary Record*, 176: 1-8.

**Barone R. (2006a).** Anatomia comparata dei mammiferi domestici. V3: Splancnologia. Apparecchio digerente e respiratorio. 4° Ed. Edagricole, Bologna, pp. 286-288, 416-421.

**Barone R. (2006b).** Anatomia comparata dei mammiferi domestici. V4: Splancnologia. Apparecchio uro-genitale, feto e suoi annessi peritoneo e topografia addominale. 4° Ed. Edagricole, Bologna, pp. 747-761.

**Barone R., Pavaux C., Blin P.C., Cuq P. (1973).** Atlas D'anatomie du lapin. Masson & C editeurs, Paris (Francia).

**Besoluk K., Eken E., Sur E. (2006).** A morphological and morphometrical study on the sacculus rotundus and ileum of the angora rabbit. *Veterinari Medicina*, 51: 60-65.

**Blood D.C. e Studdert V.P. (1999).** Balliere's Comprehensive Veterinary Dictionary. Ballière Tindall, Paris (Francia).

**Brewer N.R. (2006).** Biology of the rabbit. *Journal of the American Association for laboratory Animal Science*, 45: 8-24.

**Brewer N.R. e Cruise L.J. (1994).** The Biology of the Laboratory Rabbit, 2° ed, Academic Press, San Diego (USA), pp. 63-70.

**Carabao R. e Piquer J. (1998).** The digestive system of the rabbit. In: *The Nutrition of the Rabbit*. CABI Publishing, Wallingford (UK), pp. 1-16.

**Cheeke R.C. (1987).** Mineral nutrition of Rabbits. In: *Rabbit feeding and Nutrition*. Academic Press Inc. Orlando (USA), pp. 21-30, 106-111.

**Chiou P.W., Yu B., Lin C. (1994).** Effect of different components of dietary fiber on the intestinal morphology of domestic rabbits. *Comparative Biochemistry & Physiology*, 108: 629-638.

**Dayan M.O. e Besoluk K. (2011).** Three-Dimensional Reconstruction of Stomach and Intestines in New Zealand White Rabbits from Computerized Tomography Images. *Israel Journal of Veterinary Medicine*, 66: 108-113.

**De Blas E. e Gidenne T. (1998).** Digestion of starch and sugars. In: *The Nutrition of the Rabbit*, 2° ed. CABI Publishing, Wallingford (UK), pp. 47-60.

**Dehority B.A. (2002).** Gastrointestinal Tracts of Herbivores, Particularly the Ruminant: Anatomy, Physiology and Microbial Digestion of Plants. *Journal of Applied Animal Research*, 21: 145-160.

**Dellmann H.D. e Eurell J.A. (2000).** Istologia e anatomia microscopica veterinaria. 2° ed. Casa Editrice Ambrosiana, Milano, pp. 241-261.

**Di Donato P., Penninck D., Pietra M., Cipone M., Diana A. (2014).** Ultrasonographic measurement of the relative thickness of intestinal wall layers in clinically healthy cats. *Journal of feline medicine and surgery*, 16: 333-339.

**Dimitrov R.S. (2012).** Ultrasound features of kidneys in the rabbit (*Oryctolagus cuniculus*). *Veterinary World*, 5: 274-278.

**Elnagy T.M.M.A. e Osman D.I. (2010).** Anatomical study on the postnatal development of the gastrointestinal tract in rabbits. *University of Khartoum Journal of Veterinary Medicine and Animal Production*, 1: 174-183.

**Elnasharty M.A., Abou-Ghanema I.I., Sayed-Ahmed A., Abo Elnour A. (2013).** Mucosal-Submucosal Changes in Rabbit Duodenum during Development. *World Academy of Science, Engineering and Technology*, 1: 14-24.



**Ergun E., Ergun L., Ozen A., Kurum A., Bayraktaroglu A.G. (2010).** Histomorphology of the Brunner's Glands in the Angora Rabbit. *Journal of Animal and Veterinary Advances*, 9: 887-891.

**Fonte-Sousa A.P.N., Bras-Silva C., Moura C., Areias J.C., Leite-Moreira A.F. (2006).** M-mode and Doppler echocardiographic reference values for male New Zealand white rabbits. *American Journal of Veterinary Research*, 67: 1725-1729.

**Fudge A. (2000).** Section third. Rabbit and Ferret Laboratory Medicine. In: Fudge A. *Laboratory Medicine: Avian and exotic pets.*, Saunders Company Ed., London (UK), pp. 265-269.

**Furness J.B. (2006).** Structure of the enteric nervous system. In: *The Enteric Nervous System*. Blackwell Publishing, Inc., Oxford (UK), pp. 3-28.

**Gadjev S. (1995).** Applied topographical anatomy of domestic animals and fowl. Stara Zagora (Bulgaria), pp. 359.

**Gallois M., Gidenne T., Fortun-Lamothe L., Huerou-Luron I.L., Lalles J.P. (2004).** Weaning age and development of the small intestinal mucosa in the young rabbit. *Proceedings of the 8th World Rabbit Congress*, World Rabbit Science Association (Puebla Mexico), pp. 1079-1085.

**Gebert A. and Bartels H. (1991).** Occluding junctions in the epithelia of the gut-associated lymphoid tissue (GALT) of the rabbit ileum and caecum. *Cell and Tissue Research*, 266: 301-314.

**Ghoshal N.G. e Bal H.S. (1989).** Comparative morphology of the stomach of some laboratory mammals. *Laboratory Animals*. 23: 21-29.

**Gladwin N.E., Penninck D.G., Webster C.R. (2014).** Ultrasonographic evaluation of the thickness of the wall layers in the intestinal tract of dogs. *American Journal of Veterinary Research*, 75: 349-353.

**Grant T.D. e Specian R.D. (2001).** Epithelial Cell Dynamics in Rabbit Cecum and Proximal Colon P1. *The Anatomical Record*, 264: 427-437.

**Harcourt-Brown F. (2002).** Biological characteristic of the domestic rabbit (*Oryctolagus cuniculi*). In: Textbook of rabbit medicine. Butterworth-Heinemann, Oxford (UK), pp. 18-35.

**Harcourt-Brown F. e Chitty J. (2013).** Techniques: Ultrasound examination of the abdomen, Gastric dilation and intestinal obstruction. In: Harcourt-Brown F., Chitty J. *BSAVA Manual of rabbit surgery, dentistry and imaging*. Ed. BSAVA (British Small Animal Veterinary Association), Gloucester (UK), pp. 104-106, 172-173.

**Hristov H., Kostov D., Vladova D. (2006).** Topographical anatomy of some abdominal organs in rabbits. *Trakia Journal of Sciences*, 4: 7-10.

**Huffman K.W. (1958).** Gross and histology studies of the digestive tract of the rabbit. Master's thesis, Kansas State University.

**International Committee on Veterinary Gross Anatomical Nomenclature (2017).** *Nomina Anatomica Veterinaria*. Sesta edizione. Editorial Committee Hannover, Columbia, Gent, Sapporo.

**Johnson-Delaney C. (2006).** Anatomy and Physiology of the Rabbit and Rodent Gastrointestinal System. Session 110, *Proceeding Association of Avian Veterinarians*, pp. 9-17.

**Jordan E.L e Verma P.S. (1983).** Chordate Zoology and Animal Physiology. 5<sup>o</sup> ed., S. Chand and Company Ltd., Delhi (India), pp. 580-583.

**Kararli T.T. (1994).** Comparison of the gastrointestinal anatomy, physiology, and biochemistry of humans and commonly used laboratory animals. *Biopharmaceutics & Drug disposition*, 16: 351-380.

**Keren D.F., Holt P.S., Collins H.H., Gemski P., Formal S.B. (1978).** The role of Peyer's patches in the local immune response of rabbit ileum to live bacteria. *The Journal of Immunology*, 120: 1892-1896.

**Khalel E.M. e Ghafi H.D. (2012).** Anatomical and histological study of stomach in adult local rabbits (*Oryctolagus cuniculus*). *Al- Mustansiriyah Journal of Science*, 23: 1-21.

**KimmeY M.B., Martin R.W., Haggill R.C., Wang K.Y., Franklin D.W., Silverstein F.E. (1989).** Histologic correlates of gastrointestinal ultrasound images. *Gastroenterology*, 96: 433-441.

**Krause W.J. (2000).** Brunner's glands; A structural, histochemical and pathological profile. *Progress in Histochemistry and Cytochemistry*, 35: 255-367.

**Krautwald-Junghanns M.E., Pees M., Reese S., Tully T. (2011).** Diagnostic Imaging of Exotic Pets. Schlutersche Verlagsgesellschaft mbH & Co., Hannover (Germania).

**Le Roux A.B., Granger L.A., Wakamatsu N., Kearney M.T., Gaschen L. (2016).** Ex vivo correlation of ultrasonographic small intestinal wall layering with histology in dogs. *Veterinary Radiology & Ultrasound*, 57: 534-545.

**Lebas F., Coudert P., Rochambeau H., Thebault R.G. (1997).** The rabbit husbandry, health and production. *FAO, Animal Production and Health Series*. No. 21. Roma.

**Liebich H.G. (2012).** Istologia e anatomia microscopica dei mammiferi domestici e degli uccelli. Piccin ed., Padova, pp. 209-230.

**Logias F., Manca E.M., Carta P., Granata A., Barracca A., Manca O. (2005).** Twinkling artifact in kidney stone disease. *Giornale Italiano Di Nefrologia. Organo Ufficiale Della Societa Italiana Di Nefrologia*, 22: 503-507.

**Mahdi A.L. e Mahmodi A.M. (2014).** Histomorphological investigations of the stomach of wild adult male Rabbits (*Oryctolagus cuniculus* f. domestica) in AL-Najaf province. *AL-Qadisiyah Journal of Veterinary Medicine Sciences*, 13: 81-88.

**Mannion P. (2006).** Principles of diagnostic ultrasound. *In: Mannion P. Diagnostic Ultrasound in Small Animal Practice*. Ed. Blackwell Science Ltd, Oxford (UK), pp. 1-19.

**Mazzi V. (1977).** Manuale di tecniche istologiche e istochimiche. Piccin ed., Padova.

**Meuwissen H.J., Kaplan G.T., Perey D.Y., Good R.A. (1969).** Role of rabbit Gut-Associated Lymphoid Tissue in cell replication. "The follicular cortex as primary germinative site". *Experimental Biology and Medicine*, 130: 300-305.

**Muller Botha G.S. (1958).** Histological observations on the gastro-oesophageal junction in the rabbit. *Journal of Anatomy*, 2: 441-446.

**Nath S.K., Das S., Kar J., Afrin K., Dash A.K., Akter S. (2016).** Topographical and biometrical anatomy of the digestive tract of White New Zealand Rabbit (*Oryctolagus cuniculus*). *Journal of Advanced Veterinary and Animal Research*, 3: 145-151.

**O'Malley B. (2008).** Klinische Anatomie und Physiologie bei klein en Heimtieren, Vögeln, Reptilien und Amphibien. Elsevier ed., Monaco (Germania).

**Okerman L. (1987).** Disease of domestic rabbit. 2<sup>o</sup> ed, Blackwell Scientific Publications, Oxford (UK), pp. 10.

**Ozgel O., Karakurum E., Demiraslan E., Aykut M. (2017).** The effect of stomach's different fullness levels on the topography of intestines in New Zealand rabbit (*Oryctolagus cuniculus* L.). *Eurasian Journal of Veterinary Sciences*, 33: 8-15.

**Pabst R. (1987).** The anatomical basis for the immune function of the gut. *Anatomy and embryology*, 176: 135-144.

**Parker T.J. e Haswell W.A. (1962).** A text book of zoology. 7<sup>o</sup> ed., McMillan Co. Ltd., New York (USA), pp. 668-669.

**Penninck D. (2002).** Artifacts. In: Nyland T., Mattoon J. *Small animal diagnostic ultrasound*, 2<sup>o</sup> ed., Philadelphia (USA), Saunders Ltd, London (UK), pp. 19-29.

**Perez W., Moller R., Martin E. (2007).** Suggested nomenclature for the cecum and descending colon of the Rabbit. *Anatomia Histologia Embryologia*, 34: 167-170.

**Phillis J.W. (1976).** Veterinary physiology. 1<sup>o</sup> ed., Wright Sciencetechnica, Bristol (UK), pp. 426-444.

**Popesco P. (1980).** Atlas of topographical anatomy of farm animals. Wolfe Publishing Ltd., Bratislava (Slovakia), pp. 190-194.

**Pospisil R. e Mage R.G. (1998).** Rabbit appendix: a site of development and selection of the B cell repertoire. *Current Topics in Microbiology and Immunology*, 229: 59-70.

**Prasad S. N. (1971).** A Textbook of Vertebrate Zoology. 10<sup>o</sup> ed., Kitab Mahal, Allahabad (India), pp. 781-783.

**Ranjan R. (2014).** Anatomical exploration of gastro-intestinal tract and expression pattern of calcium channels (transcellular channels/ TRPV6) in rabbit gut epithelium. *Thesis of doctorate* in veterinary anatomy and histology. Faculty of West Bengal, India.

**Ranjan R. e Das P. (2018).** Gross anatomy and histo-architecture of rabbit stomach. *International Journal of Advanced Research*, 6: 647-653.

**Ranjan R., Das P., Minj A.P. (2016).** Histomorphological Studies on the Gut-associated Lymphatic Tissues (GALT) in Rabbit. *Indian Journal of Veterinary Anatomy*, 28: 51-53.

**Redrobe S. (2013).** Ultrasonography. In: Harcourt-Brown F., Chitty J. *BSAVA Manual of rabbit surgery, dentistry and imaging*. Ed. BSAVA

(British Small Animal Veterinary Association), Gloucester (UK), pp. 94-106.

**Rees Davies R. e Rees Davies J.A.E. (2003).** Rabbit gastrointestinal physiology. *The Veterinary Clinics Exotic Animal Practice*, 6: 139-153.

**Reynolds J.D. e Moris B. (1983).** The evolution and Involution of Payer patches in Fetal and postnatal Sheep. *European Journal of Immunology*, 13: 627-635.

**Ross J.A., Scott A., Gardner I.C. (1989).** Ultrastructural observations on the caecum of the rabbit. *Journal of Anatomy*, 164: 165-173.

**Ruckebush Y. e Fioramonti J. (1976).** The fusus coli of the Rabbit as a Pacemaker Area. *Experientia*, 32: 1023-1024.

**Saleh A.M. (2012).** Morphological Studies on the Postnatal Development of the Gut-associated Lymphoid Tissues of the Rabbit Cecum. *Journal of Advanced Veterinary Research*, 2: 284-291.

**Smith H.F., Fischer R.E., Everett M.L., Thomas A.D., Randal Bollingers R., Parker W. (2009).** Comparative anatomy and philogenetic distribution of the mammalian cecal appendix. *Journal of Evolutionary Biology*, 22: 1984-1999.

**Snipes R.L. (1978).** Anatomy of the rabbit caecum. *Anatomia Histologia Embryologia*, 155: 57-80.

**Snipes R.L., Clauss W., Weber A., Hornicke H. (1982).** Structural and functional differences in various disions of the rabbit colon. *Cell and Tissue Research*, 225: 331-346.

**Specian R.D e Oliver M.G. (1991).** Functional biology of intestinal goblet cells. *American Journal of Physiology*, 260: C183-C193.

**Stamatova-Yocheva K., Dimitrov R., Russenov A. (2012).** Some imaging anatomical ultrasonographic features of the liver in domestic rabbit. *Bulgarian Journal of Agricultural Science*, 18: 144-146.

**Stan F., Damian A., Gudea A., Dezdrobotu C., Bob D., Matonos C., Bochis I., Pogana B. (2014).** Comparative Anatomical Study of the large Intestine in Rabbit and Chinchilla. *Bulletin UASVM Veterinary Medicine*, 71: 208-212.

**Vidhyarthi R.D. (1968).** A Textbook of Zoology. 11<sup>o</sup> ed., Agrasia Publishers, Agra (India), pp. 500-502.

**Ward M.L. (2006).** Physical examination and clinical techniques. *In:* Meredith A., Flecknell P. *Manual of Rabbit Medicine and Surgery*. Ed. BSAVA (British Small Animal Veterinary Association), Gloucester (UK), pp. 18–36.

**Wiersema M.J. e Wiersema L.M. (1993).** High-resolution 25-megahertz ultrasonography of the gastrointestinal wall: histologic correlates. *Gastrointestinal Endoscopy*, 39: 499-504.

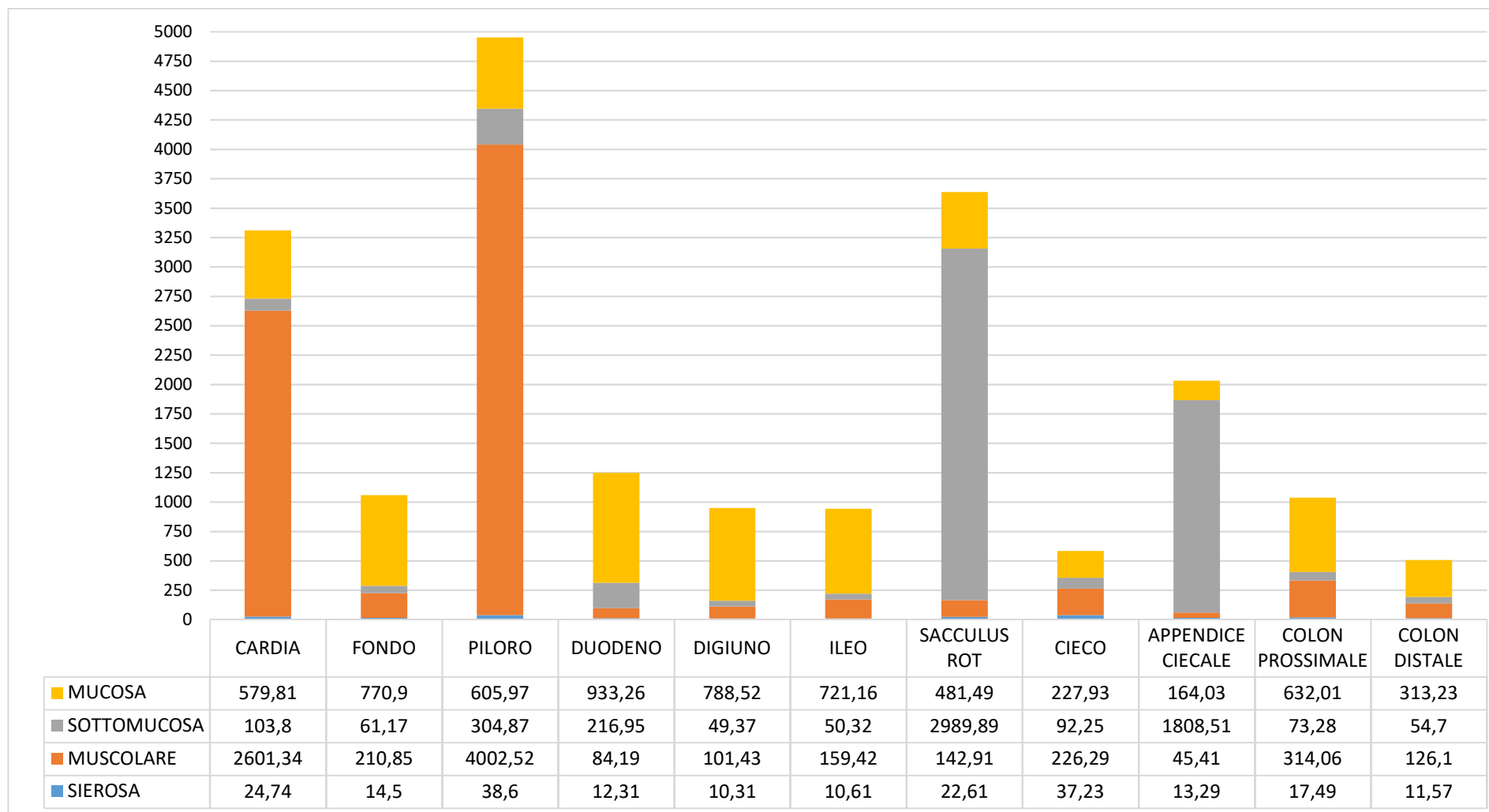
**Wu S. e Chen N.(2007).** Characteristics of histological location of bursin in sacculus rotundus and gut-associated lymphoid tissues of rabbits. *Journal of Shanghai University (English Edition)*, 11: 189–192.

**Yapp W.B. (1958).** Borradale's Manual of Elementary Zoology. 13<sup>o</sup> ed., Univesity Press, New York (USA), pp. 440-441.

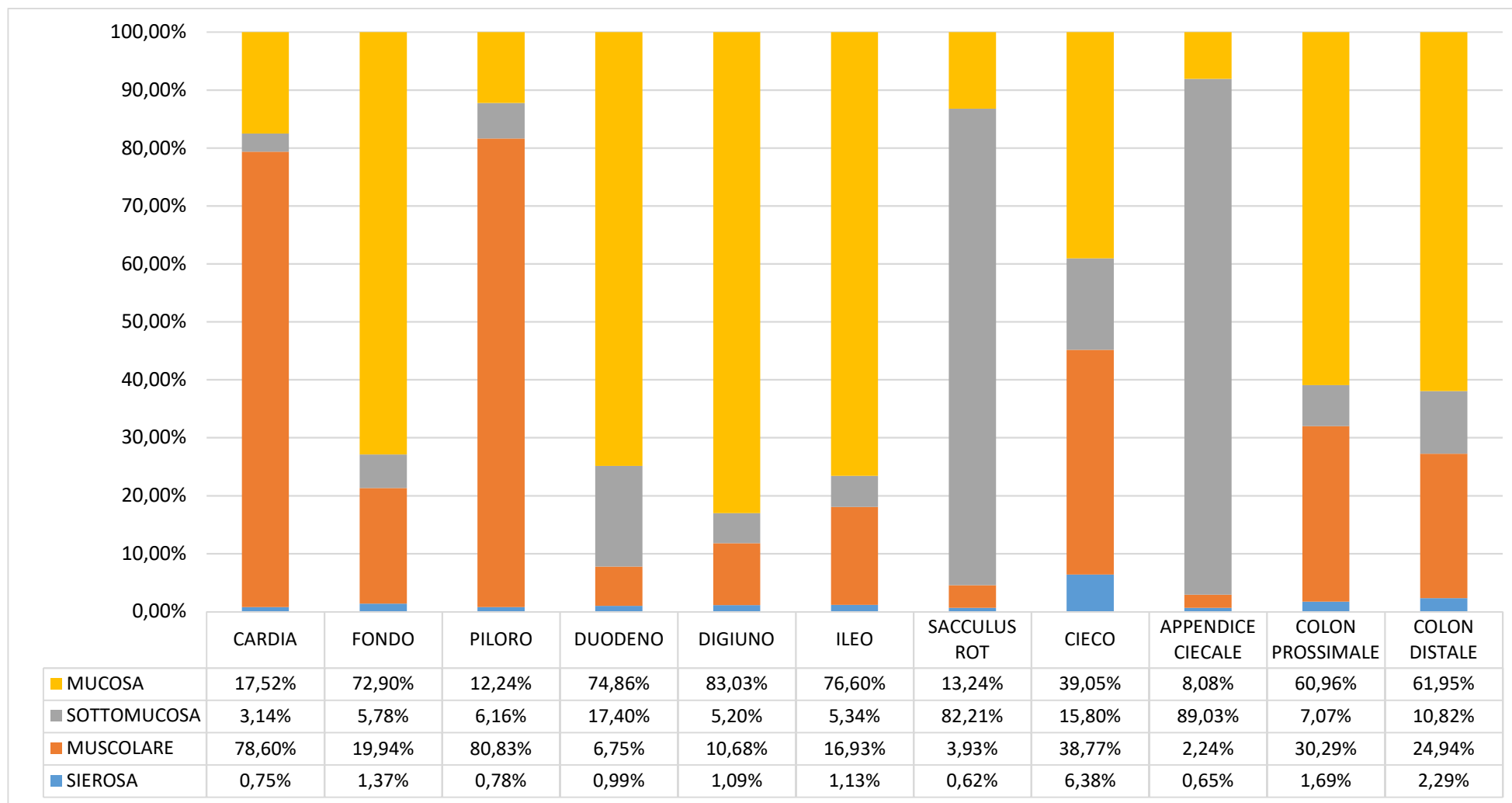


**Zotti A., Banzato T., Cozzi B. (2009).** Cross-sectional anatomy of the rabbit neck and trunk: comparison of computed tomography and cadaver anatomy. *Research in Veterinary Science*, 87: 171-176.

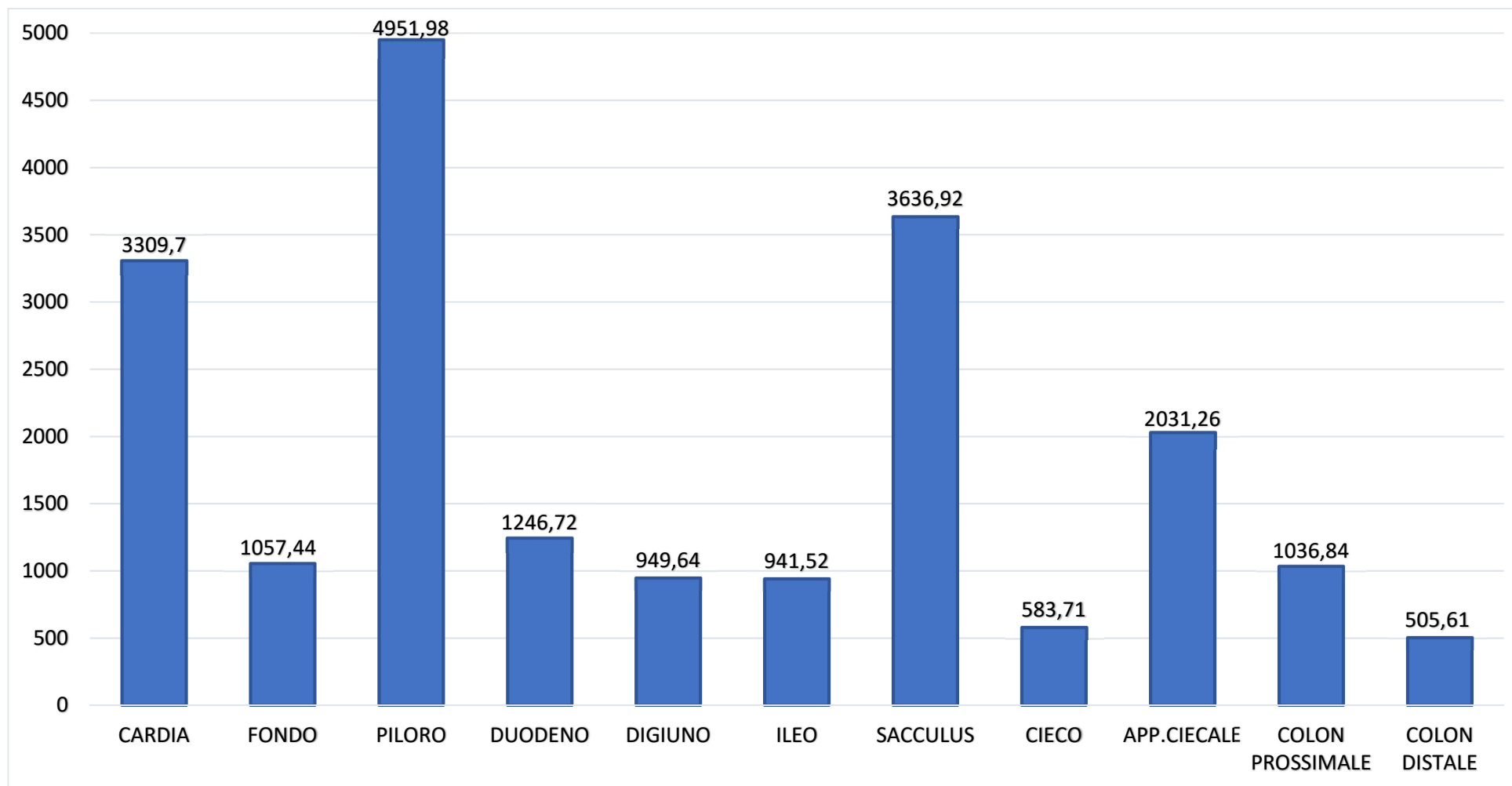
# **Tabelle**



**Tabella 1** - Spessori medi ( $\mu\text{m}$ ) stratigrafici delle quattro tonache per ciascun tratto gastroenterico esaminato tramite esame anatomico microscopico. Sacculus rot.: sacculus rotundus.



**Tabella 2** - Spessori medi percentuali stratigrafici delle quattro tonache per ciascun tratto gastroenterico esaminato tramite esame anatomico microscopico. Sacculus rot.: sacculus rotundus.



**Tabella 3** - Spessore totale medio ( $\mu\text{m}$ ) della parete di ciascun tratto gastroenterico ottenuto tramite esame anatomico microscopico.

App. ciecale: Appendice ciecale; Sacculus rot.: sacculus rotundus.

	<i>Mucosa</i>	<i>Sottomucosa</i>	<i>Muscolare</i>	<i>Sierosa</i>	<i>Spessore Totale</i>
<b>ICC</b>	0,305	0,662	0,576	0,283	0,723
<b>P-value</b>	0,195	0,06	0,022	0,216	0,000

**Tabella 4** - Valori del coefficiente di correlazione intraclassa (ICC) ottenuti dal confronto tra l'esame ecografico "in-vivo" e l'esame anatomico microscopico.

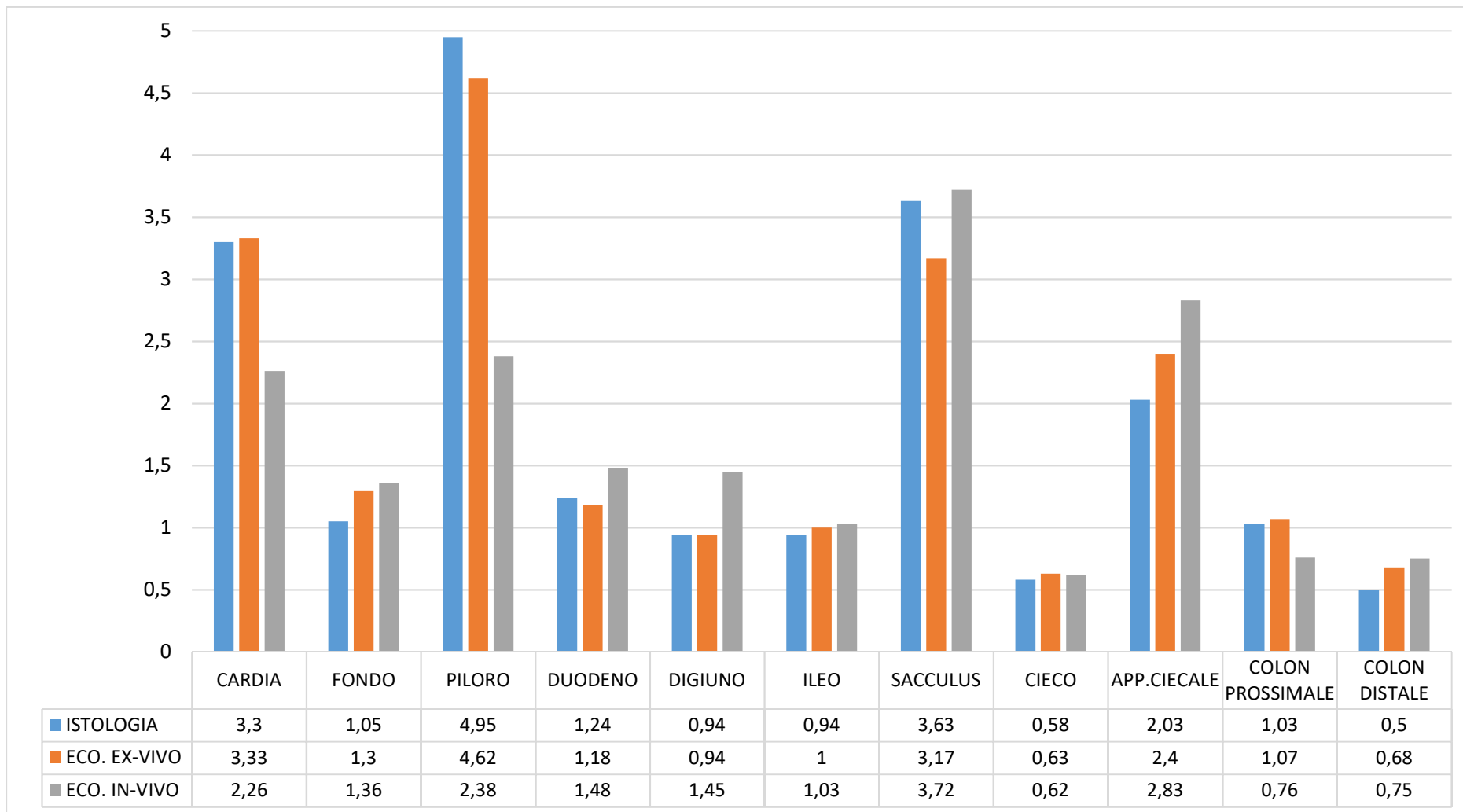
	<i>Mucosa</i>	<i>Sottomucosa</i>	<i>Muscolare</i>	<i>Sierosa</i>	<i>Spessore Totale</i>
<b>ICC</b>	0,330	0,679	0,636	0,006	0,912
<b>P-value</b>	0,131	0,001	0,003	0,496	0,000

**Tabella 5** - Valori del coefficiente di correlazione intraclassa (ICC) ottenuti dal confronto tra l'esame ecografico "ex-vivo" e l'esame anatomico microscopico.

	MUCOSA			SOTTOMUCOSA			MUSCOLARE			SIEROSA			SPESSORE TOTALE		
	IN-VIVO	EX-VIVO	ANATOMIA	IN-VIVO	EX-VIVO	ANATOMIA	IN-VIVO	EX-VIVO	ANATOMIA	IN-VIVO	EX-VIVO	ANATOMIA	IN-VIVO	EX-VIVO	ANATOMIA
CARDIA	1,33± 0,15	/	0,57± 0,17	0,43± 0,05	1,45± 0,58*	1,03± 0,05	0,26± 0,05	1,68± 0,06	2,60± 0,77	0,26± 0,05	0,22± 0,06	0,02± 0,007	2,40± 0,05	3,32± 0,46	3,30± 0,75
FONDO	0,78± 0,24	0,66± 0,28	0,77± 0,21	0,17± 0,07	0,24± 0,07	0,61± 0,03	0,12± 0,04	0,16± 0,07	0,21± 0,08	0,19± 0,03	0,20± 0,05	0,01± 0,003	1,36± 0,28	1,30± 0,24	1,05± 0,25
PILORO	0,28± 0,07	/	0,60± 0,13	0,37± 0,20	1,67± 0,68*	0,30± 0,12	1,46± 0,26	3,08± 0,82	4,00± 0,91	0,22± 0,04	0,20± 0,05	0,03± 0,001	2,42± 0,43	4,62± 1,15	4,95± 1,09
DUODENO	0,73± 0,25	0,76± 0,33	0,93± 0,15	0,22± 0,08	0,16± 0,06	0,21± 0,05	0,13± 0,04	0,10± 0,02	0,08± 0,03	0,20± 0,07	0,15± 0,05	0,01± 0,004	1,48± 0,26	1,18± 0,26	1,24± 0,20
DIGIUNO	0,82± 0,22	0,73± 0,18	0,78± 0,17	0,27± 0,07	0,19± 0,02	0,04± 0,01	0,20± 0,18	0,10± 0,00	0,10± 0,04	0,21± 0,06	0,15± 0,05	0,01± 0,002	1,46± 0,34	0,94± 0,19	0,94± 0,21
ILEO	0,50± 0,36	0,57± 0,15	0,72± 0,15	0,22± 0,04	0,19± 0,06	0,05± 0,01	0,16± 0,06	0,13± 0,05	0,15± 0,06	0,18± 0,08	0,16± 0,04	0,01± 0,002	1,03± 0,30	1,00± 0,21	0,94± 0,18
SACculus R.	1,02± 0,56	1,00± 0,36	0,48± 0,15	3,04± 0,51	1,93± 0,55	2,98± 0,52	0,19± 0,11	0,11± 0,04	0,14± 0,06	0,19± 0,11	0,15± 0,05	0,02± 0,006	3,90± 0,97	3,18± 0,38	3,63± 0,57
CIECO	/	/	0,22± 0,07	/	/	0,09± 0,05	/	/	0,22± 0,11	/	/	0,03± 0,001	0,60± 0,11	0,60± 0,08	0,58± 0,19
A. CIECALE	0,50± 0,31	0,88± 0,43	0,16± 0,04	1,96± 0,42	1,45± 0,57	1,80± 0,44	0,13± 0,04	0,10± 0,00	0,04± 0,01	0,17± 0,06	0,16± 0,06	0,01± 0,003	2,85± 0,86	2,40± 0,54	2,03± 0,47
COLON P.	0,21± 0,15	0,49± 0,13	0,63± 0,17	0,19± 0,05	0,24± 0,09	0,07± 0,02	0,19± 0,07	0,15± 0,05	0,31± 0,11	0,18± 0,04	0,18± 0,04	0,01± 0,006	0,77± 0,10	0,93± 0,26	1,03± 0,27
COLON D.	0,34± 0,16	0,58± 0,07	0,31± 0,08	0,16± 0,05	0,18± 0,04	0,05± 0,04	0,11± 0,03	0,183± 0,04	0,12± 0,08	0,13± 0,05	0,18± 0,04	0,01± 0,004	0,75± 0,19	0,68± 0,17	0,50± 0,19

**Tabella 6** - Valori medi ± deviazione standard (mm) dello spessore di ciascuna tonaca e dello spessore totale della parete per ciascun tratto gastroenterico esaminato nelle tre tecniche.

\*: Somma di mucosa e sottomucosa; Sacculus R.: *Sacculus rotundus*; A. ciecale: Appendice ciecale; Colon P.: Colon prossimale; Colon D.: Colon distale.



**Tabella 7** - Spessori medi della parete (mm) per ciascun tratto gastroenterico esaminato nelle diverse tecniche utilizzate.  
Eco.: Ecografia; App. ciecale: Appendice ciecale.