

Alma Mater Studiorum – Università di Bologna

**DOTTORATO DI RICERCA IN SCIENZE VETERINARIE**

Ciclo XXVII

**Settore Concorsuale di afferenza:** 07/H3

**Settore Scientifico disciplinare:** VET/06 – Parassitologia e malattie parassitarie degli animali

**RICERCHE SUL RUOLO PATOGENO E SUI POTENZIALI  
RISVOLTI IN SANITÀ PUBBLICA DI PROTOZOI E MICROSPORIDI  
PARASSITI DI SPECIE ITTICHE MARINE E STUDI SULLE  
MICOBATTERIOSI ITTICHE**

**Presentata da:** Dr.ssa Katia Varello

**Coordinatore Dottorato**

**Prof. Carlo Tamanini**

**Relatore**

**Prof.ssa Marialetizia Fioravanti**

**Correlatori**

**Dr.ssa Elena Bozzetta**

**Dr. Marino Prearo**

**Esame finale anno 2016**

## INDICE

|  |         |
|--|---------|
| <b>Introduzione</b>  | pag. 6  |
| <b>Scopo della tesi</b>  | pag. 8  |
| <b>Parte 1 - RICERCHE SU PROTOZOI E MICROSPORIDI PARASSITI ENTERICI DI SPECIE ITTICHE MARINE</b> | pag. 9  |
| <b>Capitolo 1 - PROTOZOI APICOMPLEXA E MICROSPORIDI</b>  | pag. 10 |
| 1.1 PROTOZOI APICOMPLEXA   | pag. 10 |
| 1.1.1 Coccidi  | pag. 12 |
| Tassonomia   | pag. 12 |
| Struttura  | pag. 12 |
| 1.1.1.1 Coccidi Eimeriidae nei pesci   | pag. 13 |
| Ciclo vitale   | pag. 14 |
| Patogenicità   | pag. 16 |
| Coccidi del genere <i>Eimeria</i>  | pag. 17 |
| 1.1.2 Criptosporidi  | pag. 19 |
| Struttura  | pag. 20 |
| Tassonomia   | pag. 20 |
| Ciclo biologico  | pag. 21 |
| 1.1.2.1 Criptosporidi ittici   | pag. 22 |
| <i>Cryptosporidium molnari</i>   | pag. 22 |
| <i>Cryptosporidium scophthalmi</i>   | pag. 25 |
| 1.2 MICROSPORIDI   | pag. 28 |
| 1.2.1 I microsporidi nei pesci   | pag. 28 |
| 1.2.2 Struttura  | pag. 29 |
| 1.2.3 Ciclo vitale   | pag. 31 |
| 1.2.4 Specificità d'ospite e localizzazione nei tessuti  | pag. 32 |
| 1.2.5 <i>Enterospora nucleophila</i>   | pag. 35 |
| 1.2.6 Diagnosi   | pag. 36 |
| <b>PARTE SPERIMENTALE</b>  |         |
| 1.3 MATERIALI E METODI   | pag. 37 |
| 1.3.1 Raccolta campioni  | pag. 37 |
| 1.3.2 Esame parassitologico  | pag. 38 |

|   |         |
|---|---------|
| 1.3.3 Analisi molecolare per l'identificazione di <i>Cryptosporidium</i><br>sp. e microsporidi                            | pag. 39 |
| 1.3.4 Esame istopatologico  | pag. 42 |
| 1.3.5 Colorazioni istochimiche  | pag. 43 |
| 1.3.6 Colorazione immunoistochimica   | pag. 43 |
| 1.4 RISULTATI   | pag. 45 |
| 1.4.1 A. Larve, post-larve e avannotti di spigole e<br>di orate da avannotteria industriale sita in<br>Italia meridionale | pag. 45 |
| 1.4.1.1 Aspetti istopatologici  | pag. 45 |
| 1.4.2 B. Spigole e orate adulte da un allevamento<br>intensivo in gabbia sito nel Mar Ligure orientale                    | pag. 46 |
| 1.4.2.1 Esame parassitologico   | pag. 46 |
| 1.4.2.2 Aspetti istopatologici  | pag. 46 |
| 1.4.3 C. Rombi provenienti da allevamento intensivo<br>in gabbia sito nel Mar Adriatico orientale                         | pag. 47 |
| 1.4.3.1 Esame parassitologico e analisi<br>molecolare   | pag. 47 |
| 1.4.3.2 Aspetti istopatologici  | pag. 47 |
| 1.4.4 D. Orate da allevamento in gabbia del Mar<br>Tirreno centrale   | pag. 51 |
| 1.4.4.1 Aspetti anatomopatologici   | pag. 51 |
| 1.4.4.2 Esame parassitologico e analisi<br>molecolare   | pag. 53 |
| 1.4.4.3 Aspetti istopatologici e<br>immunoistochimici   | pag. 53 |
| 1.4.5 E. Mugilidi ( <i>Liza aurata</i> e <i>L. ramada</i> ) provenienti<br>da sistemi lagunari della Sardegna             | pag. 58 |
| 1.4.5.1 Aspetti istopatologici  | pag. 58 |
| 1.4.6 F. Campioni d'archivio di spigole e orate<br>con coccidiosi e microsporidiosi                                       | pag. 59 |
| 1.4.6.1 Aspetti istopatologici  | pag. 59 |
| 1.4.6.2 Colorazioni istochimiche  | pag. 59 |
| 1.4.6.3 IIC <i>Encephalitozoon cuniculi</i>   | pag. 63 |

|   |         |
|---|---------|
| 1.5 DISCUSSIONE E CONCLUSIONI   | pag. 64 |
| <b>Parte 2 - STUDI SULLE MICOBATTERIOSI ITTICHE</b>   | pag. 70 |
| <b>Capitolo 2 – MICOBATTERIOSI ITTICHE</b>  | pag. 71 |
| 2.1 Generalità sui micobatteri  | pag. 71 |
| 2.2 Tassonomia dei micobatteri  | pag. 72 |
| 2.3 Specie di Micobatteri di interesse in Ittiopatologia  | pag. 74 |
| 2.4 Patogenesi  | pag. 75 |
| 2.5 Trasmissione  | pag. 76 |
| 2.6 Diagnosi  | pag. 76 |
| 2.6.1 Aspetti clinici   | pag. 76 |
| 2.6.2 Aspetti anatomo-istopatologici  | pag. 77 |
| 2.6.3 Aspetti anatomo-istopatologici di diagnosi<br>differenziale: <i>Photobacterium damsela</i>      | pag. 81 |
| 2.6.4 Esame colturale   | pag. 82 |
| 2.7 Implicazioni zoonotiche delle micobatteriosi ittiche  | pag. 83 |
| <b>PARTE SPERIMENTALE</b>   |         |
| 2.8 MATERIALI E METODI  | pag. 86 |
| 2.8.1 Campionamento ed esame necroscopico   | pag. 86 |
| 2.8.1.1 Mugilidi  | pag. 86 |
| 2.8.1.2 Spigole   | pag. 86 |
| 2.8.2 Esame istopatologico  | pag. 86 |
| 2.8.3 Esame microbiologico  | pag. 87 |
| 2.8.4 Esame colturale   | pag. 88 |
| 2.8.5 Multiplex PCR per l'identificazione di<br><i>Photobacterium damsela</i> subsp. <i>piscicida</i> | pag. 89 |
| 2.8.6 IIC per <i>Photobacterium damsela</i> subsp.<br><i>piscicida</i>                                | pag. 90 |
| 2.9 RISULTATI   | pag. 92 |
| 2.9.1 Mugilidi  | pag. 92 |
| 2.9.1.1 IIC per <i>Photobacterium damsela</i><br>subsp. <i>piscicida</i>                              | pag. 92 |
| 2.9.2 Spigole   | pag. 93 |
| 2.9.2.1 Esame anatomo-patologico  | pag. 93 |
| 2.9.2.2 Esame istopatologico  | pag. 95 |

|                                |    |          |
|--------------------------------|----|----------|
| 2.9.2.3 Esame microbiologico   |    | pag. 99  |
| 2.9.2.4 Esame colturale        |    | pag. 99  |
| 2.10 DISCUSSIONE E CONCLUSIONI |    | pag. 100 |
| <b>Considerazioni finali</b>   |    | pag. 104 |
| <b>Ringraziamenti</b>          | .. | pag. 108 |
| <b>Bibliografia</b>            |    | pag. 109 |
| <b>Allegato 1</b>              |    | pag. 123 |

## INTRODUZIONE

In questo secolo la domanda di prodotti ittici continuerà a crescere a seguito del progressivo incremento demografico che nel 2050 porterà la popolazione mondiale ad attestarsi intorno a 9,6 miliardi di persone (FAO, 2014) ed il ruolo dell'acquacoltura nel rispondere a questa domanda, offrendo prodotti diversificati e di alta qualità, sarà un elemento socio-economico importante a livello globale. Questa tendenza verso l'espansione, l'intensificazione e la diversificazione porta però invariabilmente all'emergenza e/o alla ricorrenza di malattie che rappresentano un elemento critico per lo sviluppo delle attività di acquacoltura.

Oltre a quelle notificabili riportate nella Direttiva EU 2006/88 e nella lista OIE, molte altre malattie d'interesse regionale o nazionale possono avere un significativo impatto sulle produzioni ittiche e rappresentare problematiche rilevanti per lo sviluppo dell'acquacoltura, non solo per gli effetti negativi sul benessere, sulla salute e sulla produttività dell'ospite, ma anche in taluni casi per gli eventuali risvolti in Sanità Pubblica.

Tra le malattie che possono avere un notevole impatto sulla produttività delle specie ittiche d'allevamento vanno annoverate senz'altro le malattie parassitarie, che negli ultimi anni si sono dimostrate vere e proprie minacce per la salute e per le performance zootecniche dei pesci allevati. In particolare le infezioni enteriche sostenute da protozoi del genere *Eimeria* e *Cryptosporidium* e da microsporidi possono interferire in modo rilevante con la funzionalità dell'apparato digerente e causare perdite economiche di tipo diretto ed indiretto in acquacoltura.

Peraltro, sebbene per i coccidi Eimeriidae dei pesci non sia mai stato evidenziato alcun risvolto in Sanità Pubblica, per i protozoi del genere *Cryptosporidium* e per alcune specie di microsporidi ittici si è a lungo discusso

riguardo ad un loro potenziale zoonosico, amplificandone l'importanza quali agenti di malattia e richiedendo continui approfondimenti di carattere diagnostico volti ad identificare a livello di specie gli agenti eziologici coinvolti.

Fra le malattie trasmissibili dei pesci che, oltre ad un indubbio impatto sulla salute e sulla produttività dell'ospite ittico presentano anche comprovati risvolti zoonosici, un ruolo importante è rivestito dalle micobatteriosi ittiche. Si tratta di un complesso di patologie sistemiche ad andamento cronico sostenute da micobatteri atipici che sono anche riconosciuti come potenziale causa di patologia di variabile gravità nell'uomo, nel quale, oltre alle caratteristiche forme localizzate e per lo più legate a condizioni di immunodepressione dei pazienti, stanno aumentando le segnalazioni di manifestazioni di maggiore gravità anche in soggetti immunocompetenti.

Inoltre, l'associazione eziologica delle micobatteriosi ittiche a specie di micobatteri diversi da quelli comunemente riportati anche in relazione ad episodi zoonotici, rende sempre più necessaria una valutazione approfondita di queste patologie, soprattutto nei pesci selvatici ed allevati a scopo alimentare sui quali esistono meno informazioni ma che potrebbero rappresentare un'importante fonte di contagio per l'uomo ed una potenziale zoonosi professionale per gli operatori del settore ittico.

Le attività di ricerca condotte nell'ambito di questa tesi di dottorato hanno avuto quale obiettivo generale quello di approfondire le conoscenze sulle infezioni enteriche sostenute da protozoi e microsporidi e sulle micobatteriosi in specie ittiche marine d'allevamento e selvatiche al fine di studiarne gli effetti patogeni sull'ospite e valutarne i potenziali risvolti in Sanità Pubblica.

## SCOPO DELLA TESI

Scopo primario delle attività di ricerca condotte nell'ambito di questo dottorato è stato quello di studiare le infezioni da protozoi e microsporidi enterici in specie ittiche d'allevamento e le micobatteriosi ittiche in ambienti d'allevamento e selvatici.

Le ricerche sono state quindi sviluppate seguendo due filoni principali:

- 1) valutare la presenza, la diffusione e gli effetti patogeni di parassiti protozoi Apicomplexa del genere *Eimeria* e *Cryptosporidium* e di Microsporidi enterici in specie ittiche marine d'allevamento applicando metodiche istologiche, istochimiche ed immunoistochimiche volte ad ampliare le conoscenze sull'eziopatogenesi delle infezioni sostenute da questi agenti parassitari e a definire il corretto approccio diagnostico da applicare;
- 2) approfondire le conoscenze sulle micobatteriosi ittiche in pesci marini allevati e selvatici con particolare attenzione allo studio dell'eziopatogenesi e dei quadri istopatologici associati alla progressione della malattia in diversi ospiti ittici ed in relazione a diverse specie di micobatteri, anche al fine di valutare il ruolo di specie ittiche selvatiche nella trasmissione dell'infezione ad ambienti d'acquacoltura.



## **Parte 1**

# **RICERCHE SU PROTOZOI E MICROSPORIDI PARASSITI ENTERICI DI SPECIE ITTICHE MARINE**

# Capitolo 1 - PROTOZOI APICOMPLEXA E MICROSPORIDI

## 1.1 PROTOZOI APICOMPLEXA

I protozoi sono organismi unicellulari eucarioti classificati da Cavalier-Smith (1993; 2004) nel regno Protozoa (dominio Eukaryota). In base a recenti studi filogenetici (Adl *et al.*, 2005; 2007; 2012) i protozoi rappresenterebbero però un gruppo polifiletico e quindi privo di valore tassonomico, richiedendo una classificazione basata sull'analisi delle relazioni filogenetiche tra taxa di diverso livello tassonomico.

La revisione della classificazione degli organismi eucarioti presentata da Adl *et al.* (2012), che riporta i risultati del lavoro condotto dalla Committee on Systematics and Evolution of the International Society of Protistologists, ha permesso di individuare in modo robusto i super-gruppi in cui possono essere classificati gli organismi eucarioti

|                          | Super-groups   | Examples                    |               |
|--------------------------|----------------|-----------------------------|---------------|
| Eukaryota                | Amorphea       | Amoebozoa                   | Tubulinea     |
|                          |                |                             | Mycetozoa     |
|                          |                | Opisthokonta                | Fungi         |
|                          |                |                             | Choanomonada  |
|                          |                |                             | Metazoa       |
|                          |                |                             | Apusomonada   |
|                          | Excavata       |                             | Breviata      |
|                          |                |                             | Metamonada    |
|                          |                |                             | Malawimonas   |
|                          | Diaphoretickes |                             | Discoba       |
|                          |                |                             | Cryptophyceae |
|                          |                |                             | Centrohelida  |
|                          |                |                             | Telonemia     |
| Sar                      |                | Haptophyta                  |               |
|                          |                | Cercozoa                    |               |
|                          |                | Foraminifera                |               |
|                          |                | "Radiolaria"                |               |
|                          |                | Alveolata                   |               |
| Archaeplastida           |                | Stramenopiles               |               |
|                          |                | Glaucophyta                 |               |
|                          |                | Rhodophyceae                |               |
|                          | Chloroplastida |                             |               |
| Incertae sedis Eukaryota |                | Incertae sedis, and table 3 |               |

Fig. 1 La classificazione degli eucarioti a livello tassonomico più elevato (Adl *et al.*, 2012)

(Fig. 1).

In base a questa classificazione gli Apicomplexa, che erano stati precedentemente classificati a livello di phylum o subphylum, rientrano nel super-gruppo Alveolata, costituendo con Stramenopiles e Rhizaria il cosiddetto "SAR", taxon caratterizzato da rilevanti relazioni filogenetiche e filogenomiche (Adl *et al.*, 2012) (Fig. 2).

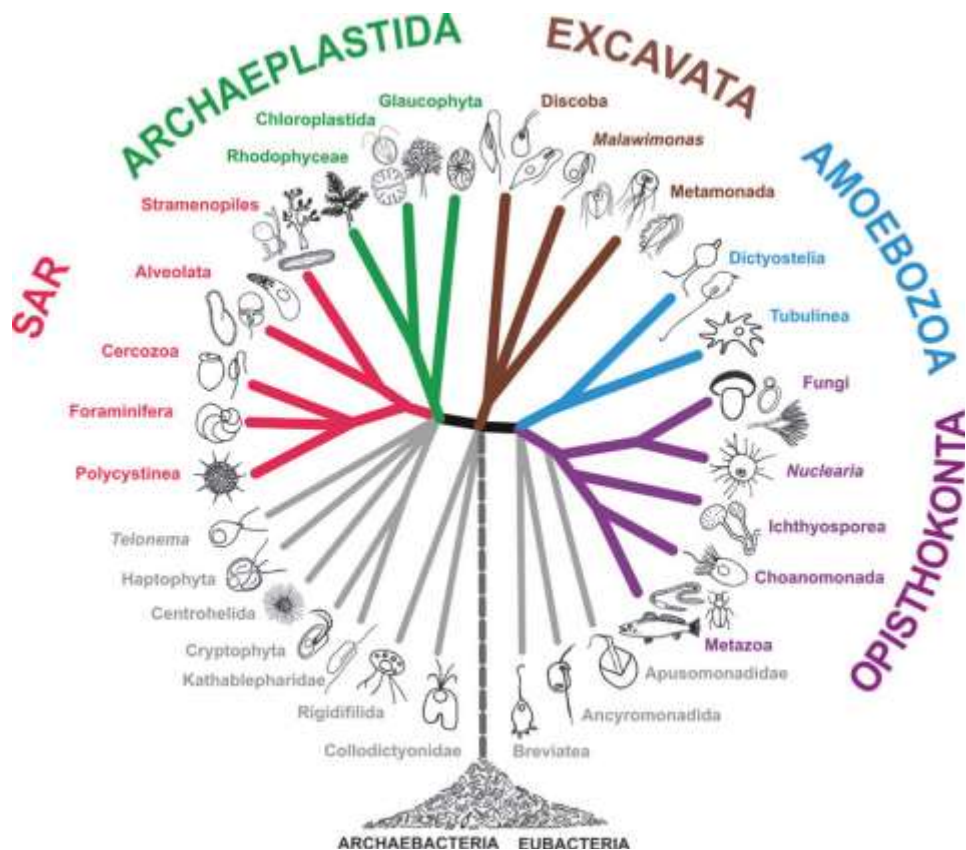


Fig. 2 Schema grafico delle relazioni filogenetiche tra eucarioti che riflette la classificazione adottata da Adl *et al.* (2012). Taxon SAR = clade formato dai gruppi Stramenopiles, Alveolata e Rhizaria

I protozoi del gruppo Apicomplexa sono parassiti endocellulari che presentano, almeno in uno stadio del loro ciclo biologico, vescicole appiattite sub-pellicolari ed un complesso apicale atto alla penetrazione nella cellula ospite e composto da uno o più anelli polari, roptrie, micronemi, conoide e microtubuli sub-pellicolari. Prevedono fasi di riproduzione sessuata (in genere per singamia con meiosi e produzione di progenie aploide) ed asessuata (per fissione binaria, endodiogenia, endopoligenia e/o schizogonia) e che possono avere, almeno in una fase di sviluppo, forme di locomozione per slittamento, flessione o tramite creste longitudinali e/o cilia.

### 1.1.1 Coccidi

#### Tassonomia

Fra i diversi sottogruppi degli Apicomplexa rientrano i Conoidasida, che comprendono quali gruppi di livello inferiore i Coccidia, con gli Eimeriorina caratterizzati dalla formazione di sporozoit sempre racchiusi in sporocisti all'interno di oocisti (es. *Eimeria*, *Toxoplasma*, ecc.) e *Cryptosporidium*, con oocisti senza sporocisti e 4 sporozoit nudi all'interno.

Al gruppo Conoidasida appartengono parassiti caratterizzati da complesso apicale completo (Fig. 3), con un conoide in tutti o nella maggior parte degli stadi mobili asessuati, e cilia, dove presenti, solo nei microgameti (gameti maschili); negli altri stadi la motilità avviene per scivolamento con possibilità di flessione del corpo e ondulazione di creste pellicolari longitudinali; possono essere eteroxeni o monoxeni.

A questo gruppo appartengono i protozoi Apicomplexa che interessano i pesci.

#### Struttura

Sono parassiti intracellulari obbligati caratterizzati da un complesso apicale che permette di penetrare nella cellula ospite. Il complesso apicale appare caratterizzato da:

- strutture microtubulari a forma di cono, il conoide;
- microtubuli sub-pellicolari che si estendono dall'anello polare alla base del conoide;
- organelli secretori, a forma di bottiglia, le roptrie, e

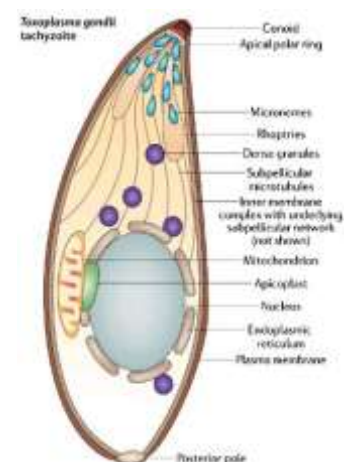


Fig. 3 Disegno schematico di tachizoite di *Toxoplasma gondii* con indicati gli organelli del complesso apicale

numerosi micronemi filiformi che sono ripieni di enzimi derivati dal sistema di Golgi (Dyková & Lom, 2007).

### 1.1.1.1 Coccidi Eimeriidae nei pesci

I coccidi dei pesci sono riconducibili al “tipo *Eimeria*”, con oocisti caratterizzate da 4 sporocisti, ognuna contenente 2 sporozoit, la cui parete presenta un ispessimento apicale denominato corpo di Stieda (Fig. 4) che si apre permettendo la fuoriuscita degli sporozoit nel lume gastroenterico (Fig. 5). Per le specie che presentano sporocisti con parete formata da due valve è stato costituito il genere *Goussia* (Lom & Dyková, 1992).

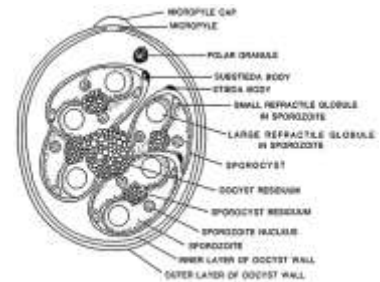


Fig. 4 Oocisti sporulata di coccidi del genere *Eimeria*

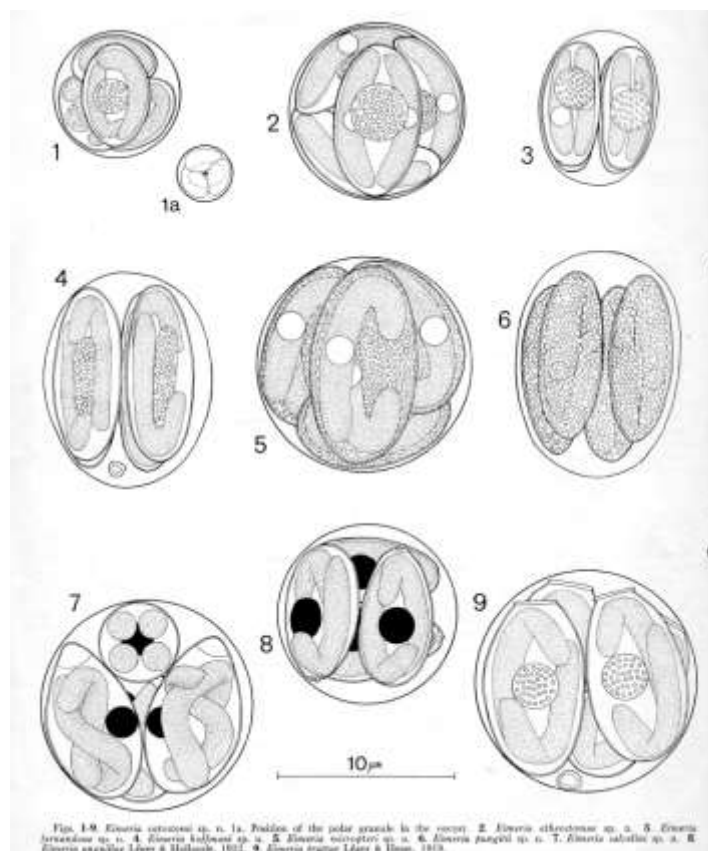


Fig. 5 Diversi morfotipi di oocisti di *Eimeria* spp. descritte da ospiti ittici (Molnár e Hanek, 1974)

## Ciclo vitale

La trasmissione nei pesci avviene prevalentemente per via diretta attraverso l'ingestione di oocisti, o attraverso un ospite intermedio rappresentato da un crostaceo (Lom & Dyková, 1992). Attualmente per i coccidi ittici vengono riconosciuti tre diversi pattern di ciclo biologico: ciclo monoxeno, ciclo eteroxeno e ciclo eteroxeno facoltativo (Steinhagen & Davies, 2008). Nella cellula ospite il coccidio si localizza in un vacuolo parassitoforo all'interno del citoplasma.

I coccidi parassiti dei pesci presentano, così come i coccidi dei vertebrati superiori, diversi stadi di sviluppo che prevedono fasi di riproduzione asessuata (merogonia) e sessuata (gametogonia), con successiva fase sporogonica che porta alla formazione della oocisti. Nella maggior parte dei coccidi dei pesci la sporogonia è completamente endogena, al contrario dei coccidi dei vertebrati terrestri che prevedono fasi sporogoniche nell'ambiente esterno.

Le oocisti vengono emesse con le feci o, in caso di localizzazione extraintestinale (es. a livello epatico), vengono disperse nell'ambiente a seguito della decomposizione della carcassa dell'ospite.

Nel caso di coccidi a ciclo diretto le oocisti sono già infettanti per altri pesci. Una volta ingerita, l'oocisti schiude e gli sporozoitii contenuti nelle sporocisti invadono le cellule in cui vanno incontro alle fasi di riproduzione merogonica e successivamente sporogonica, con formazione finale di oocisti infettanti mediante sporogonia (Fig. 6).

Nel caso invece di ciclo indiretto le oocisti diverrebbero infettanti solo dopo un periodo di sviluppo negli ospiti intermedi (crostacei acquatici) con trasmissione in seguito ad ingestione di questi da parte di pesci (Fig. 7). Per le specie che prevedono un ciclo eteroxeno facoltativo, come ad esempio *Goussia carpelli*, la trasmissione può avvenire sia per ingestione delle oocisti eliminate nell'ambiente o

per ingestione di anellidi oligocheti acquatici che albergano sporozoitii infettanti a livello degli enterociti (Steinhagen & Davies, 2008) (Fig. 8).

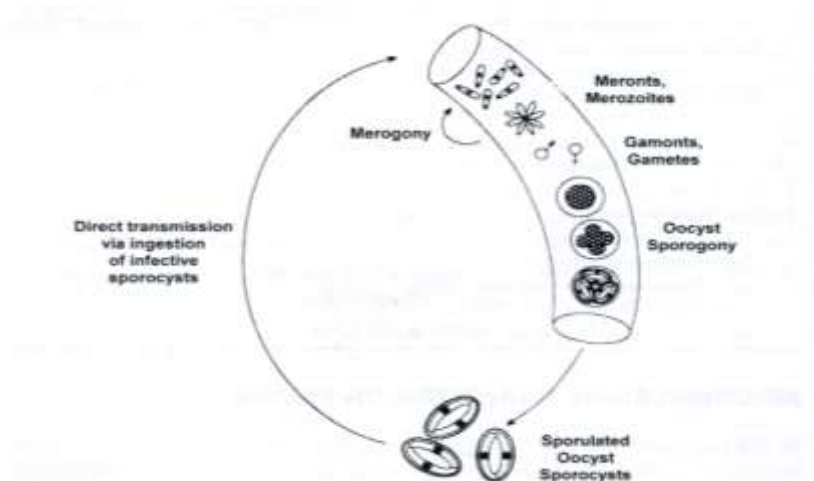


Fig. 6 Sviluppo monoxeno di coccidi ittici a localizzazione intestinale. L'ingestione avviene tramite ingestione di oocisti sporulate dall'ambiente. Lo sviluppo merogonico, gametogonico e sporogonico avvengono nelle cellule dell'epitelio intestinale dell'ospite e le oocisti già sporulate vengono eliminate con le feci (da Steinhagen e Davies, 2008).

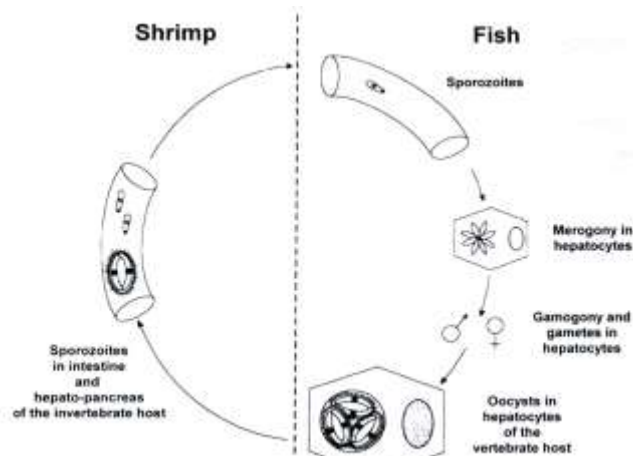


Fig. 7 Sviluppo eteroxeno di coccidi ittici a localizzazione epatica. Crostacei decapodi Palaemonidae si alimentano su carcasse di pesci il cui fegato è parassitato da oocisti già sporulate. Nell'intestino dei crostacei gli sporozoitii esistono e vanno a localizzarsi negli spazi intercellulari dell'epitelio ed in vescicole intracitoplasmatiche in cellule basali della mucosa intestinale. L'infezione viene trasmessa ad altri ospiti ittici mediante ingestione di crostacei contaminati. Nei pesci gli sporozoitii raggiungono il fegato per via ematica e lo sviluppo merogonico, gametogonico e sporogonico avvengono negli epatociti (da Steinhagen e Davies, 2008).

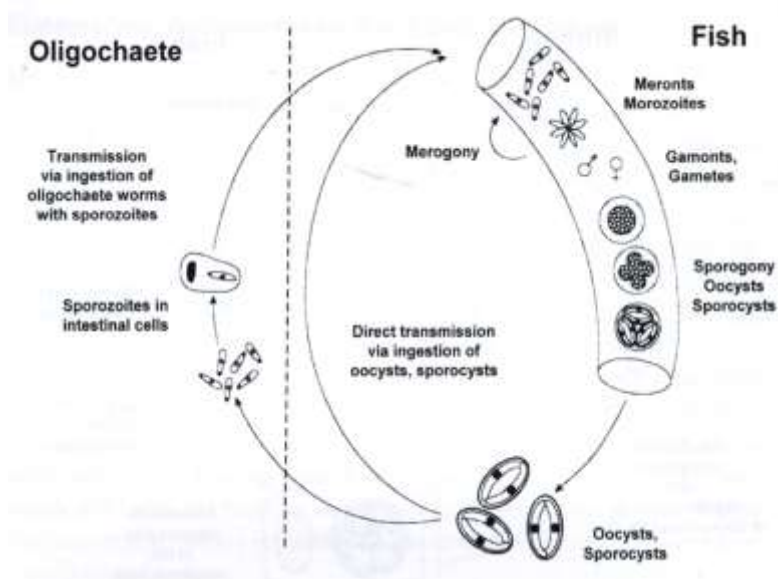


Fig. 8 Sviluppo eteroxeno facoltativo di coccidi ittici a localizzazione intestinale. Le oocisti sporulate vengono ingerite dall'ambiente e vanno incontro a sviluppo merogonico, gametogonico e sporogonico nelle cellule dell'epitelio intestinale. Le oocisti possono essere anche ingerite da anellidi oligocheti Tubificidae, nell'intestino dei quali gli sporozoiti esistono e penetrano nelle cellule intestinali dell'anellide. La trasmissione all'ospite ittico può avvenire anche mediante ingestione degli anellidi contenenti sporozoiti a livello intestinale (da Steinhagen e Davies, 2008).

## Patogenicità

I coccidi dei pesci hanno un notevole potenziale patogeno, soprattutto in allevamenti intensivi, in cui in caso di scarsa attenzione al loro controllo, si assiste ad una loro rapida diffusione causa di notevoli perdite. Al contrario però delle specie riscontrabili negli altri vertebrati, esistono pochi dati legati alla loro patogenicità e per lo più ottenuti dalla osservazione istologica delle alterazioni determinate in soggetti naturalmente infetti (Lom & Dyková, 1992; Molnár, 2006). Le fasi di moltiplicazione merogonica provocano la rottura e l'invasione delle cellule dell'organo infetto, causando fenomeni di necrosi più o meno estesi; in genere si hanno almeno due cicli merogonici con produzione di 8-16 merozoiti per ciclo (Molnár, 2006).

A questo riguardo si possono differenziare i coccidi che si sviluppano nel tratto digerente e quelli extra-intestinali (fegato, rene, milza, tessuto adiposo peri-



intestinale e sierose). I primi causano danno alle cellule epiteliali con necrosi e desquamazione, associato a diffusa enterite con prevalenza di infiltrato linfocitario localizzato a livello della lamina propria con possibilità di estensione alla muscolare in alcune specie come *Goussia carpelli* (Kent & Hendrick, 1985). Associate ad altri coccidi si è rilevata oltre al danno epiteliale una reazione infiammatoria più di tipo proliferativo con incapsulamento delle oocisti. In questo modo vaste aree di cellule epiteliali preposte all'assorbimento risultano non funzionanti.

Ancora di più difficile comprensione appare la patogenesi dei coccidi extra-intestinali, per i quali spesso si identificano con difficoltà le cellule verso le quali ci sia specificità di infezione. Alcune specie (es *Eimeria rutili*) infatti, sembrano infettare le cellule epiteliali mentre altre sono state rilevate in cellule di tipo diverso. Questo succede nel rene, in cui sono state ritrovate nel tessuto interstiziale. I danni riscontrati a livello extra-intestinale sono anch'essi caratterizzati da danno cellulare fino alla necrosi associati a reazione infiammatoria.

### **Coccidi del genere *Eimeria***

Esistono oltre 230 specie di coccidi nei pesci (Lom & Dyková, 1992; Sitjà-Bobadilla *et al.*, 1996; Molnár, 2006); essi sono ubiquitari, essendo stati segnalati in pesci di acqua dolce, salata e in pesci eurialini, presentando comunque una discreta ospite-specificità a livello di specie, genere o famiglia. Questi parassiti sembrano particolarmente diffusi tra i pesci marini, i pesci di estuario e tra le specie ittiche catadrome (Molnár *et al.*, 2012).

Le specie di coccidi del genere *Eimeria* dei pesci differiscono da quelle che parassitano uccelli e mammiferi per diversi aspetti: le oocisti possiedono un parete sottile, sporulano quando sono ancora all'interno dei tessuti dell'ospite,

possiedono degli sporozoi molto lunghi che sono flessi all'interno della sporocisti, ed alcuni necessitano di un ospite intermedio. A questo riguardo sembrano differirne anche dal punto di vista filogenetico (Molnár *et al.*, 2012).

Diverse specie di *Eimeria* sono state frequentemente riscontrate a livello intestinale come *E. anguillae*, *E. percae*, *E. daviesae* e *E. variabilis*, mentre altre hanno localizzazione extra-intestinale come *E. rutili* e *E. nemethi*.

Anche se diverse specie di coccidi del genere *Eimeria* sono state descritte in pesci del bacino del Mediterraneo (Lom & Dyková 1981; 1982; Daoudi & Marquès 1987; Daoudi *et al.*, 1987; 1989), le informazioni sui coccidi dei pesci marini allevati, ed in particolare sui coccidi di spigola e orata, sono limitate e fanno riferimento a pochissime descrizioni in letteratura.

Nella spigola risultano segnalate da Daoudi & Marquès (1987) due specie: *E. bouixi* e *E. dicentrarchi*, entrambe a localizzazione intestinale, preferenzialmente a livello dei ciechi pilorici sebbene recentemente Gjurčević *et al.* (2015) abbiamo riportato una maggiore presenza di *E. dicentrarchi* nel tratto anteriore dell'intestino di spigole allevate nel Mediterraneo, seppur in assenza di alterazioni patologiche.

Alvarez-Pellitero *et al.* nel 1995 hanno segnalato la presenza di nuove specie di coccidi in orate d'allevamento descrivendo successivamente *Eimeria sparis* sp. nov. e *Goussia sparis* sp. nov. in quest'ospite ittico (Sitjà-Bobadilla *et al.*, 1996).

*E. sparis* ha localizzazione intestinale in giovanili ed adulti ed è caratterizzata da oocisti da sferiche a subsferiche di 9,4-14,3 µm con parete sottile e 4 sporocisti ellissoidali o ovoidali con un corpo di Stieda ed ognuna contenente 2 sporozoi (Sitjà-Bobadilla *et al.*, 1996).

Non sono conosciuti al momento né il ciclo biologico né gli effetti patogeni di questi coccidi sull'ospite.

### 1.1.2 Criptosporidi

Alla famiglia Cryptosporidiidae appartengono protozoi del genere *Cryptosporidium* che infettano le cellule epiteliali del tratto gastrointestinale di una vasta gamma di vertebrati, compresi gli esseri umani.

La criptosporidiosi è considerata una delle più comuni malattie di origine alimentare ed idrotrasmesse a livello mondiale, caratterizzata da forme diarroiche di diversa gravità negli animali e nell'uomo (Rossle & Latif, 2013). Tra le diverse specie identificate fino ad oggi, *C. hominis* (precedentemente conosciuto come *C. parvum* genotipo I) infetta esclusivamente l'uomo, mentre *C. parvum* (precedentemente conosciuto come *C. parvum* genotipo II) ha un ampio range di ospiti, incluso l'uomo, e viene considerato ad alto potenziale zoonotico. Va comunque specificato che anche altre specie di *Cryptosporidium* di ospiti animali sono state isolate da pazienti umani.

Negli animali d'allevamento la criptosporidiosi ormai non è più considerata solo una malattia opportunistica, a causa delle importanti perdite economiche causate da questi coccidi, le implicazioni zoonotiche, e la difficoltà nel loro controllo (de Graaf *et al.*, 1999). Sebbene molti sforzi siano stati fatti nell'ultimo decennio per studiare il potenziale zoonotico degli agenti di criptosporidiosi in diversi ospiti animali (Kosek *et al.*, 2001) le conoscenze sui criptosporidi dei pesci risultano ancora molto limitate, tanto che poco si conosce in merito alla loro tassonomia, epidemiologia e patogenicità (Alvarez-Pellitero & Sitjà-Bobadilla, 2002).

In bibliografia esistono comunque diverse segnalazioni di *Cryptosporidium* sp. in pesci selvatici e allevati di acqua dolce o salata (Fayer *et al.*, 1997; 2000a). L'interesse nello studio di *Cryptosporidium* in questi ospiti supera l'interesse di tipo

tassonomico ma è soprattutto rivolto a conoscere le specie coinvolte ed il loro potenziale patogeno per la salute umana o animale.

### Struttura

Dal punto di vista strutturale appaiono caratterizzati da oocisti senza sporocisti, con 4 sporozoiti “nudi”; i microgameti non presentano cilia/flagelli (Fig. 9).

Lo sviluppo è intracellulare ma extra-citoplasmatico ed avviene in un vacuolo parassitoforo incompleto, subito sotto la superficie della membrana cellulare dell'ospite o dei microvilli.

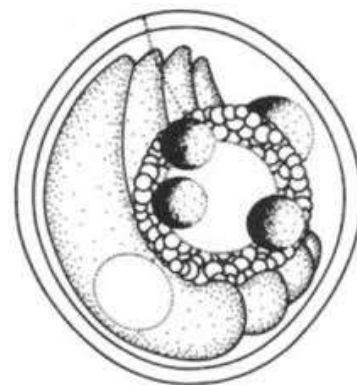


Fig. 9 Oocisti di *Cryptosporidium* sp.

Tutte le fasi di sviluppo sono a livello epicellulare (Molnár, 2006).

Tra gli stadi di sviluppo merogonici ed il citoplasma cellulare si interpone una speciale zona adesiva che risulta essere di supporto diagnostico in corso di microscopia elettronica (Molnár, 2006).

### Tassonomia

Delle diverse specie di criptosporidi isolati nei pesci che sono state proposte in passato, attualmente solo 2 sono state confermate (Palenzuela *et al.*, 2010; Rossle e Latif, 2013) (Fig. 10):

- *Cryptosporidium molnari*
- *Cryptosporidium scophthalmi*

**Table 1**Recognized species in the genus *Cryptosporidium*.

| Species               | Host                     | Reference     |
|-----------------------|--------------------------|---------------|
| <i>C. hominis</i>     | Human                    | [34]          |
| <i>C. parvum</i>      | Cattle, human            | [35]          |
| <i>C. andersoni</i>   | Cattle                   | [36]          |
| <i>C. muris</i>       | Rodent                   | [37]          |
| <i>C. suis</i>        | Pig                      | [38,39]       |
| <i>C. felis</i>       | Cat                      | [40]          |
| <i>C. canis</i>       | Dog                      | [41]          |
| <i>C. wrairi</i>      | Guinea pig               | [42]          |
| <i>C. baileyi</i>     | Poultry                  | [43]          |
| <i>C. meleagridis</i> | Turkey, human, zoo birds | [13,40,44–45] |
| <i>C. bovis</i>       | Cattle, sheep            | [46]          |
| <i>C. galli</i>       | Finches, chicken         | [47]          |
| <i>C. serpentis</i>   | Reptile                  | [48]          |
| <i>C. saurophilum</i> | Lizard, snake            | [14,49]       |
| <i>C. molnari</i>     | Fish                     | [50]          |
| <i>C. scophtalmi</i>  | Fish                     | [51]          |
| <i>C. xiaoi</i>       | Sheep, yak, goat         | [52]          |
| <i>C. fragile</i>     | Frog                     | [53]          |
| <i>C. ryanae</i>      | Cattle                   | [54]          |
| <i>C. marcopodum</i>  | Kangaroo                 | [55]          |
| <i>C. fayeri</i>      | Kangaroo                 | [57]          |

Fig. 10 Specie del genere *Cryptosporidium* attualmente riconosciute valide (da Rossle & Latif, 2013)

### Ciclo biologico

Il ciclo biologico di *Cryptosporidium* spp. è diretto e nella maggior parte dei casi si completa a livello intestinale, anche se sono state descritte infezioni del tratto respiratorio in specie aviarie e, occasionalmente, in pazienti immunocompromessi.

Il ciclo vitale è caratterizzato da fasi di sviluppo asessuate (merogonia) e sessuate (gametogonia) con formazione finale della oocisti (sporogonia). Si possono distinguere due tipologie di oocisti: “a parete sottile”, responsabili di fenomeni di autoinfezione, e “a parete spessa” ad elevata resistenza ambientale, responsabili della trasmissione dell’infezione ad altri ospiti (Fig. 11).

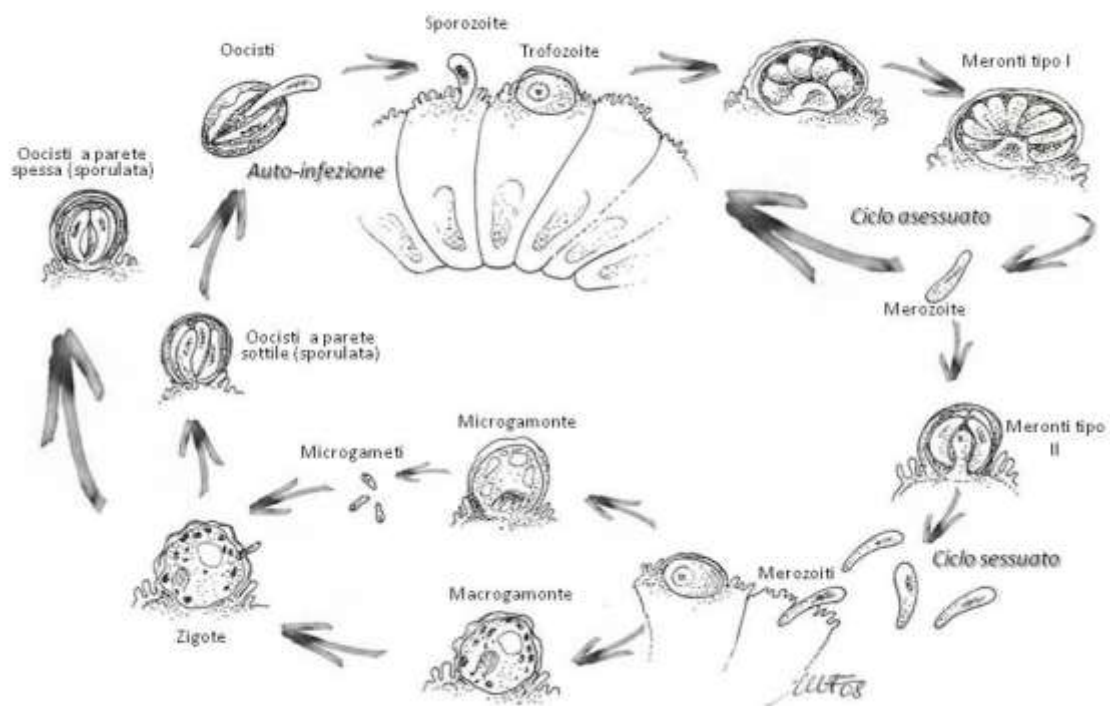


Fig. 11 Ciclo biologico di *Cryptosporidium* spp.

### 1.1.2.1 Criptosporidi ittici

#### *Cryptosporidium molnari*

Questa specie è stata segnalata e caratterizzata dal punto di vista istologico ed ultrastrutturale nel 2002 da Alvarez-Pellitero e Sitjà-Bobadilla in spigole (*Dicentrarchus labrax* L.) ed orate (*Sparus aurata* L.) allevate lungo le coste atlantica e mediterranea della Spagna.

I parassiti si trovano principalmente nell'epitelio dello stomaco e più raramente nell'intestino. Le oocisti appaiono da sferiche a semisferiche, con 4 sporozoiti e un prominente corpo residuo e sono localizzate prevalentemente in profondità nell'epitelio. Le dimensioni delle oocisti sono variabili a seconda dell'ospite con una media di 4,72 x 4,47 µm. La sporulazione è endogena, e le oocisti completamente sporulate sono ritrovate nell'epitelio e nel lume dello stomaco, e

nelle feci del pesce. Le caratteristiche generali delle oocisti e degli altri stadi di *C. molnari* sono sovrapponibili a quelle delle altre specie descritte ma differiscono per alcuni aspetti.

Dallo studio di Alvarez-Pellitero e Sitjà-Bobadilla (2002) appare evidente come l'ospite primario sia rappresentato dall'orata mentre la spigola funge da ospite alternativo. Le classi di età maggiormente colpite sono gli avannotti ed i giovanili in cui il protozoo a localizzazione intracellulare si trova prevalentemente nelle cellule epiteliali dello stomaco e, anche se meno frequentemente, in quelle intestinali. Qui le fasi merogoniche e gametogoniche sono di solito localizzate in posizione extra-citoplasmatica della cellula epiteliale mentre gli zigoti e le oocisti si trovano prevalentemente nella porzione basale dell'epitelio.

La fase di sporulazione è endogena con il ritrovamento delle oocisti sporulate nell'epitelio e nel lume dello stomaco e, più raramente dell'intestino, oltre che nelle feci.

#### Segni clinici e lesioni istopatologiche

Nelle orate con elevata carica parassitaria sono stati rilevati segni clinici, non presenti invece nelle spigole, rappresentati da: feci biancastre, rigonfiamento addominale ed ascite. La sintomatologia sembra essere causata dalle forme intra-citoplasmatiche (zigoti e oocisti) che causano necrosi delle cellule epiteliali mentre le forme extra-citoplasmatiche (meronti e gamonti) non sembrano causare danno cellulare e di conseguenza sintomatologia manifesta (Alvarez-Pellitero & Sitjà-Bobadilla, 2002).

La presenza di numerose oocisti causa una vera e propria distruzione di vaste aree dell'epitelio che assume un aspetto necrotico, in cui spesso le oocisti appaiono circondate da uno spazio vacuolare associato a macrofagi.

Lo sfaldamento delle cellule epiteliali libera le oocisti nel lume dello stomaco dei soggetti che hanno un'alta carica parassitaria. Nonostante il grave danno causato da questi protozoi non si riscontra facilmente una reazione infiammatoria evidente; è però segnalata la presenza di rodlet cells in prossimità delle lesioni. Queste cellule, la cui presenza è stata finora dimostrata solo in alcune famiglie di teleostei, sembrano avere un ruolo nei meccanismi di difesa dai parassiti, comportandosi come dei granulociti eosinofili (Reite & Evensen, 2006).

Nei soggetti in cui l'infezione sia passata ed in cui non siano più presenti parassiti, permane un danno epiteliale della mucosa gastrica caratterizzato da vacuolizzazioni e detriti cellulari.

#### Trasmissione

Da studi sperimentali (Sitjà-Bobadilla & Alvarez-Pellitero, 2003), in cui i pesci (spigole e orate) sono stati infettati per via orale e per coabitazione di soggetti infetti e non, è stato dimostrato come *C. molnari* sia in grado di trasmettersi per via diretta come le altre specie di *Cryptosporidium*. In particolare, bisogna segnalare come nelle spigole, con entrambe le vie di infezione, al termine dell'esperimento (durata 27 giorni) tutti i soggetti fossero infetti. Nelle orate invece l'infezione del 100% dei soggetti si è verificata più precocemente, entro il quattordicesimo giorno di esperimento per via orale e con intensità di infezione più marcata rispetto alla spigola.

In natura la trasmissione avviene per ingestione di oocisti rilasciate con le feci che risultano immediatamente infettanti. A questo riguardo non si deve escludere l'ingestione diretta di visceri infetti di soggetti morti in casi di cannibalismo, condizione frequente nelle larve in rapida crescita e nei giovanili (Hetch & Piennar 1993), gruppi di età in cui più frequentemente si riscontrano questi protozoi (Alvarez-Pellitero & Sitjà-Bobadilla, 2002).



Nonostante l'acqua, così come per tutti i criptosporidi in generale, funga da veicolo primario di diffusione, anche il cibo deve essere tenuto in considerazione (Sitjà-Bobadilla *et al.*, 2005); è segnalata, infatti, l'ingestione di *Cryptosporidium* sp. da parte dei rotiferi e di *Artemia franciscana* (Fayer *et al.*, 2000b; Méndez-Hermida *et al.*, 2007) normalmente utilizzati come cibo per le fasi larvali dei pesci marini.

#### *Cryptosporidium scophthalmi*

Questa specie di *Cryptosporidium* è stata per la prima volta identificata e caratterizzata dal punto di vista patologico in allevamenti di rombi (*Psetta maxima*) siti nel nord-ovest della Spagna (costa Atlantica) da Alvarez-Pellitero *et al.* nel 2004.

I protozoi si trovano principalmente nell'epitelio dell'intestino e meno frequentemente nella mucosa gastrica a differenza di quanto succede con *C. molnari* in orata e spigola. Le oocisti appaiono per lo più sferiche, con 4 sporozoiti e un corpo residuo. Le dimensioni delle oocisti variano da 3,7–5,03 x 3,03–4,69 µm con una media di 4,44 x 3,91.

La prevalenza di infezione è inversamente proporzionale all'età, raggiungendo il picco di positività in soggetti giovani, da 4 a 100 giorni (Alvarez-Pellitero *et al.*, 2004). Nei pesci di taglia superiore, oltre i 400 g, la prevalenza risulta inferiore al 10% e sempre con manifestazioni cliniche o lesioni di scarsa intensità.

Un elemento importante per la diffusione del protozoo è la stagionalità, con picchi di infezione in primavera ed estate (Alvarez-Pellitero *et al.*, 2009). L'elemento che sta alla base di questa condizione è la temperatura, anche se, altri fattori quali il grado di infezione in soggetti di nuova introduzione nelle vasche da ingrasso, la disponibilità di stadi infettivi, la densità degli ospiti o la combinazione di questi fattori possono intervenire.

Nell'ospite si localizza a livello intracellulare, con particolare tropismo per le cellule epiteliali dell'intestino mentre si trova più raramente in quelle della mucosa gastrica. Gli stadi merogonici e gametogonici si trovano a livello extra-citoplasmatico, mentre le oocisti e gli zigoti sono localizzati prevalentemente nella porzione basale della cellula epiteliale.

Come per *C. molnari*, la sporulazione è completamente endogena, e le oocisti completamente sporulate si ritrovano nell'epitelio e nel lume dell'intestino, nonché nelle feci del pesce; più raro risulterebbe trovarle nell'epitelio dello stomaco (Alvarez-Pellitero *et al.*, 2004).

#### Segni clinici e lesioni istopatologiche

Di solito non sono rilevabili segni clinici e lesioni evidenti all'apertura della cavità celomatica se non, in alcuni casi, distensione intestinale causata da un eccesso di muco e gas all'interno del lume.

I protozoi, nei vari stadi, si localizzano prevalentemente nel tratto distale dell'intestino, in particolare nel retto; qui si possono ritrovare allo stesso tempo gli stadi extra-citoplasmatici sulla mucosa e quelli intra-citoplasmatici alla base delle cellule e più raramente delle oocisti libere nel lume. Gli intestini infetti possono presentare gradi diversi di intensità delle lesioni proporzionali al grado di infestazione. Nelle infezioni meno gravi prevalgono di solito le forme extra-citoplasmatiche che, per la loro localizzazione sulla superficie della mucosa, causano un danno limitato o assente; in quelle di media intensità la presenza anche di stadi sporogonici determina la comparsa di lesioni più evidenti. Nei casi di massiva infestazione in cui sono presenti numerose oocisti intra-epiteliali, associate alla diffusa copertura della mucosa con le forme extra-citoplasmatiche, si verifica un grave danno intestinale caratterizzato da alterazione della normale architettura dell'organo con necrosi e desquamazione.

A differenza di quanto segnalato per *C. molnari*, nelle infestazioni da *C. scophthalmi* si assiste alla presenza di marcata reazione infiammatoria di tipo mononucleato costituita prevalentemente da linfociti e plasmacellule a cui si associa, però, anche in questo caso la presenza di rodlet cells (Alvarez-Pellitero *et al.*, 2004).

La diagnosi di criptosporidiosi nei pesci è effettuata con metodiche tradizionali di tipo microscopico che comprendono:

- striscio a fresco;
- striscio colorato con Ziehl-Neelsen e/o Giemsa;
- esame istopatologico con colorazioni Ematossilina-eosina, Pas, Blu di toluidina e Ziehl-Neelsen.

La prima avrebbe una sensibilità inferiore rispetto alle altre 2 (Alvarez-Pellitero & Sitjà-Bobadilla, 2002).

Le tecniche di microscopia elettronica permettono una caratterizzazione morfologica e strutturale dei criptosporidi mentre, analisi molecolari ne permettono l'identificazione di specie, indispensabile per la classificazione dei diversi isolati nei pesci (Palenzuela *et al.*, 2010).

## 1.2 MICROSPORIDI

I microsporidi sono parassiti intracellulari obbligati che si trovano sia in ospiti vertebrati che invertebrati (Lallo *et al.*, 2016). Fino a tempi recenti erano classificati come protozoi; oggi, grazie a tecniche di biologia molecolare e di citologia comparata è stato possibile inserirli nel regno dei funghi come un phylum a se stante, quello dei Microsporidia (Dyková & Lom, 2007; Franzen, 2008).

Descritti inizialmente in artropodi, essi sono stati poi descritti in mammiferi domestici e selvatici, uccelli, rettili, anfibi e pesci (Lallo *et al.*, 2016). Delle oltre 1200 specie di organismi classificati come microsporidi, 17 vengono associate ad infezione sia nell'uomo che negli animali (Fayer *et al.*, 2007).

Tra questi bisogna ricordare *Encephalitozoon cuniculi* il primo microsporidio identificato nei mammiferi, nello specifico in conigli domestici, in cui causa encefalite e lesioni localizzate a rene e occhio. Esso è stato identificato anche in cane, gatto, e nell'uomo in cui è causa di zoonosi (Fournier *et al.*, 2000; Levine *et al.*, 2013).

Altre specie di microsporidi parassiti di animali domestici sono state descritte quali importanti agenti di zoonosi, come ad esempio *Enterocytozoon bieneusi*.

### 1.2.1 I microsporidi nei pesci

Nei pesci i microsporidi sono una importante causa di patologia e possono avere anche un notevole impatto sulle produzioni d'acquacoltura (Lom, 2002; Lom & Nielsen, 2003).

I pesci sono ospiti di 156 specie di microsporidi appartenenti a 14 generi (Lom & Nielsen, 2003): *Glugea*, *Heterosporis*, *Ichthyosporidium*, *Kabatana*, *Loma*, *Microfilum*, *Microgemma*, *Neonosemoides*, *Nosemoides*, *Nucleospora*,

*Ovipleistophora*, *Pleistophora*, *Spraguea*, *Tetramicra*. Recentemente è stata descritta nell'orata una nuova specie, *Enterospora nucleophila* (Palenzuela *et al.*, 2014). In particolare alcune specie appartenenti ai generi *Glugea*, *Heterosporis*, *Loma* e *Tetramicra* sono altamente patogene sia per i pesci selvatici che di allevamento (Dyková & Lom, 2007).

A proposito del potenziale zoonotico dei microsporidi ittici, messo in discussione in passato da alcuni autori (Cali, 1991), l'EFSA nel 2010, chiamata ad esprimere un parere sui parassiti nei prodotti della pesca, afferma che nessun microsporidio è stato posto in relazione ad un rischio sanitario diretto per il consumatore.

### 1.2.2 Struttura

I microsporidi sono parassiti esclusivamente intracellulari caratterizzati da spore marcatamente rifrangenti della dimensione di 2-8  $\mu\text{m}$ . Esse sono racchiuse da una parete costituita da 2 strati, uno sottile, proteinaceo più esterno (ectospora) ed uno spesso, interno, chitinoso (endospora). La spora contiene, un germe infettante, lo sporoplasma; ed un complesso sistema necessario per la sua penetrazione e sviluppo nell'ospite. Questo è costituito da sottile tubo cavo per la iniezione dello sporoplasma, un polaroplasto, localizzato nella metà anteriore ed un vacuolo posteriore localizzato nella metà posteriore (Fig. 12). Queste 2 strutture giocano un ruolo nella estrusione del tubo. Essendo comunque una struttura molto semplice, la cellula possiede un apparato di Golgi, un reticolo endoplasmatico e dei ribosomi semplificati; i mitocondri sono ridotti a mitosomi, strutture molto semplici capaci di generare solo una minima

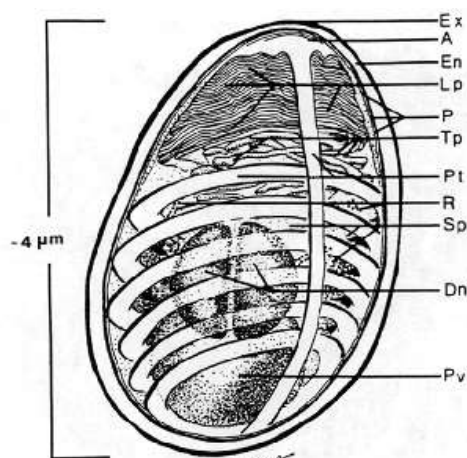


Fig. 12 Rappresentazione schematica di spora di microsporidi (da Cali *et al.*, 2011)

quantità di energia. Il nutrimento è ottenuto da un trasporto di membrana (Dyková & Lom, 2007).

I microsporidi si inseriscono direttamente all'interno del citoplasma della cellula ospite che distruggono o che rendono enormemente ipertrofica, trasformandola in una struttura speciale, lo xenoma, in cui la cellula ospite e il parassita che si sta sviluppando formano un *unicum* fisiologicamente integrato (Lom & Nielsen, 2003; Lom & Dyková, 2005).

Su queste basi si possono distinguere 2 tipologie di microsporidi: quelli che non formano lo xenoma e quelli che lo formano.

- Microsporidi dei pesci che non formano lo xenoma: gli stadi di sviluppo si trovano nel citoplasma della cellula ospite senza formare alcun legame, come avviene con il genere *Kabatana* a livello muscolare. La proliferazione degli stadi continua fino all'accumulo ed alla disintegrazione del sarcoplasma. Comportamento simile lo hanno anche alcune specie di *Pleistophora* e di *Heterosporis*.
- Microsporidi dei pesci che formano lo xenoma: la prima segnalazione di xenoma è stata effettuata da Mrazek nel 1899 nelle cellule gangliari di *Lophius piscatorius*. In successivi studi sono state indicate come cellule target nell'ospite, cellule mesenchimali in grado di migrare nei tessuti come istiociti o macrofagi, e leucociti, questi ultimi indicati anche per *Glugea* e *Loma*. Fanno eccezione *L. salmonae* (Shaw & Kent, 1999) e *L. embiotocia* (Shaw *et al.*, 1997) il cui tropismo è rivolto alle cellule endoteliali delle branchie. Uno xenoma completamente sviluppato può raggiungere dimensioni ragguardevoli, anche fino a 13 mm, a seconda del sito di impianto.

La cellula ospite può organizzarsi in modo diverso, la membrana cellulare può apparire ispessita, con proliferazione fibroblastica periferica a vario grado di spessore che funge da supporto, oppure formare delle villosità che in alcuni casi possono anastomizzarsi (Lom & Dyková, 2005). Di solito la parte più periferica della cellula ipertrofica non presenta spore ma qui vi sono accumulati gli organelli della cellula stessa. Il nucleo, anch'esso ipertrofico, si trova inizialmente alla periferia e successivamente può trovarsi lateralmente o al centro oppure frammentarsi. I microsporidi all'interno della cellula o si ritrovano frammentati in modo irregolare in tutta la cellula (*Loma*, *Nosemoides*, *Microgemma*), o ci può essere una stratificazione di stadi (stadi di sviluppo alla periferia e spore mature al centro) (*Glugea*).

### **1.2.3 Ciclo vitale**

L'infezione è diretta, attraverso l'ingestione di spore. A livello intestinale avviene con l'iniezione dello sporoplasma direttamente nella cellula ospite rappresentata dalle cellule epiteliali o da leucociti intraepiteliali, che svolgono la funzione di trasporto dei microsporidi per migrazione verso altri siti, senza alcun contatto con il sistema immunitario (Rodriguez-Tovar *et al.*, 2011).

La prima fase del ciclo è quella di proliferazione, merogonica, con la produzione di meronti, cellule semplici con una membrana cellulare e organelli cellulari come ribosomi e reticolo endoplasmatico. Essi si dividono per scissione binaria o multipla o per gemmazione. A questa fase segue quella di sporogonia, che è caratterizzata dalla produzione di spore mature libere all'interno della cellula ospite o avvolte in una membrana esterna, la vescicola sporofora (Fig. 13).

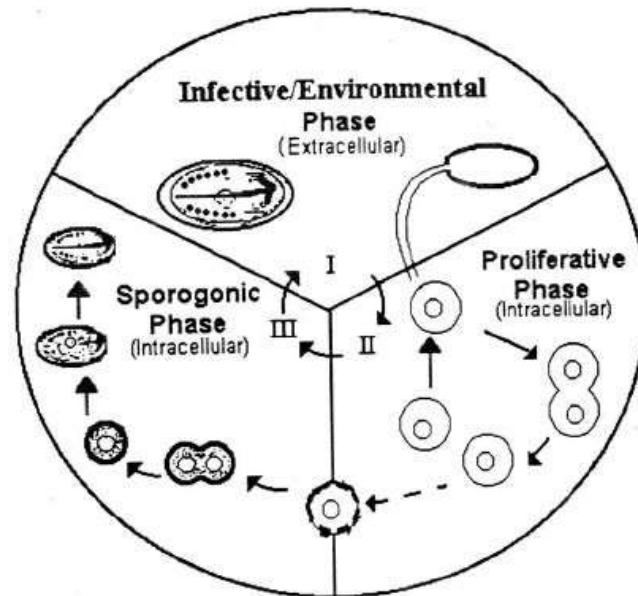


Fig. 13 Fasi principali del ciclo biologico dei microsporidi (da Cali *et al.*, 2011)

La trasmissione verticale (trans-ovarica) è stata pienamente dimostrata per gli insetti (Becnel *et al.*, 2005), mentre nei pesci è stata dimostrata recentemente solo per *Pseudoloma neurophilia* in *Danio rerio* (Sanders *et al.*, 2013) mentre per le altre specie è ancora oggetto di studio.

Alcuni autori ritengono comunque che i parassiti possano essere trasmessi con i fluidi sessuali piuttosto che con le uova (Kent & Speare, 2005).

#### 1.2.4 Specificità d'ospite e localizzazione nei tessuti

I microsporidi sono stati segnalati in numerose specie ittiche con localizzazione differente a seconda della specie e della specificità dell'ospite. Una buona parte di essi sono indicati come ospite-specifici o comunque legati ad un gruppo di ospiti, in parallelo ai quali si sono evoluti (Vavra & Lukeš, 2013). Un esempio di ciò è rappresentato da *Loma* spp., che rappresenta uno specchio dell'evoluzione dei gadidi nell'Oceano Pacifico (Brown *et al.*, 2010).

Si è ipotizzato che le specie in grado di formare xenomi possano avere una maggiore ospite-specificità rispetto a quelli non formanti xenomi (Lom & Dyková,



2005). Infatti per esempio *Pleistophora hypheobryconis*, specie non formante xenomi, infetta più di 18 specie ospite (Lom & Dyková 1992). Si potrebbe presumere che il grado di stretta co-evoluzione necessario per raggiungere lo stretto rapporto simbiotico tra il pesce e il parassita, che si riflette nella formazione dello xenoma, possa essere la causa di questa situazione.

Esistono però dei casi in cui questa ipotesi non può essere confermata, come per *Glugea stephani* trovato in nove diverse specie di pesci piatti, e *Loma salmonae* che infetta nove specie diverse di salmonidi. A questo riguardo, risulta di fondamentale importanza la caratterizzazione morfologica e molecolare di questi microsporidi formanti xenomi in relazione agli ospiti per comprenderne in modo più preciso la specificità.

Per quanto riguarda la localizzazione a livello dell'organo, tra i generi di microsporidi, alcuni come *Glugea*, *Tetramicra* e *Ichthyosporidium*, possono parassitare più organi; altri come il genere *Loma*, hanno una specifica affinità per le lamelle branchiali. Le localizzazioni riguardano tutti gli organi e tessuti, come muscolo scheletrico, fegato, cuore, stomaco e intestino, testicoli, ovaio, cellule gangliari, ecc., in cui il danno è causato dalla compressione causata dagli xenomi e dalla reazione infiammatoria che causa la trasformazione dello xenoma in granuloma. Quest'ultimo usualmente va incontro a degenerazione durante la quale le spore vengono eliminate per fagocitosi (Lom & Dyková, 2005).

Per quanto concerne microsporidiosi di rilievo in spigole ed orate allevate nel Mediterraneo, nel 2004 Quaglio *et al.* hanno descritto un episodio di microsporidiosi muscolare in orate (*Sparus aurata*) allevate presso un impianto di

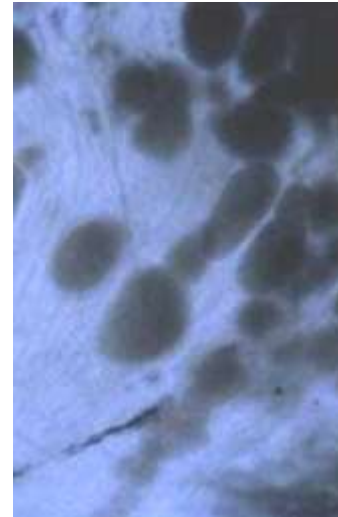


Fig. 14 Infezione muscolare da *Kabatana* sp. in orate (da Quaglio *et al.*, 2004)

maricoltura intensiva in Sardegna. I soggetti colpiti presentavano ipermelanosi, atassia natatoria e nuoto in superficie. È stato ritenuto che la mortalità dei soggetti fosse stata indotta dalla presenza del parassita in concomitanza con un intervento terapeutico antibiotico ed a seguito dello stress da esso causato. All'esame necroscopico sono state osservate diverse formazioni cistiche biancastre nella muscolatura scheletrica (Fig. 14). L'assenza di xenomi e di vescicole sporofore (SPV) hanno permesso di escludere l'appartenenza del parassita ai generi *Glugea* e *Pleistophora*. Le lesioni e gli aspetti microscopici rilevati in seguito all'esame istologico e microscopico a fresco hanno mostrato analogie con le infezioni sostenute dal genere *Kabatana*.

Nel 2010 Caffara *et al.* hanno descritto episodi di microsporidiosi intestinale sostenuti da *Loma* sp. in spigole d'allevamento, descrivendo istologicamente le lesioni causate da questi microsporidi formanti xenoma. Gli xenomi, tra 50 e 500 µm di diametro, erano localizzati soprattutto nella lamina propria dell'intestino, talvolta raggruppati, e raramente nella sottomucosa (Fig. 15). Le zone massivamente infette mostravano sfaldamento dell'epitelio. Non si osservava risposta infiammatoria intorno agli xenomi durante le fasi precoci di sviluppo, mentre nelle fasi più avanzate si aveva la distruzione dello xenoma con un aumento del tessuto di granulazione caratterizzato da fibroblasti, macrofagi, linfociti, plasmacellule e capillari neoformati. Il citoplasma dei macrofagi appariva talvolta ripieno di spore.

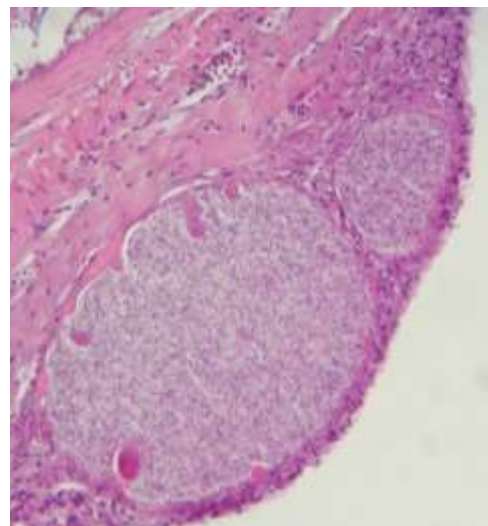


Fig. 15 Xenoma intestinale da *Loma* sp. in spigola (Caffara *et al.*, 2010)

### **1.2.5 *Enterospora nucleophila***

Un richiamo specifico deve essere fatto per un microsporidio di recente identificazione e che risulta essere di notevole importanza per il potenziale impatto patogeno sugli allevamenti: *Enterospora nucleophila*. Nel 2014 Palanzuela *et al.* hanno infatti, descritto una nuova specie di microsporidi intranucleari in orate allevate in Spagna associandolo ad una grave sindrome emaciativa. In questa specie erano state precedentemente segnalate diverse specie di microsporidi sia in soggetti allevati che selvatici (Faye *et al.*, 1990; Mathieu-Daude *et al.*, 1992; Abela *et al.*, 1996; Athanassopoulou, 1998), ma mai a localizzazione enterica o di tipo intranucleare. La loro localizzazione era frequentemente a livello muscolare. I soggetti presentavano scarsa crescita, cachessia, letargia ed emaciazione, pallore degli organi e peso medio di circa la metà di quello atteso per l'età. Il microsporidio è stato ritrovato nella mucosa e nella sottomucosa dell'intestino e raramente nello stomaco. Dalle valutazioni microscopiche e istopatologiche è stato possibile evidenziare la presenza di spore rilevabili a livello del nucleo degli enterociti e delle Rodlet cells e del citoplasma degli enterociti e dei macrofagi.

L'osservazione ultrastrutturale e le analisi molecolari di filogenesi hanno permesso di caratterizzare questo microsporidio, denominandolo *Enterospora nucleophila*, come appartenente alla famiglia *Enterocytozoonidae* in quanto più affine a *Enterocytozoon bieneusi*, patogeno dell'uomo, rispetto ai microsporidi dei pesci con sviluppo intranucleare (*Nucleospora*, *Paranucleospora* and *Desmozoon*). A causa della gravità delle lesioni istopatologiche causate, questo agente deve essere considerato come un patogeno emergente nell'allevamento dell'orata e la sua ricerca ed identificazione risulta di fondamentale importanza per valutare la sua diffusione all'interno degli allevamenti con problemi di questo tipo.

### 1.2.6 Diagnosi

La diagnosi dei microsporidi viene effettuata con esame microscopico a fresco o con colorazione May-Grünwald Giemsa da organi o impronte di organi.

L'esame istopatologico permette di rilevare i microsporidi nel citoplasma o nel nucleo delle cellule degli organi colpiti. Le specie dei generi formanti xenomi sono facilmente riconoscibili ed hanno una spessa capsula ben evidenziabile con la colorazione PAS. Le forme non formanti xenomi sono anch'esse ben evidenziabili nei tessuti con le colorazioni PAS, Giemsa, Blu di toluidina, Ziehl-Neelsen, Luna e soprattutto la colorazione di Gram in cui appaiono come gram positive (Peterson *et al.*, 2011).

Non sono al momento disponibili anticorpi specifici per i microsporidi dei pesci da utilizzare in immunostochimica, mentre sono disponibili per *E. cuniculi* anche se di tipo policlonale e quindi con limitata specificità (Habenbacher *et al.*, 2012).

# PARTE SPERIMENTALE

## 1.3 Materiali e Metodi

### 1.3.1 Raccolta campioni

Allo scopo di studiare la presenza e la diffusione d'infezioni enteriche sostenute da protozoi Apicomplexa e da microsporidi in pesci marini d'allevamento, sono stati condotti campionamenti di specie ittiche marine provenienti da sistemi diversi d'allevamento in Italia ed appartenenti a differenti classi d'età.

In particolare sono stati sottoposti ad esami parassitologici ed istopatologici i seguenti campioni:

- A. 165 esemplari di larve, post-larve e avannotti di spigola (*Dicentrarchus labrax*) e 160 larve, post-larve e avannotti di orata (*Sparus aurata*) provenienti da un'avannotteria industriale dell'Italia meridionale e sottoposti a campionamento nella stagione primaverile del ciclo produttivo 2015. Nel dettaglio sono state esaminate:
- spigole di età pari a 16 giorni, 24 gg, 34 gg, 44 gg, 54 gg di 2 lotti diversi e a 64 gg e 75 gg di un unico lotto;
  - orate di età parti a 15 giorni, 25 gg, 35 gg, 45 gg, 55 gg e 65 gg di 2 lotti diversi.
- B. 46 spigole adulte e 30 orate adulte da un allevamento intensivo in gabbia sito nel Mar Ligure orientale campionate in periodo primaverile. Da questi animali sono stati prelevati stomaco e intestino (prossimale, medio e distale).
- C. 40 rombi allevati in gabbia del peso medio di 310 g da un allevamento intensivo in gabbia sito sulla costa Croata del Mar Adriatico campionati nel periodo tardo estivo/autunnale del 2014. Da questi animali sono stati prelevati ed esaminati stomaco e intestino (prossimale, medio e distale).

- D. 20 orate di peso medio di 32 g, prelevate da un allevamento in gabbia sito nel mar Tirreno centrale durante il periodo invernale del 2013, 13 di peso medio di 67,5 g prelevate durante il periodo primaverile del 2015 e 20 soggetti di peso compreso tra 5 e 20 g prelevate nel periodo invernale dello stesso anno. Da questi animali sono stati prelevati ed esaminati stomaco e intestino (prossimale, medio e distale) e porzioni degli altri organi interni.
- E. 20 mugilidi (*Liza aurata* e *L. ramada*) provenienti dalla Sardegna da due differenti ambienti lagunari, lo Stagno di Cabras (OR) e quello di San Teodoro (OT), dove vengono allevati in estensivo. Di questi esemplari sono stati esaminati stomaco e intestino (prossimale, medio e distale).

Sono stati infine inclusi nel presente studio, per la valutazione di diverse colorazioni istochimiche ai fini diagnostici, 43 campioni di archivio rappresentati da porzioni del tratto gastroenterico di 15 spigole e 28 orate inclusi in paraffina ed archiviati con pregressa diagnosi di coccidiosi e microsporidiosi.

### 1.3.2 Esame parassitologico

Sui campioni di stomaco ed intestino di spigole ed orate provenienti dal Mar Ligure orientale, dalle orate provenienti dal Mar Tirreno centrale e sui rombi dalla costa Croata è stato eseguito un attento esame parassitologico volto primariamente alla ricerca di parassiti protozoi e microsporidi a livello dell'apparato gastroenterico mediante osservazione microscopica a forte ingrandimento di preparati a fresco condotti mediante raschiamento della mucosa e/o compressione di piccole porzioni della parete intestinale.

Parallelamente, per procedere alla conduzione di metodiche molecolari volte all'identificazione dei parassiti reperiti, piccoli frammenti del tratto gastroenterico sono stati sottoposti ad analisi molecolare come di seguito riportato.

### 1.3.3 Analisi molecolare per l'identificazione di *Cryptosporidium* sp. e microsporidi

L'estrazione del DNA è stata condotta su un piccolo frammento d'intestino, impiegando un kit del commercio (PureLink Genomic DNA, Invitrogen, Carlsbad, CA) seguendo il protocollo indicato dal produttore, con alcune modifiche:

- è stata eseguita un'ulteriore centrifugazione a *full speed* per 3 minuti prima dell'eluizione, al fine di eliminare ogni possibile residuo di buffer di lavaggio;
- l'eluizione finale è stata effettuata con 100 µl di AE buffer pre-riscaldato a 70°C.

Per l'amplificazione del 16S rDNA delle spore riferibili a microsporidi, sono stati impiegati i primers di McGourty *et al.* (2007): 18F\_f: 5'-CACCAGGTTGATTCTGCC-3' e 1492\_r: 5'-GGTTACCTTGTTACGACTT-3' che amplificano un prodotto di circa 1.400 bp.

Il DNA estratto è stato sottoposto a PCR con la mix riportata di seguito.

| Reagenti   | Concentrazione finale | Quantità |
|--|-----------------------|----------|
| H <sub>2</sub> O                                       |                       | 3,05 µl  |
| Trehalose 10%  |                       | 12,5 µl  |
| Buffer (NH <sub>4</sub> ) <sub>2</sub> SO <sub>4</sub> | 1X                    | 2,5 µl   |
| dNTPs 25 mM  | 200 µM                | 0,2 µl   |
| Primer_18_f  | 0,5 µM                | 0,5 µl   |
| Primer_1492_r  | 0,5 µM                | 0,5 µl   |
| MgCl <sub>2</sub> 25 mM                                | 3 mM                  | 3 µl     |
| Taq DNA Polymerase rec.                                | 1,25 U                | 0,25 µl  |
|  |                       | 22,5 µl  |
| DNA  |                       | 2,5 µl   |

Le temperature impostate nel termociclatore erano:

|                     | Temperatura | $\Delta t$ |          |
|---------------------|-------------|------------|----------|
| <i>Denaturation</i> | 94° C       | 2'         | 35 cicli |
|                     | 94° C       | 30''       |          |
| <i>Annealing</i>    | 55° C       | 30''       |          |
|                     | 72° C       | 75''       |          |
| <i>Extension</i>    | 72° C       | 10'        |          |

Per quanto concerne invece l'amplificazione dei campioni di rombo con sospetto cryptosporidiosi, sono stati sottoposti a nested-PCR del 18S rDNA con i primers di Miller *et al.* (2006):

- PCR 1 - C1\_f: 5'-TTCTAGAGCTAATACATGCG-3' e C1\_r 5'-CCCTAATCTTTTCGAAACAGGA-3' (~1.325 bp);
- PCR 2 - C2\_f: 5'-GGAAGGGTTGTATTTATTAGATAAAG-3' e C2\_r: 5'-AAGGAGTAAGGAACAACCTCCA-3' (~850 bp).

Il DNA estratto è stato sottoposto a PCR con la mix riportata di seguito.

- Primo round nested-PCR

| Reagenti          | Concentrazione finale | Quantità     |
|-------------------|-----------------------|--------------|
| H <sub>2</sub> O  |                       | 31,1 $\mu$ l |
| Buffer            |                       | 5 $\mu$ l    |
| dNTPs             | 200 $\mu$ M           | 0,4 $\mu$ l  |
| Primer C1_f       | 0,4 $\mu$ M           | 1 $\mu$ l    |
| Primer C1_r       | 0,4 $\mu$ M           | 1 $\mu$ l    |
| MgCl <sub>2</sub> | 6 mM                  | 6 $\mu$ l    |
| @Taq (EuroClone)  | 2,5 U                 | 0,5 $\mu$ l  |
| Tot               |                       | 45 $\mu$ l   |
| DNA               |                       | 5 $\mu$ l    |

- Secondo round nested-PCR

| Reagenti         | Concentrazione Finale | Quantità     |
|------------------|-----------------------|--------------|
| H <sub>2</sub> O |                       | 34,1 $\mu$ l |
| Buffer           |                       | 5 $\mu$ l    |
| dNTPs            | 200 $\mu$ M           | 0,4 $\mu$ l  |
| Primer C2_f      | 0,4 $\mu$ M           | 1 $\mu$ l    |



|                     |             |                  |
|---------------------|-------------|------------------|
| Primer C2_r         | 0,4 $\mu$ M | 1 $\mu$ l        |
| MgCl <sub>2</sub>   | 3 mM        | 3 $\mu$ l        |
| @Taq (EuroClone)    | 2,5 U       | 0,5 $\mu$ l      |
| Tot                 |             | <hr/> 45 $\mu$ l |
| DNA dal primo round |             | 5 $\mu$ l        |

---

Le temperature impostate nel termociclatore per entrambi i round erano:

|                     | <b>Temperature</b> | <b><math>\Delta</math>t</b> |      |
|---------------------|--------------------|-----------------------------|------|
| <i>Denaturation</i> | 94° C              | 3'                          |      |
|                     | 94° C              | 45''                        | X 35 |
| <i>Annealing</i>    | 55° C              | 45''                        |      |
|                     | 72° C              | 1'                          |      |
| <i>Extension</i>    | 72° C              | 7'                          |      |

Per entrambi gli organismi amplificati, i prodotti sono stati sottoposti ad elettroforesi in gel di agarosio all'1% in 0.5X TBE Sybr Safe DNA Gel Stain (Invitrogen), il gel è stato osservato mediante Safe Imager™ (Invitrogen) e fotografato con camera digitale.

Gli amplificati sono stati purificati tagliando la banda ottenuta dopo corsa elettroforetica, con il kit del commercio NucleoSpin PCR & GEL Clean Up (Mackerey-Nagel) ed inviati al servizio di sequenziamento (StarSEQ, GmbH) e sequenziati mediante ABI 3730 DNA Analyzer.

Le sequenze ottenute sono state corrette ed assemblate mediante il software Vector NTI Advance 11.0 (Invitrogen).

Le sequenze sono state confrontate con quelle presenti in banche dati (GenBank) mediante BLAST al fine di verificare la loro identità.

#### 1.3.4 Esame istopatologico

Gli esemplari di larve, post-larve e avannotti *in toto*, i campioni del tratto gastroenterico di spigole ed orate provenienti dal Mar Ligure orientale, dei rombi provenienti dal mar Adriatico orientale, delle orate provenienti dal Mar Tirreno centrale e dei cefali prelevati da sistemi estensivi della Sardegna sono stati tutti sottoposti ad esame istopatologico.

I campioni sono stati fissati in formalina neutra tamponata al 10% direttamente in allevamento o entro poche ore dal decesso dell'animale e sottoposti alle procedure standard di inclusione in paraffina.

Si è provveduto al taglio al microtomo di sezioni seriali di  $4\pm 2$   $\mu\text{m}$  di spessore destinate alla colorazione con Ematossilina-Eosina (EE) ed alle colorazioni istochimiche indicate in bibliografia (Alvarez-Pellitero & Sitjà-Bobadilla, 2002; Dyková & Lom, 2007; Peterson, 2011) per l'identificazione degli agenti parassitari presi in considerazione.

### 1.3.5 Colorazioni istochimiche

Sono state utilizzate le seguenti colorazioni istochimiche per valutarne la loro applicabilità nel rilevare protozoi del genere *Eimeria* e *Cryptosporidium* e Microsporidi:

- Reazione PAS (Periodic Acid Schiff) (Mazzi, 1977); la positività è stata valutata come colorazione tra il rosa ed il rosso magenta delle strutture protozoarie e delle spore;
- Ziehl-Neelsen a freddo (ZN) previo trattamento delle sezioni con acido periodico 1% p/v (Mazzi, 1977); la positività è stata valutata come colorazione rosso brillante delle strutture protozoarie e delle spore;
- Giemsa (Mazzi, 1977); la positività è stata valutata come colorazione blu scuro delle strutture protozoarie e delle spore;
- Blu di toluidina (BT) (Mazzi, 1977); la positività è stata valutata come colorazione blu delle strutture protozoarie;
- Brown & Brenn (BB) (kit Bio-Optica), colorazione per l'identificazione di batteri Gram positivi e negativi in tessuti in paraffina; la positività è stata valutata come colorazione blu delle strutture protozoarie e delle spore;
- Colorazione di Luna per eritrociti e granuli eosinofili (Luna, 1968); la positività è stata valutata come colorazione rosso mattone delle spore e di granuli all'interno delle cellule granulari eosinofili.

### 1.3.6 Colorazione immunoistochimica

Sui campioni risultati positivi per microsporidi all'esame parassitologico ed istopatologico e su quelli di archivio di spigole con microsporidiosi enterica da

*Loma* sp. è stata testata la colorazione immunohistochimica (IHC) utilizzando l'anticorpo policlonale anti-*Encephalitozoon cuniculi*.

Si è proceduto al taglio microtomico di sezioni di  $4\pm 2$   $\mu\text{m}$  di spessore che sono state deparaffinate con sostituti dello xilolo e reidratate attraverso il passaggio in una serie decrescente di alcoli. Successivamente è stato eseguito lo smascheramento antigenico, incubando i vetrini per 35 minuti a  $97^{\circ}\text{C}$  in una soluzione tampone Tris EDTA pH 9 (Sigma Aldrich Co., St Louis, MO) ed il blocco delle perossidasi endogene immergendo i preparati in una soluzione di perossido di idrogeno al 3% in etanolo per 30 minuti a temperatura ambiente. Dopo il blocco dei siti aspecifici con siero preimmune di capra (Vectastain ABC kit) diluito 1:50 per 20 minuti, le sezioni di ogni campione e del controllo positivo sono state incubate per 60 minuti in camera umida con il siero policlonale IgG purificato di coniglio anti-*Encephalitozoon cuniculi* (Medicago, Uppsala, Sweden) diluito 1:800. Al termine dell'incubazione le sezioni sono state ricoperte con l'anticorpo secondario biotinilato (Vectastain ABC kit) per 30 minuti e di seguito è avvenuta la rivelazione con il metodo ABC (Vectastain ABC kit) utilizzando la soluzione cromogena di 3,3-diaminobenzidina (DAB).

I vetrini sono stati contro-colorati con Emallume acido di Mayer, disidratati attraverso il passaggio in una serie di alcoli crescenti e sostituito atossico dello xilolo e montati con il vetrino coprioggetto. Come controllo positivo è stato utilizzato un campione di rene confermato positivo per *E. cuniculi* con metodica molecolare.

Le sezioni sono poi state esaminate al microscopio ottico ad ingrandimenti 10x 20x e 40x e valutati come positivi in base alla presenza di precipitati bruni presenti negli xenomi e/o a livello degli enterociti.

## **1.4 Risultati**

I risultati ottenuti verranno di seguito descritti suddividendoli in base ai campionamenti effettuati così come riportato in Materiali e Metodi.

### **1.4.1 A. Larve, post-larve e avannotti di spigole e di orate da avannotteria industriale sita in Italia meridionale**

#### **1.4.1.1 Aspetti istopatologici**

I soggetti analizzati, sia di spigola che di orata, non presentavano lesioni significative in particolare a livello di stomaco ed intestino. Occasionalmente era possibile osservare, in alcuni soggetti, un lieve infiltrato infiammatorio multifocale caratterizzato prevalentemente da cellule mononucleate di tipo linfocitario, in parte associate a cellule granulari eosinofile.

In 5 soggetti di orata di differente età si è però osservata la presenza a livello della mucosa dello stomaco e dell'intestino di rare forme extra-citoplasmatiche di *Cryptosporidium* sp. (Fig.16a), in chiara posizione epicellulare e non associate a reazione infiammatoria. Non sono state rilevati stadi intra-citoplasmatici del parassita.

Questo riscontro di positività era localizzato prevalentemente in uno dei 2 lotti analizzati, interessando 4 dei 5 soggetti di età  $\geq$  35 giorni. Nel dettaglio si sono osservate le forme extra-citoplasmatiche in un esemplare di 35 gg, in uno di 45 gg, ed in due di 55 gg di età. Nell'altro lotto un solo soggetto di 45 gg di età è risultato positivo.

La presenza delle forme extra-citoplasmatiche di *Cryptosporidium* sp. è stata evidenziata anche con la colorazione ZN (Fig.16b).

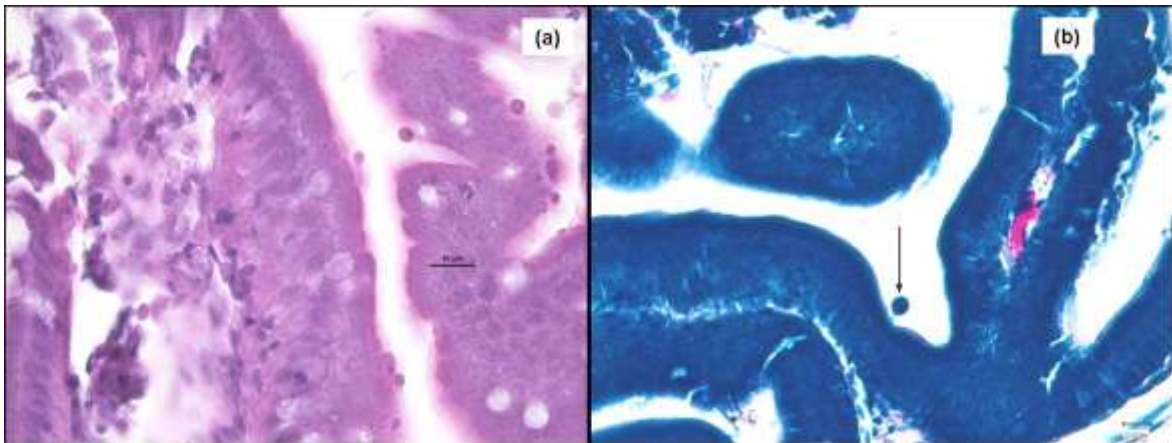


Fig. 16 Intestino, orata: (a) forme extra-citoplasmatiche di *Cryptosporidium* sp. in posizione epicellulare a livello delle cellule epiteliali della mucosa. EE e (b) forme extracitoplasmatiche di *Cryptosporidium* sp. colorate con ZN

#### **1.4.2 B. Spigole e orate adulte da un allevamento intensivo in gabbia sito nel Mar Ligure orientale**

##### 1.4.2.1 Esame parassitologico

All'esame parassitologico a fresco non è stata rilevata la presenza di strutture parassitarie a livello gastro-enterico nei soggetti analizzati.

##### 1.4.2.2 Aspetti istopatologici

All'esame istopatologico dello stomaco e dei tratti prossimale, medio e distale degli intestini non è stata rilevata la presenza di strutture riferibili a protozoi del genere *Eimeria* e *Cryptosporidium* e di Microsporidi.

Dall'osservazione dei preparati istopatologici si sono potuti osservare quadri aspecifici di flogosi, da lieve a moderata, in entrambi i gruppi di animali (orate e spigole). La flogosi era caratterizzata da infiltrato infiammatorio di tipo

mononucleato da multifocale a diffuso a livello dei diversi tratti intestinali e dello stomaco, in rari casi associato ad iperemia della lamina propria.

### **1.4.3 C. Rombi provenienti da allevamento intensivo in gabbia sito nel Mar Adriatico orientale**

#### **1.4.3.1 Esame parassitologico e analisi molecolare**

Tutti gli animali esaminati presentavano, all'esame anatomopatologico, melanosi, esoftalmo, fegato pallido ed intestino ectasico, con presenza di abbondante contenuto di consistenza mucoide e di colore giallastro. In alcuni esemplari era presente ascite.

L'esame parassitologico a fresco di raschiati della mucosa gastroenterica e di piccole porzioni della parete intestinale sottoposte a compressione sotto vetrino coprioggetto permetteva di evidenziare la presenza di stadi evolutivi di elementi parassitari non identificabili su base morfologica.

L'analisi, mediante BLAST, delle sequenze ottenute dall'amplificazione del 18S rDNA dei campioni con sospetta presenza di *Cryptosporidium* ha permesso di confermarne l'appartenenza a questo genere e con una identità del 98,9% alla specie *Cryptosporidium cf. scophthalmi* (KR340588).

#### **1.4.3.2 Aspetti istopatologici**

All'esame istopatologico dei soggetti è stata osservata la presenza di forme extra-citoplasmatiche ed intra-citoplasmatiche riferibili a *Cryptosporidium* sp., sia a livello di stomaco che di intestino, con gradi di infestazione diversi, da grave a moderata.

La mucosa intestinale si presentava come parzialmente distaccata rispetto alla sottomucosa sottostante (Fig. 17a) a causa dell'edema. Si poteva osservare la presenza di stadi extra-citoplasmatici, visibili sulla mucosa ed intra-citoplasmatici (Fig. 17b, c) rilevabili alla base delle cellule epiteliali e più superficialmente a seconda del grado di maturazione, le forme meno mature (maggiormente basofile) localizzate più in profondità e le più mature più superficialmente (Fig. 17d). Erano inoltre evidenziabili forme libere nel lume.

La mucosa presentava inoltre iperplasia delle cellule epiteliali (Fig. 17e) ed un infiltrato infiammatorio, da lieve a moderato, costituito prevalentemente da cellule mononucleate rappresentate da linfociti e plasmacellule (Fig.17f), a cui si associava la presenza di rodlet cells.

Lo stomaco non presentava distacco della mucosa come l'intestino, ma era possibile evidenziare in alcuni soggetti lieve iperemia ed edema della lamina propria. Si potevano inoltre evidenziare, sia la presenza di forme intra- che extra-citoplasmatiche a livello dell'epitelio della mucosa (Fig. 18a, b).

Anche nello stomaco era presente un lieve infiltrato infiammatorio di tipo mononucleato e presenza di rodlet cells (Fig. 18c).



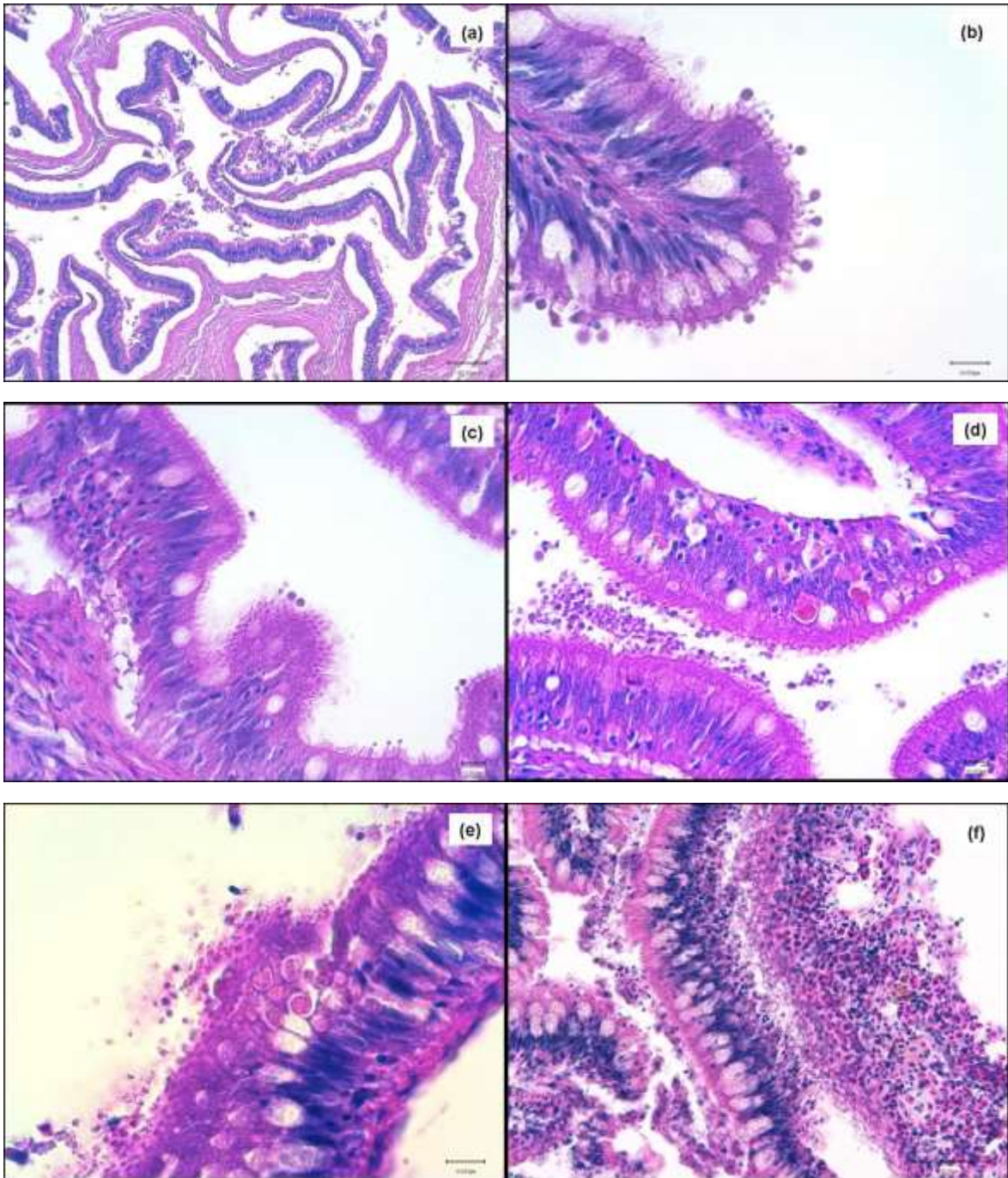


Fig. 17 Intestino, rombo: (a) marcato danno alla mucosa con distacco dalla sottomucosa sottostante; (b) forme extra-citoplasmatiche di *Cryptosporidium scophthalmi* sulla mucosa infetta; (c) forme intra ed extra-citoplasmatiche contemporaneamente presenti nella mucosa; (d) forme intra-citoplasmatiche a diverso stadio di sviluppo nella mucosa e forme libere nel lume intestinale; (e) iperplasia dell'epitelio e forme intra-citoplasmatiche; (f) flogosi ed iperemia della mucosa e della lamina propria. EE

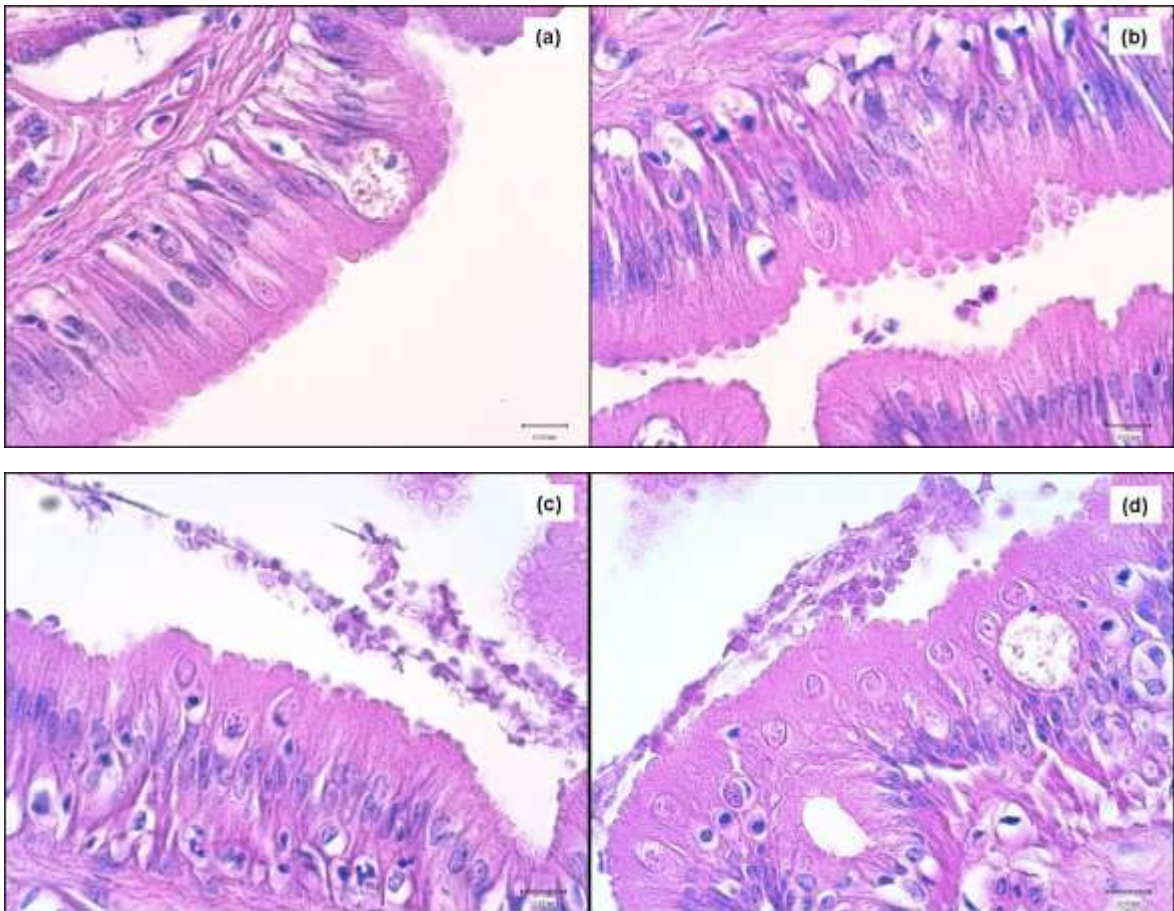


Fig. 18 Stomaco, rombo: (a-b) forme intra- ed extra-citoplasmatiche di *Cryptosporidium scophthalmi* rispettivamente nelle mucosa gastrica e sulla superficie; (c-d) presenza di forme intra-citoplasmatiche e di rodlet cells nella mucosa gastrica. EE

Alle colorazioni istochimiche le forme extra-citoplasmatiche apparivano visibili alle colorazioni ZN e BT, mentre le forme intra-citoplasmatiche erano meglio evidenziate con la colorazione PAS ed in misura minore con Giemsa (Fig. 19).

La colorazione di Luna e BB sono risultate negative.

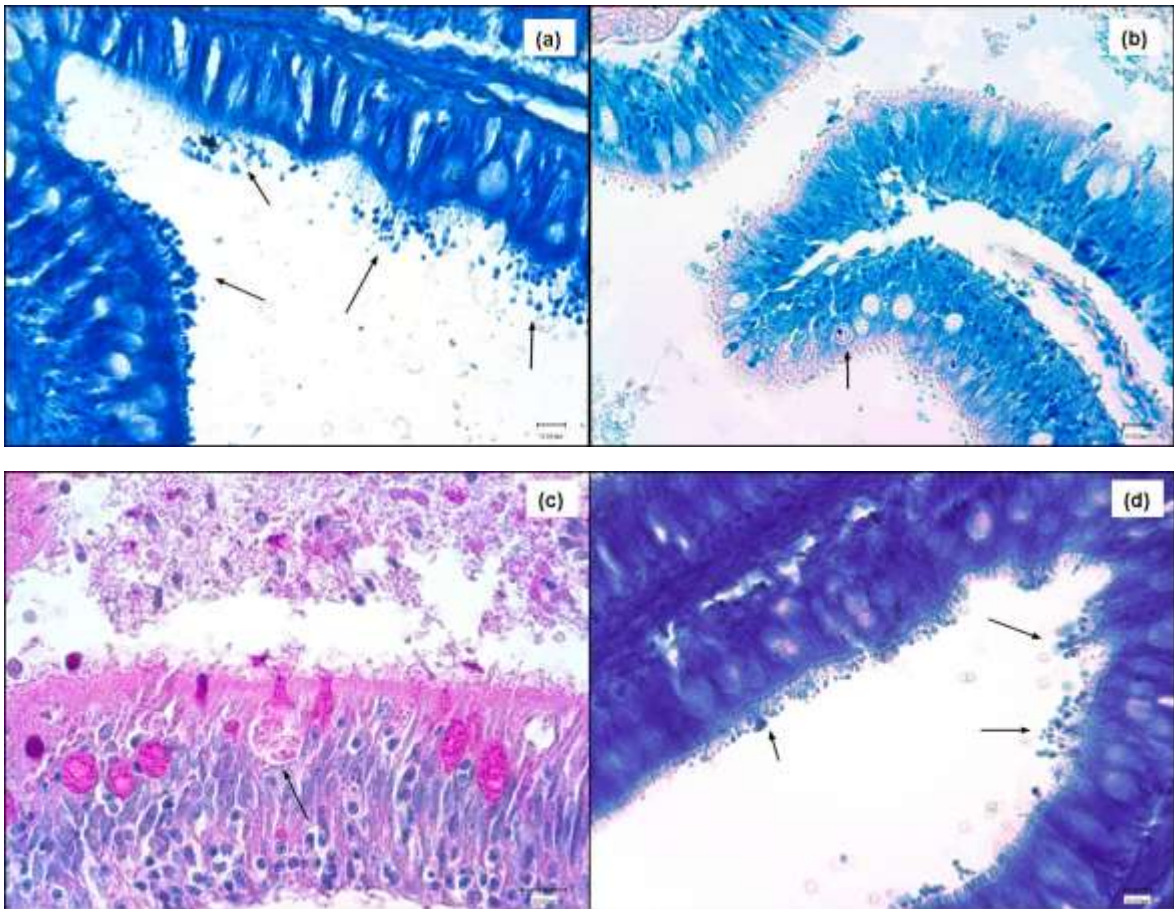


Fig.19 Intestino, rombo: (a) (d) Forme extra-citoplasmatiche (freccie) di *Cryptosporidium scophthalmi* evidenziate con colorazione BT e ZN; (b) (c) Forma intra-citoplasmatica (freccia) di *Cryptosporidium scophthalmi* evidenziate con colorazione Giemsa e PAS.

#### 1.4.4 D. Orate da allevamento in gabbia del Mar Tirreno centrale

##### 1.4.4.1 Aspetti anatomopatologici

All'osservazione esterna, i soggetti analizzati presentavano una notevole diminuzione della taglia (Fig. 20a); all'apertura della cavità corporea si poteva osservare pallore degli organi e l'intestino appariva ectasico con parete estremamente assottigliata e presenza di materiale mucoide nel lume (Fig. 20b).



Fig. 20 Orate: (a) soggetti di diversa pezzatura, forte dimagrimento (aspetto a lama di coltello); (b) pallore degli organi interni

#### 1.4.4.2 Esame parassitologico e analisi molecolare

All'esame parassitologico a fresco è stato possibile identificare la presenza di minute spore di microsporidi, spesso aggregate, nel tratto gastroenterico di tutti i soggetti analizzati (Fig. 21).

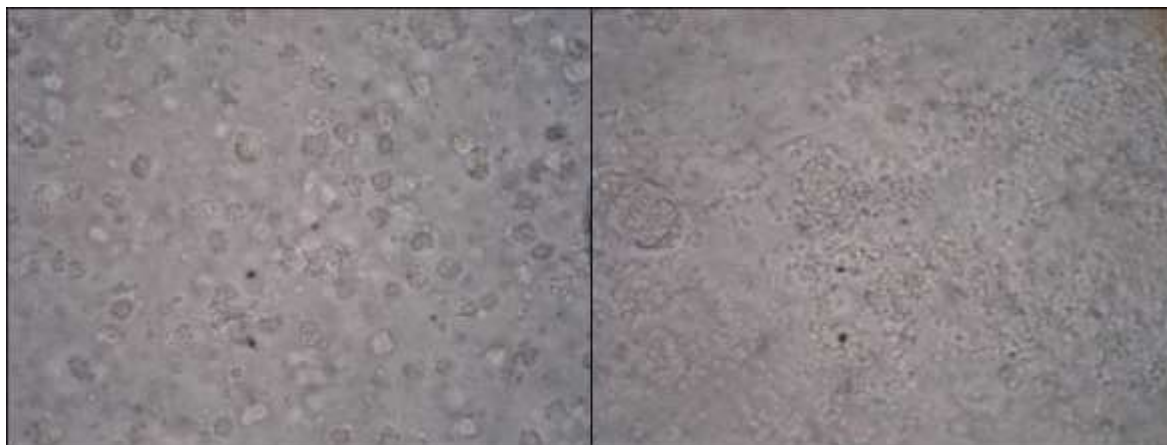


Fig. 21 Esame parassitologico a fresco: aggregati di spore di microsporidi.

L'analisi, mediante BLAST, delle sequenze ottenute dall'amplificazione del 16S rDNA delle spore riferibili morfologicamente a Microsporidia ha restituito una identità del 99,9% con *Enterospora nucleophila*, recentemente descritta da Palenzuela *et al.* (2014).

#### 1.4.4.3 Aspetti istopatologici e immunoistochimici

All'esame istopatologico sono state rilevate cellule infette in stomaco ed intestino. Le lesioni riscontrate pur in un ambito di estrema gravità si presentavano con aspetti variabili in diversi soggetti di peso differente.

In soggetti di taglia inferiore (5 g) l'intestino presentava marcata distruzione della mucosa, sottomucosa e lamina propria associate ad evidente assottigliamento della tonaca muscolare (Fig. 22a).

Il lume intestinale si presentava completamente repleto di cellule di sfaldamento in carioressi e picnosi (Fig. 22b), associate alla presenza di numerose colonie batteriche. Le cellule infette apparivano per lo più raggruppate a formare cluster, in alcuni casi associati a melanomacrofagi rivolti verso le cellule stesse (Fig. 22c).

Era inoltre possibile osservare singole cellule infette da microsporidi a livello sia intra-nucleare che intra-citoplasmatico a diverso stadio di sviluppo (Fig. 22d).

Oltre alle cellule dell'epitelio della mucosa apparivano infetti i macrofagi, contenenti numerosi microsporidi nel citoplasma fino alla distruzione delle cellule macrofagiche ed il loro rilascio (Fig. 22e). È stato infatti possibile osservare microsporidi anche nei fibroblasti della lamina propria (Fig. 22f), associati a massivo infiltrato di cellule granulari eosinofile e nel lume intestinale.

Lo stomaco si presentava anch'esso diffusamente alterato a livello di mucosa e sottomucosa con presenza di numerose cellule epiteliali della mucosa e ghiandolari infette (Fig. 23a, b, c, d).

In soggetti di taglia maggiore si sono potuti rilevare aspetti diversi legati a differenti stadi di evoluzione dell'infestazione. In alcuni risultavano colpiti prevalentemente l'epitelio della mucosa gastrica ed intestinale a livello apicale con infiltrazione di linfociti e marcato sfaldamento, mentre in altri, sempre della stessa taglia, le lesioni erano maggiormente localizzate a livello di sottomucosa con mucosa in parte integra.

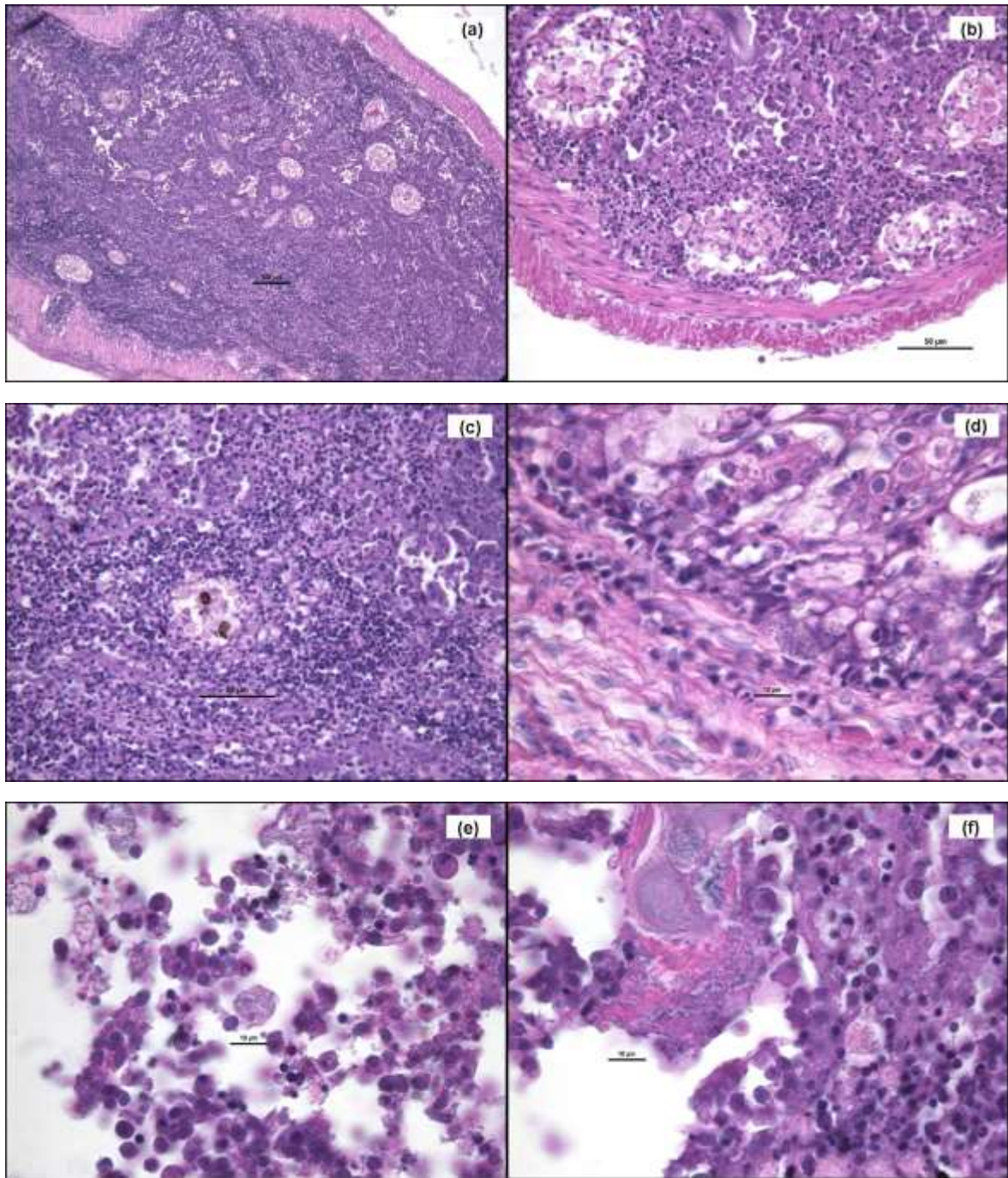


Fig. 22 Intestino orata: (a) marcata distruzione di mucosa, sottomucosa e lamina propria con assottigliamento della muscolare; (b) lume repleto di cellule di sfaldamento con cluster di cellule infette; (c) cluster di cellule infette con melanomacrofagi; (d) presenza di spore a livello intra-nucleare ed intra-citoplasmatico delle cellule infette; (e) macrofagi infetti con numerosi microsporidi nel citoplasma, frammisti cellule epiteliali in necrosi nel lume; (f) microsporidi localizzati nel tessuto connettivo (fibroblasti) della lamina propria. EE

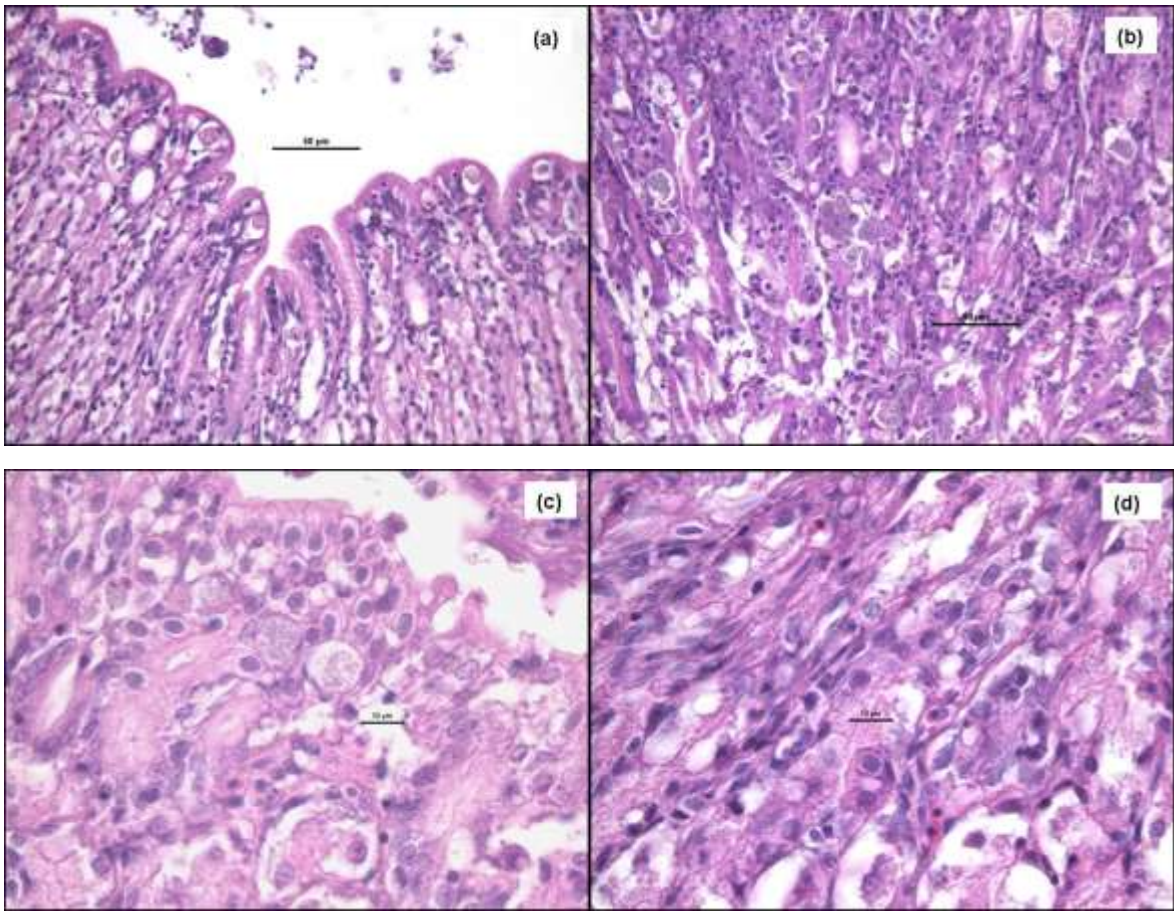


Fig. 23 Stomaco orata: (a) mucosa gastrica con presenza di cellule infette in posizione apicale; (b) cellule epiteliali della mucosa e ghiandolari infette in profondità (c-d) cellule infette a livello citoplasmatico e nucleare. EE

Alla colorazione di Luna le spore intra-citoplasmatiche e intra-nucleari e le cellule granulari eosinofile appaiono colorate in rosso, sia in stomaco che intestino (Fig. 24).



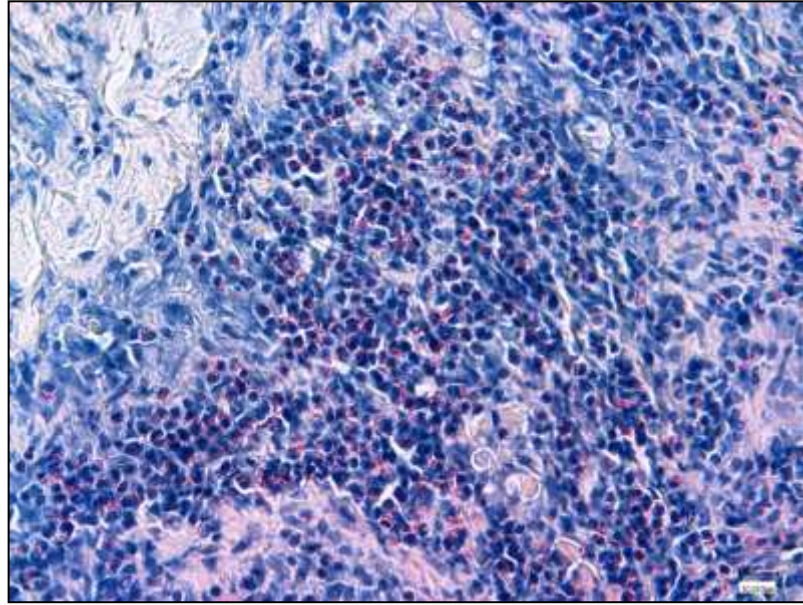


Fig. 24 Intestino orata: positività di spore e cellule granulari eosinofiliche. Colorazione di Luna

Alla colorazione immunohistochimica con anticorpo per *Encephalitozoon cuniculi* si è potuta rilevare la presenza di spore intra-nucleari e intra-citoplasmatiche sia a livello gastrico che intestinale (Fig. 25).

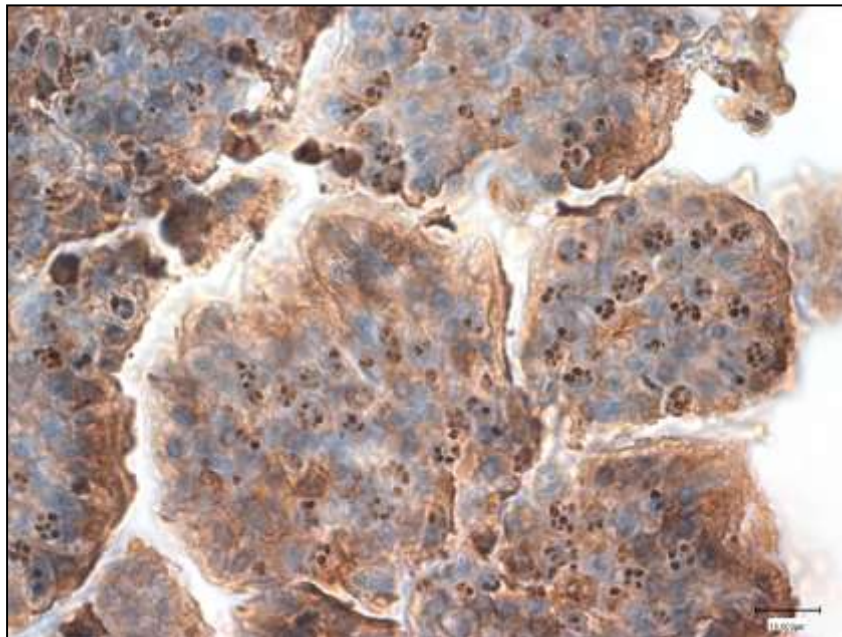


Fig. 25 Intestino orata: positività immunohistochimica delle spore con anticorpo anti-*Encephalitozoon cuniculi*. IIC

### 1.4.5 E. Mugilidi (*Liza aurata* e *L. ramada*) provenienti da sistemi lagunari della Sardegna

#### 1.4.5.1 Aspetti istopatologici

All'esame istopatologico di stomaco ed intestino non è stata riscontrata la presenza di protozoi del genere *Eimeria* e *Cryptosporidium* e di Microsporidi.

In 7 dei 10 soggetti prelevati presso lo Stagno di San Teodoro e in 9 dei 10 prelevati presso quello di Cabras è stata rilevata la presenza di parassiti Myxozoa del genere *Sphaerospora*, localizzati a livello della tonaca muscolare e della lamina propria di stomaco ed intestino.

Era inoltre possibile osservare la presenza di infiltrato infiammatorio da lieve a moderato, costituito da linfociti e cellule granulari eosinofile (Fig. 26 a, b).

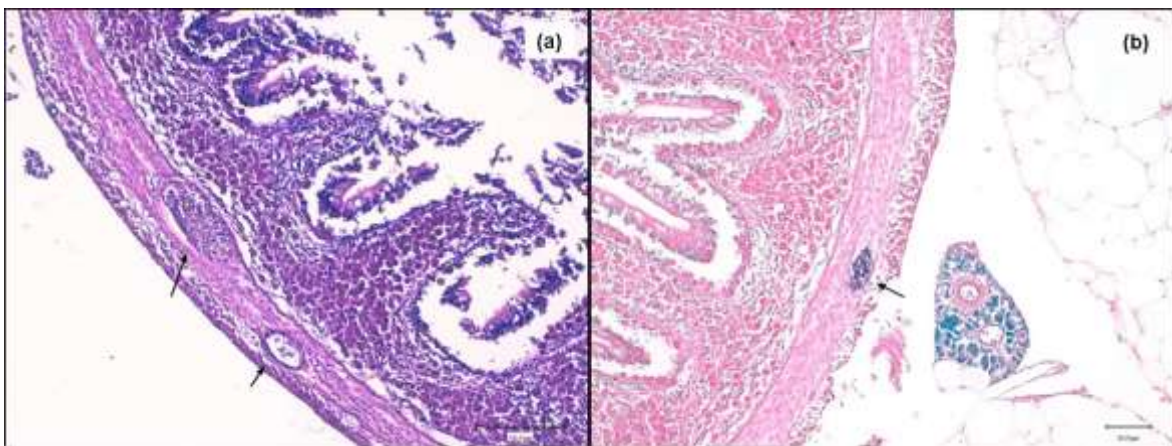


Fig. 26 Intestino, cefalo: (a) formazioni cistiche di *Sphaerospora* sp. a livello della muscolare; infiltrato infiammatorio costituito da linfociti e cellule granulari eosinofile a livello della sottomucosa. EE; (b) formazione cistica di *Sphaerospora* sp. colorata con ZN.

## **1.4.6 F. Campioni d'archivio di spigole e orate con coccidiosi e microsporidiosi**

### 1.4.6.1 Aspetti istopatologici

In 37 dei preparati analizzati, appartenenti rispettivamente a 9 spigole e 28 orate, si sono osservate infezioni da moderate a gravi di coccidi del genere *Eimeria* con individuazione di elementi parassitari riferibili a oocisti ed a gamonti nelle cellule epiteliali della mucosa.

In associazione alle forme protozoarie si poteva osservare un infiltrato infiammatorio da moderato e grave, caratterizzato prevalentemente da cellule mononucleate riferibili a linfociti e in alcuni casi associato a macrofagi e cellule granulari eosinofiliche (Fig. 27 a).

I restanti 6 preparati, appartenenti a spigole, erano caratterizzati dalla presenza di microsporidi formanti xenomi riferibili al genere *Loma* spp.

Gli xenomi erano presenti a livello dell'epitelio della mucosa intestinale ed apparivano di dimensioni diverse in alcuni era inoltre possibile apprezzare la presenza del nucleo disposto per lo più alla periferia dello stesso (Fig. 28 a).

### 1.4.6.2 Colorazioni istochimiche

Le colorazioni istochimiche applicate ai campioni con protozoi del genere *Eimeria* spp. hanno dimostrato tutte positività anche se con gradi ed intensità diverse. In particolare la colorazione PAS è risultata positiva nei diversi stadi evolutivi, le colorazioni ZN, Giemsa e BB hanno dimostrato positività, rispettivamente in rosso, blu intenso e blu per le oocisti mature (Fig. 27 b, c, d, e).

La colorazione di Luna ha presentato una debole positività di color rosa/arancio nelle oocisti mature (Fig. 27 f).

Le colorazioni istochimiche sui campioni con microsporidi del genere *Loma* sp. hanno dimostrato tutte positività con caratteristiche differenti. La colorazione PAS è risultata intensamente positiva a livello delle parete dello xenoma e meno a livello dell'interno delle spore.

La colorazione ZN ha colorato di color rosso brillante l'interno delle spore in quantità variabile; alla colorazione Giemsa le spore apparivano intensamente colorate di blu ed alla BB esse si coloravano intensamente e diffusamente di blu all'interno dello xenoma (Fig. 28 b, c, d, e).

La colorazione di Luna ha colorato le spore nello xenoma rosso mattone (Fig. 28f).

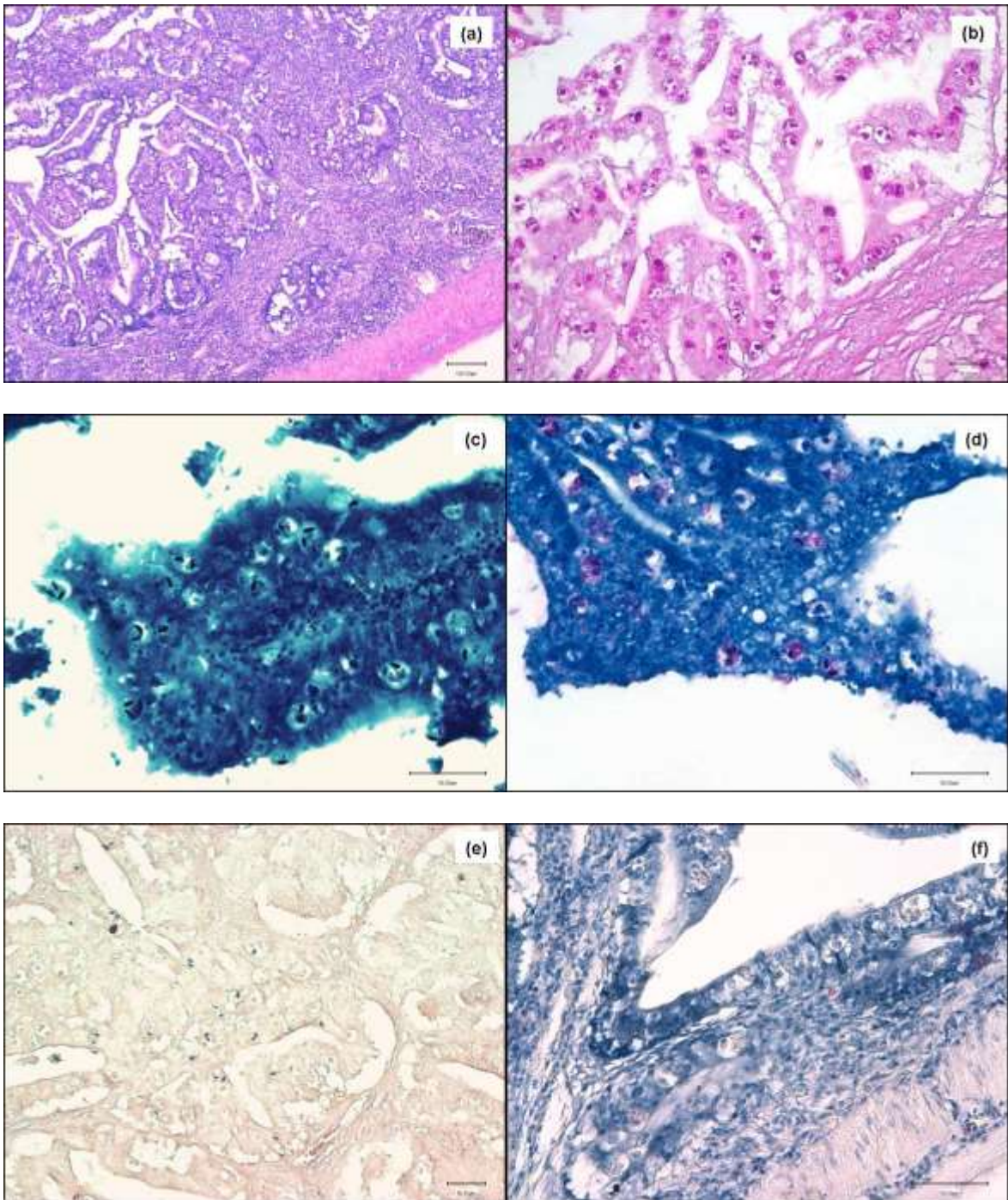


Fig. 27 Intestino, orata: (a) marcata flogosi della mucosa, in estensione alla sottomucosa, caratterizzata da infiltrato infiammatorio costituito da linfociti, macrofagi e cellule granulari eosinofiliche, associata alla presenza di coccidi del genere *Eimeria* sp. a differente stato di evoluzione (EE). (b) gamonti marcatamente positivi (PAS); (c) oocisti intensamente blu (Giemsa); (d) oocisti rosse in marcato fondo blu (ZN); (e) oocisti intensamente blu (BB); (f) oocisti debolmente rosa/arancio e cellule granulari eosinofiliche rosso mattone (colorazione di Luna).

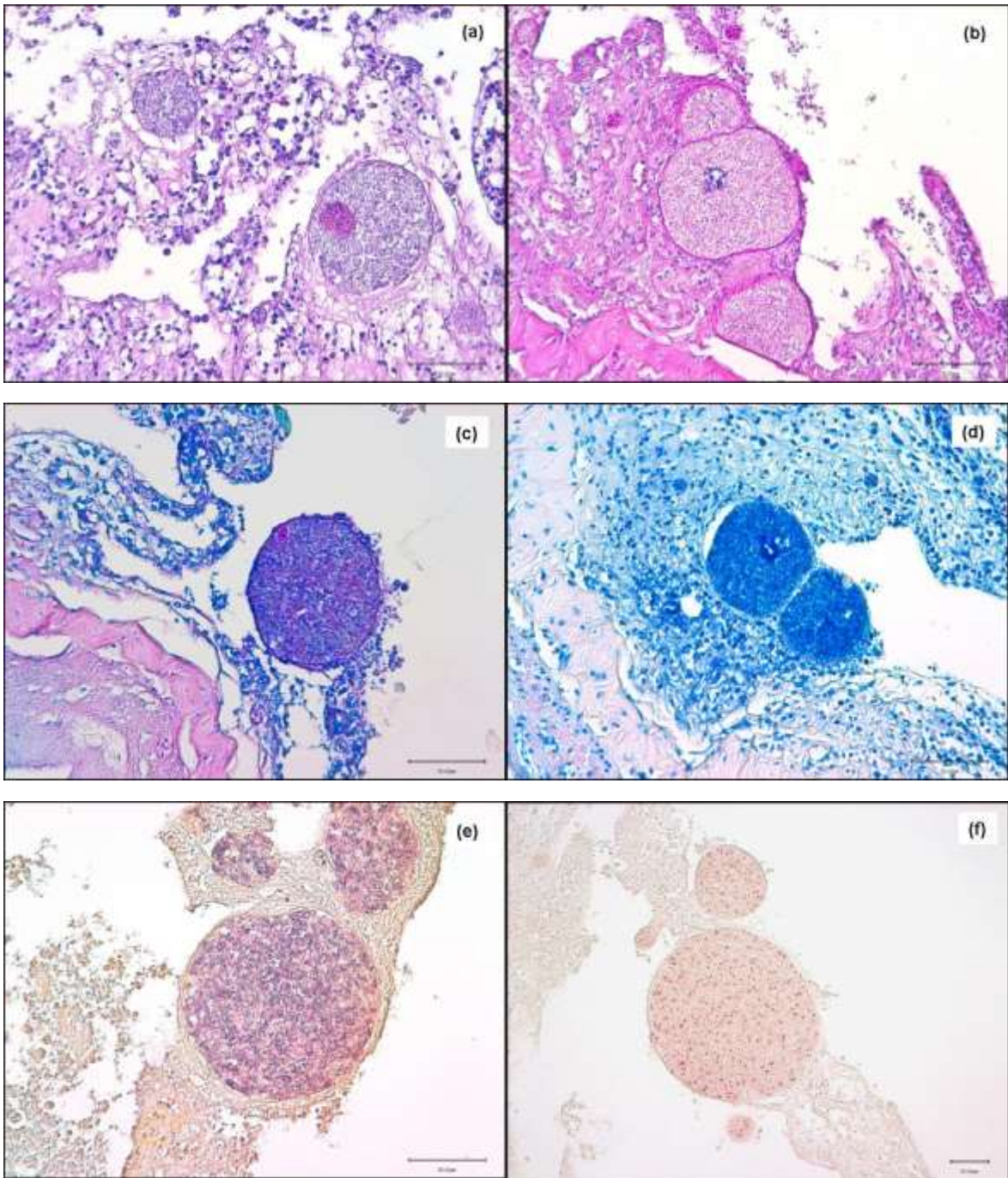


Fig. 28 Intestino, spigola: (a) Xenomi a livello della mucosa con lieve infiltrato infiammatorio mononucleato (EE). (b) capsula degli xenomi marcatamente PAS positiva, spore debolmente positive (PAS); (c) spore porpora all'interno dello xenoma immerse in marcato fondo blu (ZN); (d) spore intensamente blu all'interno degli xenomi (Giemsa); (e) spore intensamente blu alternate a spore debolmente blu all'interno degli xenomi (BB); (f) spore rosso mattone in xenomi (colorazione di Luna)

#### 1.4.6.3 IIC *Encephalitozoon cuniculi*

La colorazione immunocistochemica con anticorpo anti-*Encephalitozoon cuniculi* è risultata positiva a livello delle spore presenti all'interno degli xenomi (Fig. 29 a, b).

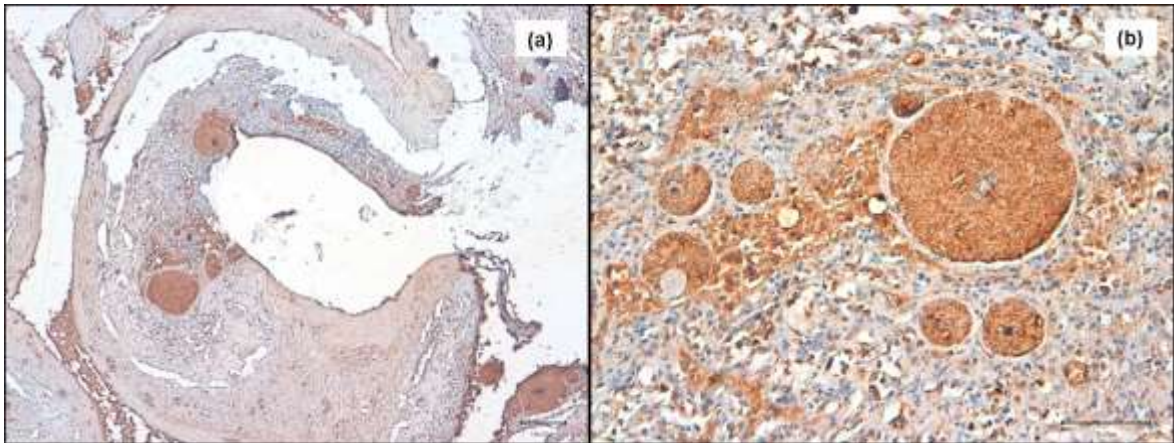


Fig. 29 Intestino, spigola: (a) positività immunocistochemica per anticorpo policlonale anti-*Encephalitozoon cuniculi* delle spore all'interno degli xenomi, visione generale. (b) positività immunocistochemica delle spore all'interno degli xenomi, dettaglio IIC

## **1.5 Discussione e Conclusioni**

La segnalazione di nuove specie di protozoi e microsporidi in organismi acquatici si stanno susseguendo negli ultimi anni, anche grazie all'affinamento delle metodiche di indagine, soprattutto di tipo biomolecolare, che permettono una più approfondita caratterizzazione filogenetica dei parassiti stessi.

Allo stesso tempo però le tecniche tradizionali, come l'istologia, continuano a rivestire un ruolo di primo piano per lo studio eziopatogenetico e per la diagnosi della patologia in atto, in quanto la associazione delle lesioni ad uno specifico agente eziologico rappresenta l'optimum per la gestione della patologia in allevamento.

Questo approccio ha permesso, durante il periodo di ricerca svolto nell'ambito del dottorato, di descrivere per la prima volta in Italia alcuni episodi di infezione enterica da *Enterospora nucleophila* in orate allevate.

Questo microsporidio, descritto fino ad oggi solo in Spagna (Palenzuela *et al.*, 2014), è stato rilevato nel corso di gravi patologie enteriche e ritenuto responsabile di sindromi emaciative in giovanili di orata. I risultati da noi ottenuti concordano con quanto descritto da Palenzuela *et al.* (2014) per diversi aspetti, in particolare legati all'età dei soggetti, alla sintomatologia ed alle caratteristiche delle lesioni macroscopiche.

E' però necessario segnalare come nei casi da noi analizzati sia frequente il coinvolgimento dello stomaco a differenza di quanto descritto da Palenzuela *et al.* (2014) che ne indicano un raro interessamento da parte di *E. nucleophila*.

Inoltre le lesioni da noi riscontrate si presentavano spesso di notevole gravità, soprattutto nei soggetti di taglia inferiore, e diffuse a tutto il tratto digerente; nei soggetti di taglia maggiore si sono rilevate invece alcune situazioni differenti. In



particolare, in alcuni esemplari le lesioni erano localizzate prevalentemente a livello della mucosa senza interessamento della sottomucosa, mentre in altri casi si verificava la situazione contraria, cioè prevalente localizzazione nella sottomucosa con mucosa in parte integra seppur interessata dall'infezione.

Questi aspetti possono far ipotizzare che i microsporidi inizino a parassitare le cellule della mucosa per poi diffondersi ed estendersi alla sottomucosa e che i tratti dell'apparato gastro-enterico non vengano tutti parassitati allo stesso modo.

Un altro risultato di rilievo è stato il riscontro di massive infestazioni da *Cryptosporidium scophthalmi* in rombi allevati in gabbia presso un'azienda croata. Anche in questo caso le lesioni erano compatibili con quanto descritto da Alvarez-Pellitero *et al.* (2004), anche se nel nostro caso risultava frequente la localizzazione del parassita lungo tutto il tratto digerente, incluso lo stomaco, mentre la segnalazione precedente la riportava prevalentemente nel tratto distale dell'intestino. Inoltre si deve segnalare come, anche a livello gastrico, il danno cellulare fosse rilevante in quanto erano presenti sia forme extra che intra-cellulari, queste ultime dimostrate essere maggiormente dannose per l'epitelio.

La taglia dei soggetti da noi riscontrati positivi (310 g di peso medio) risultava inoltre relativamente elevata rispetto a quanto precedentemente descritto da Alvarez-Pellitero *et al.* (2004) in cui si segnala la parassitosi soprattutto in giovanili, con una gravità delle lesioni inversamente proporzionale alla taglia dei soggetti interessati (massimo 400 g di peso).

La ricerca effettuata sulla presenza di parassiti enterici in larve, post-larve e avannotti di spigole ed orate ha permesso di rilevare, per la prima volta in Italia, la presenza di infezioni da *Cryptosporidium* sp. in post-larve ed avannotti di orata provenienti da un'avannotteria industriale nazionale.

Questo rilievo, anche se in forma sporadica e con infestazioni lievi caratterizzata dalla prevalente presenza di forme extra-citoplasmatiche, e quindi senza danno evidente alla mucosa, risulta comunque di notevole importanza per confermare la circolazione del protozoo nel nostro Paese e la sua potenziale importanza sanitaria in soggetti giovani.

A questo riguardo i campionamenti eseguiti su soggetti adulti di spigole ed orate provenienti da allevamenti intensivi in gabbia del mar Ligure e su cefali provenienti da sistemi lagunari della Sardegna hanno invece indicato l'assenza di infezioni da protozoi e microsporidi enterici, pur con una frequente presenza di parassiti Myxozoa del genere *Sphaerospora* a livello intestinale nei cefali.

L'utilizzo delle colorazioni istochimiche indicate in bibliografia (Alvarez-Pellitero & Sitjà-Bobadilla, 2002; Dyková & Lom, 2007; Peterson *et al.*, 2011) per il rilievo di protozoi e microsporidi applicate nel corso del nostro studio, sia sui campioni di campo che di archivio, si sono rivelate di notevole ausilio per la diagnosi e la caratterizzazione degli aspetti istopatologici correlati alle infestazioni da questi agenti nelle specie ittiche prese in considerazione.

Inoltre è importante sottolineare come si sia potuto associare la colorazione più indicata per i diversi agenti. Le colorazioni ZN e Giemsa si sono dimostrate efficaci nell'individuazione di coccidi e microsporidi a diverso grado di intensità a seconda dello stadio di sviluppo. In particolare la ZN si è dimostrata utile soprattutto per il rilevamento di *Cryptosporidium* sp., così come il BT che ha permesso di individuare con maggior efficacia gli stadi extra-citoplasmatici.

La metodica PAS è risultata utile ad evidenziare *Cryptosporidium* sp. ed *Eimeria* sp. con ottimi risultati in particolare per rilevare gli stadi intraepiteliali del primo e dei differenti stadi di sviluppo del secondo. La PAS per quanto riguarda i

microsporidi ha dato però scarsi risultati nel rilevamento delle spore all'interno degli xenomi evidenziando invece sistematicamente la capsula di questi ultimi.

La BB si è dimostrata efficace sia nella colorazione delle spore all'interno degli xenomi sia per l'individuazione delle oocisti dei coccidi.

La colorazione di Luna ha confermato di essere efficace nell'evidenziazione dei microsporidi, sia per quanto concerne le spore all'interno degli xenomi nel caso della microsporidiosi enterica da *Loma* sp. nella spigola che per *Enterospora nucleophila* nell'orata.

E' inoltre da segnalare come si sia rilevata una debole, e non costante positività delle oocisti di *Eimeria* sp. a questa colorazione, in grado peraltro di colorare in modo molto efficace le cellule granulari eosinofile nei tessuti.

Nell'ambito della identificazione delle spore di microsporidi si è scelto di testare un anticorpo policlonale anti-*Encephalitozoon cuniculi*, microsporidio frequentemente riscontrato in conigli ed agente di zoonosi. Questa scelta è stata fatta sulla base della assenza in commercio di anticorpi specifici per i microsporidi dei pesci, e sul fatto che si tratti di un anticorpo policlonale e quindi con maggiore possibilità di cross-reattività.

Nel nostro caso l'anticorpo ha reagito sia con le spore presenti all'interno degli xenomi di *Loma* sp., che con *Enterospora nucleophila*. La reazione si presentava ben evidente ma con fondo piuttosto marcato soprattutto nel caso di *Enterospora*, che in alcuni casi poteva creare delle difficoltà di interpretazione della positività con necessità di utilizzare ingrandimenti elevati per evitare positività errate interpretazioni. Questa difficoltà è risultata meno evidente sui microsporidi formanti xenomi.

In generale comunque l'applicazione dell'IIC per l'individuazione di microsporidi con l'anticorpo anti-*Encephalitozoon cuniculi* potrà fornire un ausilio diagnostico,

pur con i limiti dati dalla non specificità del siero per l'agente indagato ed eventualmente fungere come punto di partenza per la messa a punto di metodiche IIC specifiche per i microsporidi ittici o la produzione di anticorpi *ad hoc*.

In relazione al potenziale zoonosico dei protozoi e dei microsporidi reperiti nel corso di queste ricerche, va rilevato come si tratti di specie che presentano elevata specie-specificità per gli ospiti ittici presi in considerazione.

In particolare, per quanto riguarda i protozoi del genere *Cryptosporidium* individuati nei rombi le analisi molecolari hanno permesso di ascriverli alla specie *C. scophthalmi*, al momento descritta solo in questa specie ittica, mentre per quelli individuati in post-larve ed avannotti di orata non è stato possibile giungere ad un'identificazione di specie anche se le uniche descrizioni esistenti per questo ospite si riferiscono a *C. molnari*, specie priva di risvolti zoonotici in quanto adattata ad ospiti ittici.

In base alle conoscenze attuali, le specie zoonotiche di *Cryptosporidium* presenti in mammiferi, in particolare *C. parvum*, non sarebbero in grado di stabilire infezioni gastrointestinali nei vertebrati inferiori anche se i pesci potrebbero essere in grado di ritenere le oocisti per almeno 14 giorni e disseminarle nell'ambiente (Graczyk *et al.*, 1996).

Anche per quanto concerne i microsporidi reperiti nel corso di queste ricerche l'identificazione condotta a livello microscopico, istologico e molecolare ha permesso di ascriverli a generi e specie mai descritti in episodi di microsporidiosi umana.

Infatti alcuni generi di microsporidi quali *Nosema*, *Enterocytozoon* e *Pleistophora*, presenti anche nei pesci, sono stati isolati in passato da pazienti con sindrome AIDS e da altri pazienti che presentavano una severa immunodeficienza mettendo in discussione il potenziale zoonotico dei microsporidi ittici (Cali, 1991).

Studi recenti hanno però indicato, sulla base di tecniche diagnostiche più avanzate, come esistano specie di *Pleistophora* e *Enterocytozoon* adattate all'ospite umano e ad altri mammiferi (Cali & Takvorian, 2003; Cali *et al.*, 2011) portando l'EFSA nel 2010 a dichiarare che nessun microsporidio ittico è stato posto in relazione ad un rischio sanitario diretto per il consumatore.

Recenti evidenze sulle strette correlazioni genetiche e morfologiche tra *Enterocytozoon bieneusi*, microsporidio comune in pazienti umani affetti da sindromi immunodepressive e di comprovata rilevanza zoonosica, ed altri microsporidi a prevalente localizzazione intranucleare (es. *Enterospora* e *Nucleospora*) che infettano organismi acquatici (crostacei e pesci) pongono però nuovi quesiti sulle relazioni ecologiche e filogenetiche tra questi microsporidi con possibili interazioni a livello di vie di trasmissione tra organismi invertebrati e vertebrati (Stentiford *et al.*, 2013).

Per le specie del genere *Enterospora* peraltro, ad eccezione di *E. nucleophila* nell'orata, sono noti solo ospiti invertebrati (es. *E. canceri* in granchi di mare), quindi sembra probabile che anche nell'epidemiologia e nella trasmissione di questa specie possano rientrare ospiti invertebrati quali i crostacei marini (Palenzuela *et al.*, 2014), spiegando gli episodi di malattia osservati in orate allevate in gabbia.

## **Parte 2**

# **STUDI SULLE MICOBATTERIOSI ITTICHE**

## Capitolo 2 - MICOBATTERIOSI ITTICHE

Le Micobatteriosi ittiche sono un complesso di patologie sistemiche ad andamento cronico sostenute da micobatteri appartenenti al gruppo dei *Mycobacteria Other Than Tuberculosis* (MOTT). La prima descrizione di una micobatteriosi ittica fu fatta alla fine del XVIII secolo, da parte di un gruppo di studiosi francesi, che descrissero un'infezione da parte di *Mycobacterium piscium* (oggi conosciuto come *M. marinum*) in una carpa comune (*Cyprinus carpio*); da allora gli studi sui micobatteri come agenti patogeni negli animali acquatici si sono susseguiti.

Sono state segnalate frequentemente nelle specie ittiche ornamentali (Prearo *et al.*, 2002; Florio *et al.*, 2003; Prearo *et al.*, 2004; Beran *et al.*, 2006; Zanoni *et al.*, 2008), in quelle di allevamento (Aranaz *et al.*, 2008; Bozzetta *et al.*, 2010; Aro *et al.*, 2014) e, anche se meno frequentemente, in quelle selvatiche (Decostere *et al.*, 2004). Queste patologie sono oggetto di studio sia per l'importanza dal punto di vista economico (Wolf & Smith, 1999), perché considerate malattie non trattabili, sia per il loro potenziale zoonosico (Decostere *et al.*, 2004; Gauthier, 2015). Tale rischio risulta più concreto per gli acquariofili e per coloro che lavorano in negozi di animali da compagnia.

### 2.1 Generalità sui micobatteri

Al genere *Mycobacterium* appartengono una serie di batteri caratterizzati da specifiche proprietà di alcool-acido resistenza; questa caratteristica è dovuta alla particolare struttura della loro parete cellulare, che si presenta rivestita da sostanze cerose, esteri degli acidi micolici.

Proprio per questa caratteristica strutturale, pur essendo considerati dei germi Gram positivi, la colorazione di elezione per la loro identificazione è quella di Ziehl-Neelsen (ZN) che sfrutta la loro capacità di trattenere il primo colorante, la fucsina basica, anche in seguito a decolorazione con una miscela di alcool ed acido impedendo al secondo colorante, il blu di metilene, di penetrare nella parete cellulare dando così la tipica colorazione rosso porpora ai bacilli.

I micobatteri atipici sono diffusi nel suolo e nell'acqua (biofilm); sono germi molto resistenti agli agenti fisici e sono in grado di permanere e sopravvivere molti mesi nell'ambiente (Goslee & Wolinsky, 1976; Kazda, 2000).

## **2.2 Tassonomia dei micobatteri**

La classificazione dei micobatteri è molto complessa. Oggi al genere *Mycobacterium* appartengono sia batteri patogeni per l'uomo e per gli animali inclusi nel gruppo dei micobatteri tubercolari (*Mycobacterium tuberculosis*, *M. africanum*, *M. bovis*, *M. microti*), sia altri due gruppi comprendenti gli altri micobatteri patogeni obbligati (*M. avium* spp. *paratuberculosis*, *M. lepraemurium*, *M. leprae*) e micobatteri saprofiti o patogeni occasionali.

Questi ultimi sono stati raggruppati nel 1959 in 4 gruppi da Runyon in base alla pigmentazione, alla morfologia delle colonie e alla velocità di crescita (Tab. 1):



| GRUPPO                                    | Caratteristiche  | Specie  |
|---|--|---|
| <b>I - FOTOCROMOGENI</b>                  | Specie saprofiti a crescita lenta con scarso potere patogeno per l'uomo e gli animali. Sono in grado di produrre pigmenti gialli se esposti alla luce.   | <i>M. kansasii</i><br><i>M. marinum</i>   |
| <b>II - SCOTOCROMOGENI</b>                | Specie saprofiti ubiquitarie a crescita lenta che possono a volte causare patologia negli animali e nell'uomo. Sono in grado di produrre pigmenti anche quando sono incubati al buio.  | <i>M. scrofulaceum</i><br><i>M. goodii</i>  |
| <b>III - NON CROMOGENI</b>                | Specie a crescita lenta che non producono pigmenti.  | <i>M. avium</i><br><i>M. intracellulare</i><br><i>M. ulcerans</i><br><i>M. xenopi</i> |
| <b>IV - MICOBATTERI A CRESCITA RAPIDA</b> | Specie che necessitano di almeno 7 gg. di incubazione per la crescita e presentano una pigmentazione variabile. Sono presenti come saprofiti nel suolo, nell'acqua e nelle piante, costituiscono la flora tipica dell'intestino dei suini, dei ruminanti e di altri animali. Solo occasionalmente causano patologia negli animali. | <i>M. chelonae</i><br><i>M. fortuitum</i><br><i>M. phlei</i><br><i>M. smegmatis</i>   |

Tab. 1 Classificazione dei micobatteri atipici secondo Runyon (1959).

Questa classificazione non è netta, perché certe specie possono appartenere a più gruppi contemporaneamente. Da questa valutazione è derivata la necessità di prendere in considerazione diversi test e mini-schemi diagnostici basati su reazioni-chiave e che fossero contemporaneamente semplici, riproducibili ed efficaci per identificare i micobatteri d'importanza clinica.

Tra questi ricordiamo lo schema proposto da Bojalil *et al.* (1962) che identifica tre gruppi e quello di Kubica (1987) che utilizza 12 test con reazioni addizionali utilizzate solo in speciali circostanze per poter identificare 18 specie o complessi micobatterici.

La classificazione attuale (Rastogi *et al.*, 2001) dei micobatteri, distingue le specie in gruppi che determinano una caratteristica manifestazione clinico-patologica:

- *Mycobacterium tuberculosis* complex (MTC): *M. tuberculosis*, *M. bovis*, *M. bovis* BCG, *M. africanum*, *M. microti*, *M. canettii*, *M. bovis* ssp. *caprae*, *M. pinnipedii*;

- *Mycobacterium avium* complex (MAC): *M. avium* ssp. *avium*, *M. avium* ssp. *paratuberculosis*, *M. avium* ssp. *intracellulare*, *M. avium* ssp. *hominisuis*;

- *Mycobacterium other than tuberculosis* complex (MOTT): comprende numerose specie saprofiti a carattere ubiquitario, tra le quali solo *M. leprae* è un patogeno obbligato.

Solo i micobatteri appartenenti al *M. tuberculosis* complex possono essere definiti micobatteri tubercolari, mentre per gli altri si parla semplicemente di Micobatteriosi.

### 2.3 Specie di Micobatteri di interesse in Ittiopatologia

Le specie più frequentemente riscontrate nei pesci, sia marini che dulciacquicoli, selvatici, di allevamento e ornamentali sono *M. marinum*, *M. chelonae* e *M. fortuitum* (Gauthier *et al.*, 2003; Gauthier, 2015), tuttavia molte altre specie sono state isolate in soggetti sia in assenza che in presenza di sintomatologia come *M. chesapeakei*, *M. shottsii*, *M. pseudoshottsii* in persico spigola (Heckert *et al.*, 2001; Rhodes *et al.*, 2004; Rhodes *et al.*, 2005); *M. gordonae*, *M. peregrinum* e *M. nonchromogenicum* in pesci ornamentali (Zanoni *et al.*, 2008), *M. scrofulaceum* in cefali (Perez *et al.*, 2001), *M. salmoniphilum* in salmonidi e storioni (Whipps *et al.*, 2007; Righetti *et al.*, 2014).

*M. marinum*, *M. chelonae* e *M. fortuitum* sono anche le specie più frequentemente associate alle infezioni umane (Decostere, 2004) alle quali si è aggiunto recentemente *M. abscessus* (Lee *et al.*, 2010).

Inoltre sono stati isolati in infezioni umane, anche se in misura minore, *Mycobacterium peregrinum* (Pagnoux *et al.*, 1998) e *Mycobacterium scrofulaceum* (Ishii *et al.*, 1997).

## **2.4 Patogenesi**

Le informazioni sulla patogenesi delle micobatteriosi ittiche si riferiscono unicamente a prove sperimentali. Diverse specie ittiche sono state utilizzate quali modelli in vivo come pesce rosso (*Carassius auratus*), zebrafish (*Danio rerio*), spigola (*Dicentrarchus labrax*), morone (*Morone saxatilis*), merluzzo (*Gadus morhua*), mentre numerose sono le specie di *Mycobacterium* impiegate per le infezioni sperimentali (*M. marinum*, *M. fortuitum*, *M. smegmatis*, *M. gordonae*, *M. salmoniphilum*).

In tutti i modelli di prove sperimentali si è assistito al manifestarsi di una forma acuta con morte dei soggetti entro una settimana dall'inoculo con dosi elevate ( $10^6$ - $10^9$  CFU/g), mentre l'utilizzo di dosi minori ha permesso l'instaurarsi delle lesioni tipiche a partire dalla 4<sup>a</sup>-8<sup>a</sup> settimana post inoculo (Colorni *et al.*, 1998; Wolf & Smith, 1999; Gauthier *et al.*, 2003; Zerihun *et al.*, 2012).

## 2.5 Trasmissione

L'infezione da *Mycobacterium* spp. negli animali a sangue freddo sembra avvenire in natura attraverso l'ingestione di alimenti ed acqua contaminati con materiale fecale, urine ed essudati provenienti da animali malati (Ross & Johnson, 1962; Gauthier *et al.*, 2003; Nenoff & Uhlemann, 2006).

Ruolo fondamentale per la trasmissione della patologia sembra inoltre rivestire la somministrazione di cibo proveniente da carcasse infette o l'ingestione di invertebrati infetti quali artropodi, gasteropodi d'acqua dolce o gamberi d'acqua dolce (Ross & Johnson, 1962).

Un'altra possibile via d'ingresso del patogeno sembra essere rappresentata da lesioni della cute e delle pinne causate da ferite o da infezioni parassitarie e che permettono la diffusione del patogeno per via ematica (Thoen & Schliesser, 1984).

È stata inoltre dimostrata la trasmissione dei micobatteri attraverso passaggio trans-ovarico in pesci combattenti (*Betta splendens*) (Chinabut *et al.*, 1994).

## 2.6 Diagnosi

Effettuare diagnosi di micobatteriosi ittica può rivelarsi molto complesso ed è necessario ricorrere a varie indagini diagnostiche: valutazione dei segni clinici e delle lesioni anatomopatologiche, esame microscopico, seguito da quello colturale, esame istologico ed eventualmente indagini di biologia molecolare.

### 2.6.1 Aspetti clinici

Nei pesci la micobatteriosi è prevalentemente una malattia ad evoluzione cronica che può non causare sintomi clinici evidenti. La patologia sembra

manifestarsi in associazione a fattori stagionali, tra i quali la quantità e la qualità degli alimenti, le temperature dell'acqua (12-18°C) e la densità di popolazione (Bragg *et al.*, 1990; Smith, 1997).

Uno scadente sistema di allevamento è in grado di determinare stress nei soggetti allevati con conseguente riduzione delle difese naturali. Tutti gli organi e tessuti del pesce possono essere coinvolti, dalle branchie agli organi interni, oltre che la cute e la muscolatura.

Quando presenti, i segni clinici sono prettamente di tipo aspecifico come scarso accrescimento, deperimento, alterazioni della colonna vertebrale, depigmentazione ed ulcerazioni cutanee, anomalie di comportamento (Gauthier & Rhodes, 2009).

La malattia acuta è raramente osservata, in associazione con alte cariche batteriche (Wolf & Smith, 1999; Whipps *et al.*, 2007).

#### 2.6.2 Aspetti anatomo-istopatologici

Lesioni caratteristiche si possono osservare a livello degli organi parenchimosi, in particolare milza, fegato e rene, in cui si riscontra un notevole ingrossamento per la presenza dei caratteristici noduli grigio-biancastri di diametro variabile (Chinabut, 1999).

Istologicamente, i granulomi appaiono simili a quelli riscontrati nei mammiferi, anche se, il riscontro di cellule multinucleate tipo Langhans, caratteristiche invece nei mammiferi, risulta solo sporadico come confermato sia in condizioni sperimentali che di campo (Gauthier *et al.*, 2003; Zerihun *et al.*, 2012; Ortega *et al.*, 2014).

La componente cellulare prevalente è rappresentata dalle cellule epitelioidi, cellule di origine macrofagica, che a seconda delle fasi e dell'evoluzione

dell'infezione tendono a disporsi in modo più o meno organizzato e ad assumere caratteristiche variabili.

Nelle fasi precoci si possono osservare lesioni scarsamente organizzate con una limitata presenza di cellule epitelioidei, fino alla formazione di granulomi ben definiti con uno spesso strato di cellule disposte in modo concentrico, necrosi centrale e presenza di reazione fibrosa periferica nelle fasi più avanzate (Colorni *et al.*, 1998; Gauthier & Rhodes, 2009).

In bibliografia esistono diversi lavori in cui sono state classificate le lesioni istopatologiche, fornendo una stadiazione dei granulomi. In questo contesto la classificazione di Gauthier *et al.* (2003) effettuata nell'ambito di una infezione sperimentale per via intraperitoneale con *M. marinum*, *M. shottsii* sp. nov. e *M. gordonae* su persico spigola (*Morone saxatilis*), ha portato alla identificazione di 4 stadi:

- Stadio 0 FOCOLAIO INFIAMMATORIO: lesione scarsamente organizzata di cellule infiammatorie. Assenti o scarsi batteri alcool-acido resistenti;
- Stadio 1 GRANULOMA EPITELIOIDE: lesione costituita prevalentemente da cellule epitelioidei con assente/limitato materiale necrotico centrale. Assenti o scarsi batteri alcool-acido resistenti;
- Stadio 2 GRANULOMA A CELLULE FUSATE: lesione con evidente necrosi centrale circondata da cellule epitelioidei che negli strati periferici appaiono appiattite. Assenti o scarsi batteri alcool-acido resistenti;
- Stadio 3 GRANULOMA BACILLARE: lesione con prevalenza delle cellule appiattite in cui si ritrovano numerosi batteri alcool-acido resistenti;
- Stadio 4 LESIONE RECRUDESCENTE: alterazione della normale struttura del granuloma con lesioni senza margini definiti e con tendenza a distruggere la

normale architettura dell'organo. Scarsa quantità di batteri alcool-acido resistenti.

Zerihun *et al.* (2012) hanno invece proposto una classificazione simile a quella di Gauthier *et al.* (2003) che stabilisce 5 stadi di granuloma, ricavata anch'essa da uno studio sperimentale effettuato su merluzzo inoculato a livello intraperitoneale con *M. salmoniphilum*:

- GRANULOMA IN STADIO 1 (I): cellule infiammatorie scarsamente organizzate in assenza o con rari bacilli alcool-acido resistenti. Rare lesioni nel tessuto analizzato;
- GRANULOMA IN STADIO 2 (II): granuloma composto da cellule infiammatorie che circondano le cellule epitelioidi con eventuale presenza di necrosi centrale. Scarsa quantità di bacilli alcool-acido resistenti. Distribuzione multifocale delle lesioni;
- GRANULOMA IN STADIO 3 (III): granuloma composto da uno strato ispessito di cellule epitelioidi appiattite, che circonda cellule epitelioidi delimitanti un nucleo necrotico. Scarsa quantità di bacilli alcool-acido resistenti. Distribuzione multifocale delle lesioni che occupano oltre la metà del tessuto esaminato;
- GRANULOMA IN STADIO 4 (IV): lesione simile allo stadio 3, ma con strato delle cellule appiattite più spesso. Numerosi batteri alcool-acido resistenti. Normale architettura del tessuto di difficile identificazione;
- GRANULOMA IN STADIO 5 (V): lesioni granulomatose diffusamente distribuite, la maggior parte delle quali sono separate da un sottile strato di cellule epitelioidi appiattite. Le lesioni granulomatose appaiono per lo più costituite da detriti cellulari marcatamente eosinofili. Rari batteri alcool-acido resistenti. Le lesioni sostituiscono quasi completamente il tessuto normale.

Sulla base dell'osservazione delle lesioni in una popolazione di suri (*Trachurus trachurus* L.) è invece basata la classificazione di Ortega *et al.* (2014) in cui vengono individuati tre differenti tipologie di granuloma e che riprende la classificazione di Colorni *et al.* (1998):

- GRANULOMA CELLULARE O RECENTE: presenza di gruppi di macrofagi (cellule rotonde con citoplasma eosinofilo lievemente granuloso, nuclei chiari da tondi ad ovoidali) disposti in modo concentrico. Numerosi batteri alcool-acido resistenti nel citoplasma dei macrofagi o all'esterno;
- GRANULOMA CON CENTRO NECROTICO O INTERMEDIO: costituito da un'area centrale di necrosi coagulativa circondata da un sottile strato interno di cellule appiattite ed esternamente da macrofagi. Numerosi batteri alcool-acido resistenti nell'area centrale necrotica e nei macrofagi.
- GRANULOMA LAMINARE O TARDIVO: costituito da diversi strati di materiale necrotico compattato intensamente eosinofilo disposti a forma di spirale e circondati da un sottile strato di cellule appiattite. Assenza di batteri alcool-acido resistenti nelle forme più mature.

I bacilli alcool-acido resistenti sono spesso visibili all'interno dei granulomi, anche se è stata segnalata in diverse specie, sia infettate sperimentalmente che su reperti di campo, la presenza di granulomi negativi alla colorazione ZN (Colorni *et al.*, 1998; Gauthier *et al.*, 2003; Ortega *et al.*, 2014) soprattutto legate a lesioni in stadio avanzato.

A questo riguardo è importante effettuare un'accurata diagnosi differenziale con agenti infettivi e non, che possano causare lesioni granulomatose simili, in particolare il *Photobacterium damsela* subsp. *piscicida* nella sua forma cronica che è riconosciuto essere, con i micobatteri, la più frequente causa di lesioni granulomatose nei pesci (Avci *et al.*, 2013).



### 2.6.3 Aspetti anatomo-istopatologici di diagnosi differenziale: *Photobacterium damselae*

La specie *Photobacterium damselae* è comunemente suddivisa in due sottospecie:

- *Photobacterium damselae* subsp. *damselae*
- *Photobacterium damselae* subsp. *piscicida*

Quest'ultimo è l'agente causale della fotobatteriosi ittica, detta anche pasteurellosi ittica o pseudotubercolosi, setticemia batterica che colpisce pesci d'acqua salata o salmastra (Quaglio *et al.*, 1991).

Esternamente, i pesci colpiti da fotobatteriosi possono presentare una lieve melanosi, necrosi localizzata alle branchie e distensione addominale, lesioni generalmente assenti nella forma acuta. Internamente, i segni della malattia variano a seconda della forma con cui questa si manifesta. In forma acuta sono poco visibili se non in preparati istologici, dove sono visibili delle necrosi multifocali e degli accumuli di batteri in capillari e spazi interstiziali. La forma cronica può essere caratterizzata, a seconda delle specie, dalla presenza, negli organi interni, in particolar modo in rene e milza, di piccoli noduli di color bianco panna o tubercoli biancastri di alcuni millimetri di diametro.

A livello istologico, questi noduli nei visceri interni appaiono come granulomi caratterizzati da aggregati di cellule batteriche associate a cellule macrofagiche fagocitarie in parte degenerate, cellule epitelioidi e fibroblasti e l'infezione è accompagnata da una diffusa necrosi interna (Romalde, 2002; Barnes *et al.*, 2005) (Fig. 1).

Nei macrofagi necrotici è possibile incontrare con frequenza dei batteri vitali e ciò suggerirebbe la capacità di *Photobacterium damsela* subsp. *piscicida* di sopravvivere dentro ai macrofagi dell'ospite (Noya *et al.*, 1995).

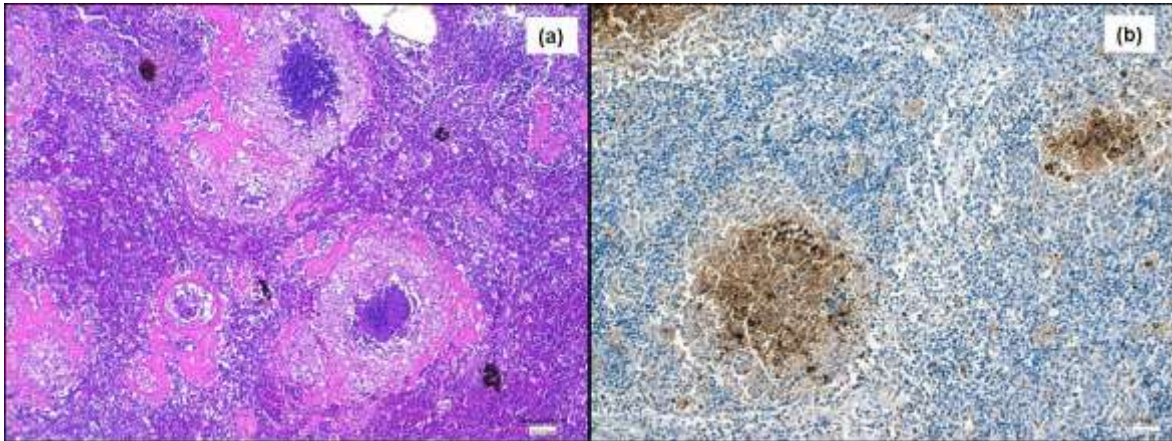


Fig. 1 Milza, orata: (a) lesioni multiple granulomatose con centro necrotico e reazione epitelioida periferica. (b) positività immunohistochemica per *Photobacterium damsela* subsp. *piscicida*.

#### 2.6.4 Esame colturale

L'esame colturale per micobatteri viene svolto seminando il materiale, previa decontaminazione, su terreni solidi a base di uovo quali Löwenstein-Jensen e Stonebrink ed incubati a 28°C e 37°C. Il campione viene incubato per un periodo massimo di 60 giorni dalla data di semina, trascorsi i quali il campione viene considerato negativo.

In seguito ad isolamento del batterio, confermato dall'esame microscopico con colorazione di Ziehl-Neelsen per confermare la presenza di bacilli alcool-acido resistenti, si esegue l'identificazione che può essere eseguita con le prove classiche o di biologia molecolare.

Le prove classiche d'identificazione prevedono prove di tipo fenotipico, quali la valutazione della fotoinduzione, la temperatura e la velocità di crescita, associate a prove di tipo biochimico come indicato nel CDC Manual (Kent & Kubica, 1985).

L'identificazione biomolecolare prevede invece il sequenziamento di una regione genica. La più frequentemente sequenziata a scopi identificativi è quella del gene codificante per rRNA 16S (rDNA) ed in particolare di una porzione informativa di 500 bp contenente due regioni ipervariabili. Altre sequenze altamente conservate si trovano nel gene hsp 65, nella regione spaziatrice fra i geni rRNA 16S-23S e nel gene rpoB.

L'identificazione del microrganismo in esame avviene confrontando la sequenza ottenuta con sequenze presenti in vari database (GenBank, EMBL, DDBJ, ecc). Una volta inserita la sequenza da identificare, il database fornisce un elenco dei microrganismi in ordine decrescente di somiglianza con il ceppo in esame.

## **2.7 Implicazioni zoonotiche delle micobatteriosi ittiche**

Le micobatteriosi ittiche sono fonte d'interesse da parte della sanità pubblica, in quanto riconosciute da decenni come agenti di zoonosi minori (van Duijn, 1981; Prearo *et al.*, 2004; Zanoni *et al.*, 2008) e rappresentano la zoonosi di origine batterica più studiata nei pesci, in quanto causa di lesioni granulomatose cutanee e, anche se più raramente, a livello di tessuti e organi profondi (Gauthier, 2015).

La prima descrizione di lesioni di questo tipo risale al 1951 (Nordén & Linell, 1951), successivamente associata all'infezione da *Mycobacterium balnei* (Swift & Cohen, 1962), ora identificato come *Mycobacterium marinum*.

La via di trasmissione all'uomo è quella del contatto diretto con pesci o acque contaminate e di conseguenza il primo sito di manifestazione della malattia risultano essere le estremità degli arti, con formazione delle caratteristiche lesioni nodulari ulcerate. E' inoltre stata descritta la possibilità di diffusione per via linfatica (Lewis *et al.*, 2003) fino alla localizzazione ai tessuti profondi con conseguenti tenosinoviti, borsiti, artriti e osteomieliti (Lahey, 2003).

In casi più rari, l'infezione può assumere un andamento sistemico con coinvolgimento linfonodale, osseo, polmonare e cutaneo. Questo tipo di evoluzione è stato per lo più rilevato in soggetti immunocompromessi, trapiantati o sottoposti a terapie con corticosteroidi (King *et al.*, 1983; Ho *et al.*, 2001; Streit *et al.*, 2006) anche se esistono segnalazioni d'infezioni disseminate da *M. marinum* e *M. chelonae* anche in soggetti immunocompetenti (Vazquez & Sobel, 1992, Satta *et al.*, 2002, Murback *et al.*, 2015). Rarissimi sono i casi fatali (Tchornobay *et al.*, 1992; Gould *et al.*, 2004).

Dal punto di vista dell'impatto zoonosico è necessario segnalare come le infezioni alle mani causate da *M. abscessus*, in passato considerate rare e solitamente riscontrabili in soggetti immunocompromessi, siano state recentemente riportate in due casi in soggetti immunocompetenti (Lee *et al.*, 2010).

*M. abscessus* è inoltre potenzialmente in grado di causare lesioni in soggetti immunocompetenti come gravi tenosinoviti croniche (Lee *et al.*, 2010), ma soprattutto danni a livello polmonare. Infatti è in fase di approfondimento il suo ruolo nelle patologie polmonari da micobatteri non tubercolari (PNTM) (McShane & Glassroth, 2015).

È inoltre importante ricordare come spesso la diagnosi eziologica corretta di queste manifestazioni sia spesso tardiva; in questi casi è cruciale l'anamnesi che

riporti esposizioni a materiale ittico, piscine, bacini naturali d'acqua, soprattutto in pazienti con infezioni cutanee. Anche la terapia di tali patologie si presenta spesso difficoltosa, data la mancata efficacia dei comuni farmaci antitubercolari umani nei confronti dei micobatteri atipici (van Duijn, 1981; Terry *et al.*, 2001).

Diventa quindi di notevole importanza incrementare la profilassi e migliorare l'informazione nei settori più a rischio, come mercati ittici e industrie di trasformazione.

# PARTE SPERIMENTALE

## 2.8 Materiali e Metodi

### 2.8.1 Campionamento ed esame necroscopico

#### 2.8.1.1 Mugilidi

Sono stati campionati 159 mugilidi selvatici (*Mugil cephalus*, *Liza aurata*, *Liza ramada*, *Liza saliens*, *Chelon labrosus*) nel Mar Ligure orientale (Bocche di Magra, Sarzana, SP).

I soggetti sono stati sottoposti a esame necroscopico per la valutazione delle lesioni e contestualmente si è provveduto al prelievo di campioni di fegato e milza per l'esame colturale per micobatteri, istopatologico e di biologia molecolare e del rene per l'esame microbiologico.

#### 2.8.1.2 Spigole

Venticinque esemplari adulti di spigola (*D. labrax*) sono stati campionati nell'ambito di un episodio di mortalità verificatosi in un allevamento a terra sito nell'Italia centrale.

E' stato eseguito l'esame necroscopico e campioni di branchie, cuore, milza, fegato, rene e intestino sono stati prelevati e destinati all'esame microbiologico e colturale per la ricerca di micobatteri ed all'esame istopatologico.

### 2.8.2 Esame istopatologico

I tessuti per l'istopatologia sono stati fissati in formalina neutra tamponata al 10% e sottoposti alle procedure standard d'inclusione in paraffina. I campioni sono

stati tagliati in sezioni di 4±2 micron di spessore e colorati con Ematossilina-Eosina (EE) e con la colorazione ZN per rilevare bacilli alcool-acido-resistenti.

Sui campioni di spigola sono inoltre state tagliate ulteriori sezioni microtomiche per le colorazioni tricromatiche di Masson & Mallory (kit Bio-Optica) per la valutazione della reazione fibrosa periferica; la positività è stata espressa in presenza, rispettivamente, di colorazione blu intenso e blu chiaro (fibre collagene) a livello periferico delle lesioni granulomatose.

I vetrini sono stati valutati al microscopio ad ingrandimenti crescenti (x10, x20, x40).

Per la caratterizzazione delle lesioni granulomatose delle spigole si è seguita la classificazione di Gauthier *et al.* (2003) che prevede la caratterizzazione delle lesioni in 5 stadi:

- Stadio 0 focolaio infiammatorio
- Stadio 1 granuloma epitelioido
- Stadio 2 granuloma a cellule fusate
- Stadio 3 granuloma bacillare
- Stadio 4 lesione recrudescente

Per i Mugilidi si è stabilito, invece, di descrivere le lesioni in granulomi recenti, intermedi e tardivi secondo Ortega *et al.* (2014) alla luce della scarsa differenziazione dei quadri istopatologici rilevata negli animali in esame.

### 2.8.3 Esame microbiologico

L'esame microbiologico è stato effettuato con due metodi diversi:

- semina diretta dal rene su terreni di primo isolamento come Agar Sangue (AS) e Marine Agar (MA);

- semina mediante passaggio in brodo di arricchimento da una porzione di milza posta in 5 ml di Tryptone Soya Broth (TSB) addizionato al 2% di NaCl e incubata per 24 ore a  $22 \pm 2^\circ\text{C}$ . Dopo l'incubazione, 100  $\mu\text{l}$  di brodo sono stati seminati su terreno selettivo TCBS (Thiosulfate Citrate Bile Sucrose Agar) e incubati a  $22 \pm 2^\circ\text{C}$  per 24 h.

Nel caso di crescita batterica per semina diretta su AS, le colonie venivano sottoposte a colorazione di Gram, test dell'ossidasi e identificazione biochimica tramite sistemi miniaturizzati API 20E e API 20NE (bioMérieux).

#### 2.8.4 Esame colturale

Gli organi sono stati isolati singolarmente e sottoposti all'esame colturale. Previo sminuzzamento, l'omogenizzazione degli organi è stata eseguita utilizzando lo Stomacher; l'omogenato ottenuto è stato poi suddiviso in due aliquote per essere sottoposto a due differenti metodi di decontaminazione (NaOH 2% e HPC 1,5%) per 30 minuti.

Ciascuna aliquota decontaminata è stata sottoposta a centrifugazione ed il pellet ottenuto è stato seminato su una batteria di terreni all'uovo quali Stonebrink e Löwenstein-Jensen medium. Un tubo per ogni metodo di decontaminazione è stato incubato a  $30 \pm 1^\circ\text{C}$  e a  $25 \pm 1^\circ\text{C}$  e controllato giornalmente per 2 mesi.

Tutte le colonie sospette sviluppatesi, sono state colorate con il metodo ZN e quelle risultate alcool-acido resistenti, clonate per la successiva identificazione.

L'identificazione è avvenuta valutando la morfologia, la temperatura e la velocità di crescita, la capacità di produrre pigmento, la fotoinduzione e la caratterizzazione biochimica.

La caratterizzazione biochimica è stata eseguita seguendo le modalità indicate da Kent & Kubica (1985) e Wayne & Kubica (1986).



#### 2.8.5 Multiplex PCR per l'identificazione di *Photobacterium damsela* subsp. *piscicida* (Pdp)

Allo scopo di fornire una diagnosi differenziale sulle lesioni granulomatose riscontrate si è proceduto all' esecuzione di analisi molecolari per la ricerca di *Photobacterium damsela* subsp. *piscicida*.

L'amplificazione del genoma è stata effettuata con una multiplex PCR come precedentemente descritto da Amagliani *et al.* (2009) con limitate modifiche.

Due µl di acido nucleico estratto è stato aggiunto a 48 µl di soluzione della reazione di amplificazione contenente PCR buffer 1x (Roche), 2,5 mmol L<sup>-1</sup> MgCl<sub>2</sub> (Roche), 0,2 mmol L<sup>-1</sup> dNTPs (Fermentas), 0.08 µmol L<sup>-1</sup> di 76a–76b primers, 1 µmol L<sup>-1</sup> di Ure 5'-Ure 3' primers, 0.6 µmol L<sup>-1</sup> di SDR3-SDR4 primers, 1,25 U FastStart Taq DNA Polymerase (Roche).

I primer specifici utilizzati per *Photobacterium* subsp. *piscicida* (Pdp) amplificano un frammento di 297 bp del gene codificante per una proteina penicillin-binding (1A) (Amagliani *et al.*, 2009), mentre per *Photobacterium* subsp. *damsela* (ureC) un frammento di 448 bp del gene codificante per l'enzima Ureasi C (Osorio *et al.*, 2000).

L'amplificazione è stata effettuata in un termociclatore nelle seguenti condizioni: 95 °C per 4 min, 50 cicli di denaturazione a 95°C per 30 s, 65 °C per 30 s, 72 °C per 1 min ed estensione finale a 72 °C per 10 min.

I controlli negativo e positivo (Pdd ATCC 33539 e Pdp ATCC 29688) sono stati inclusi in ogni serie di amplificazione. La rivelazione dopo corsa elettroforetica a 120 V per 35 min è stata fatta su gel di agarosio al 2%. L'analisi della sequenza è stata effettuata sulla base di NCBI Genbank.

#### 2.8.6 IIC per *Photobacterium damsela* subsp. *piscicida*

I sei campioni di cefali con presenza di lesioni granulomatose risultati negativi alla ZN ed all'esame colturale per micobatteri e positivi alla PCR per *Photobacterium damsela* subsp. *piscicida*, sono stati sottoposti ad esame immunoistochimico.

Sezioni microtomiche di  $4\pm 2$   $\mu\text{m}$  di spessore sono state deparaffinate con sostituto dello xilolo e reidratate attraverso il passaggio in una serie di alcool a concentrazione decrescenti. Lo smascheramento antigenico è stato effettuato incubando i vetrini per 30 minuti in buffer citrato (pH6) a 97°C (Panreac AppliChem). In seguito si è proceduto al blocco delle perossidasi endogene immergendo i preparati in una soluzione di perossido di idrogeno al 3% in etanolo per 30 minuti a temperatura ambiente.

Le sezioni di ogni campione e dei controlli positivo e negativo, dopo blocco dei siti aspecifici con sieroalbumina bovina (BSA) 5% (Roche) per 30 minuti, sono state incubate in camera umida con l'anticorpo monoclonale murino anti-*Photobacterium damsela* subsp. *piscicida* (Aquatic Diagnostics Ltd., Scotland) diluito 1:150 per 60 minuti.

Al termine dell'incubazione le sezioni, dopo due risciacqui in tampone (TBS) di 4 minuti ciascuno, sono state ricoperte con l'anticorpo secondario (Chem-Mate™ Dako Envision™ Detection Kit Peroxidase/DAB, Rabbit/Mouse) e poste ad incubare per 20 minuti in camera umida a temperatura ambiente. Il legame dell'anticorpo secondario è stato evidenziato attraverso l'incubazione finale con la soluzione cromogena di 3,3-diaminobenzidina (DAB). I vetrini sono stati controcolorati con Emallume acido di Mayer disidratati attraverso il passaggio in

una serie di alcoli crescenti e sostituto atossico dello xilolo e montati con il vetrino coprioggetto.

Sono stati utilizzati come controllo positivo e negativo, rispettivamente un campione di milza di orata confermato positivo per *P. damsela* subsp. *piscicida* ed uno di milza di spigola positivo per *Mycobacterium abscessus* all'esame colturale.

Le sezioni sono poi state esaminate al microscopio ottico ad ingrandimenti 20x e 40x e valutati come positivi in base alla presenza di precipitati bruni presenti nel citoplasma di macrofagi e nelle aree di necrosi.

## 2.9 RISULTATI

### 2.9.1 Mugilidi

All'esame necroscopico si è potuta rilevare la presenza di granulomi in un solo soggetto mentre all' esame istopatologico sono state evidenziate lesioni granulomatose in parte associate alla presenza di batteri alcool-acido resistenti, identificati all'esame colturale come *M. fortuitum*, *M. abscessus*, *M. flavescens*, *M. chelonae*, *M. septicum*, *M. nonchromogenicum*, ed in parte non attribuibili ad infezione da micobatteri. Tra queste ultime, in 6 casi è stata rilevata la presenza di *P. damsela* subsp. *piscicida*.

I risultati ottenuti da questa parte di attività svolta sono descritti in dettaglio nella pubblicazione allegata (Allegato 1):

Varello K., Prearo M., Serracca L., Meloni D., Rossini I., Righetti M., Pezzolato M., Fioravanti M.L., Ercolini C., Bozzetta E. (2014). Granulomatous lesions in a wild mullet population from the eastern Ligurian Sea (Italy): mycobacteriosis vs. pseudotuberculosis. *Journal of Fish Diseases*, **37**(6): 553-558. DOI: 10.1111/jfd.12155.

#### 2.9.1.1 IIC per *Photobacterium damsela* subsp. *piscicida*

Dei 6 campioni analizzati solo in uno si è rilevata un debole positività a livello di alcuni granulomi presenti a livello di milza e fegato classificati come di tipo intermedio-tardivo. (Fig. 2)

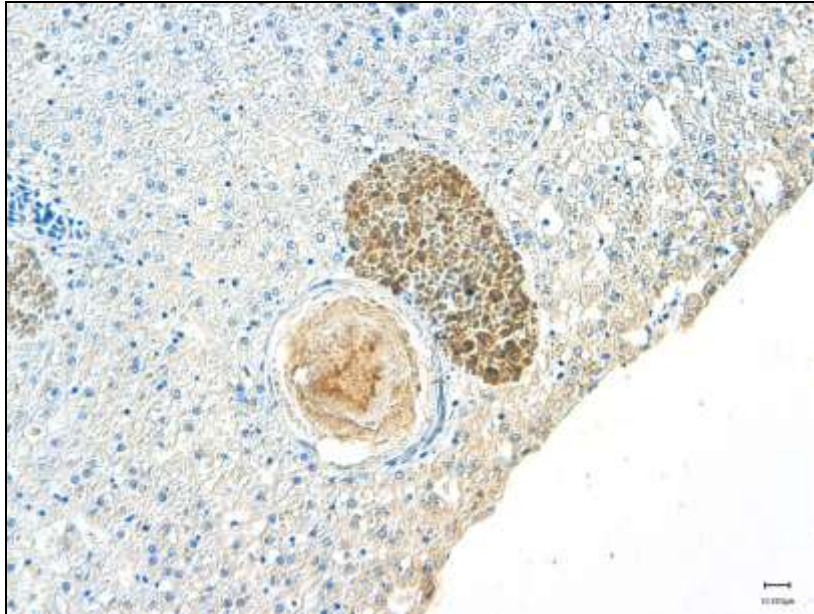


Fig. 2 Fegato: positività immunistochimica per *Photobacterium damsela* subsp. *piscicida* in granuloma di tipo intermedio-tardivo in prossimità di un centro melanomacrofagico.

## 2.9.2 Spigole

### 2.9.2.1 Esame anatomopatologico

All'esame esterno in un soggetto erano presenti rare ulcere cutanee localizzate a livello opercolare e del fianco. Quattro soggetti presentavano inoltre soffusioni emorragiche cutanee circolari di color rosato, aventi centro più chiaro e diametro di 0,5-2cm. Tutti gli esemplari non presentavano lesioni di rilievo.

All'apertura della cavità celomatica in 7 dei soggetti analizzati si poteva osservare marcato ingrossamento degli organi viscerali (Fig. 3a), in particolare della milza che appariva marcatamente aumentata di dimensioni con noduli multipli bianco-lardacei (Fig. 3c).

Noduli miliari biancastri si potevano osservare a livello del rene anteriore (Fig. 3d) e del fegato che appariva marcatamente steatosico (Fig. 3b).

In 9 soggetti si è potuta osservare la presenza di noduli da miliari a multipli, bianco lardacei localizzati esclusivamente a livello splenico, in uno l'associazione di lesioni nodulari in fegato e milza ed in uno le lesioni erano presenti in milza e rene.

Sette spigole analizzate non presentavano lesioni granulomatose macroscopicamente evidenti sia all'esame esterno che all'apertura della cavità celomatica, ma era possibile evidenziare steatosi epatica.

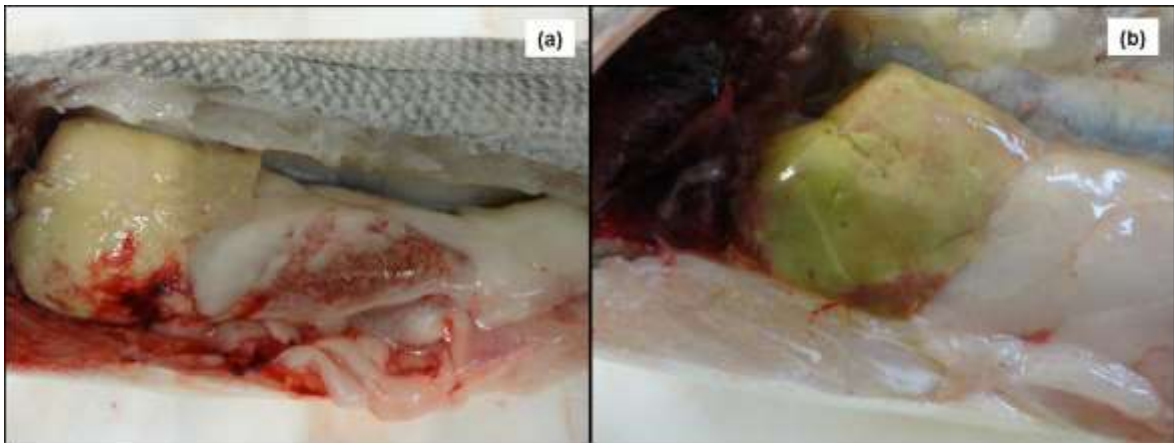


Fig. 3 (a) Cavità celomatica: visione in *situ* dei visceri colpiti; (b) Fegato: steatosi epatica con noduli miliari sulla superficie dell'organo

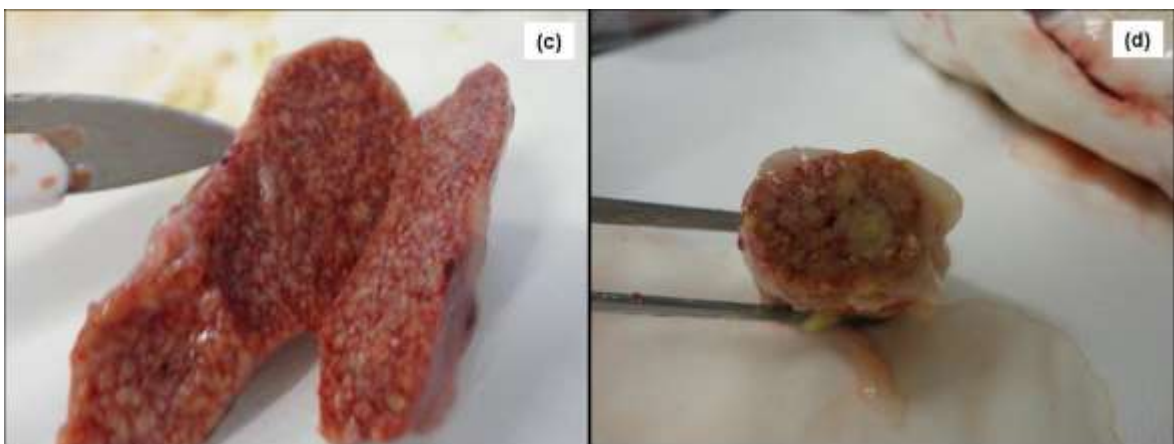


Fig. 3 (c) Milza: marcato aumento di dimensioni dell'organo con noduli multipli bianco-lardacei; (d) Rene anteriore: noduli multipli miliari nel parenchima.

### 2.9.2.2 Esame istopatologico

All'esame istologico è stato possibile rilevare lesioni granulomatose a differente stadio di evoluzione in 18 soggetti con particolare gravità a livello splenico (Fig. 4a), mentre 7 non presentavano lesioni microscopiche.

Nel dettaglio, 10 soggetti avevano lesioni granulomatose diffuse e confluenti solo nella milza a scompaginare la normale architettura dell'organo, classificate come stadio 4 con una elevata quantità di micobatteri diffusi in tutto l'organo positivi alla colorazione di ZN.

Oltre alla milza (stadio 4) in 4 soggetti era coinvolto anche il cuore (Fig. 4d) nel quale oltre alle tipiche lesioni granulomatose (stadio 1 e 2) erano rilevabili marcata congestione vasale a livello delle fibre miocardiche ed un infiltrato infiammatorio mononucleato associato alla presenza di batteri alcool-acido resistenti liberi, rilevati dalla colorazione ZN.

In 7 casi, lesioni granulomatose di stadio 1 e 3 erano presenti nel fegato (Fig. 4c), in associazione alle lesioni spleniche e renali (stadio 4) (Fig. 4b).

In 2 casi sono state rilevate lesioni branchiali ed intestinali caratterizzate rispettivamente da fusione delle lamelle secondarie con diffuso infiltrato infiammatorio mononucleato ed iperemia (Fig. 4e) e da grave infiltrato infiammatorio mononucleato nella lamina propria con fusione dei villi (Fig. 4f).

In questi soggetti le lesioni erano associate a granulomi cardiaci, splenici, epatici e renali a diverso stadio di evoluzione, ma non presentavano lesioni granulomatose. Era invece presente una massiva e diffusa presenza di batteri alcool-acido resistenti a livello dei tessuti e intravasale

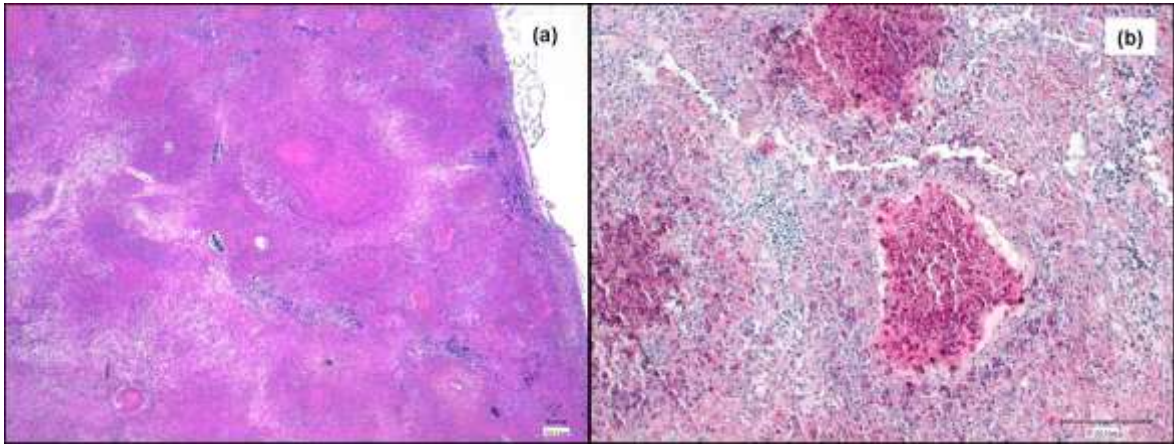


Fig. 4 Milza: (a) granulomi multipli diffusi necrotizzanti confluenti con scompaginamento della normale architettura dell'organo di stadio 4 (EE); (b) marcata e diffusa presenza di batteri alcool-acido resistenti (ZN).

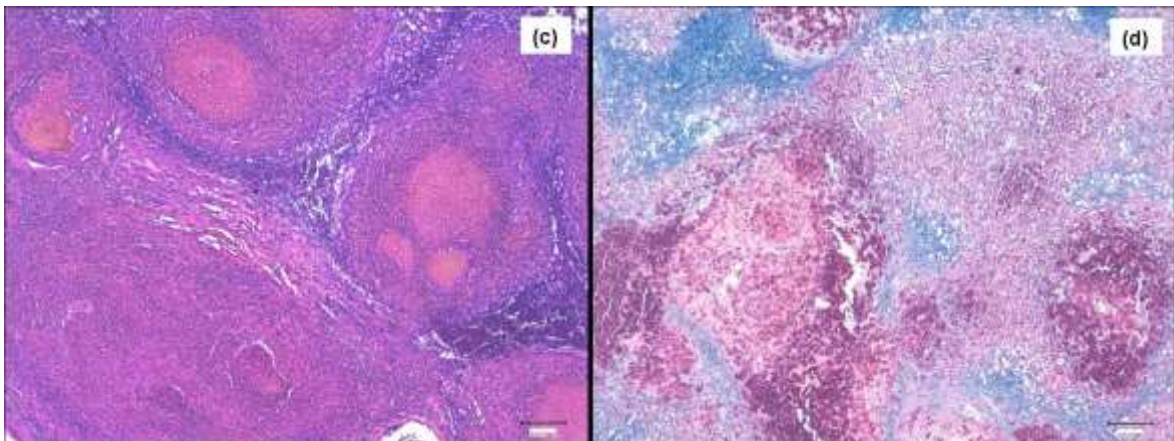


Fig. 4 Rene: (c) granulomi multipli diffusi necrotizzanti confluenti con scompaginamento della normale architettura dell'organo di stadio 4 (EE), (d) marcata e diffusa presenza di batteri alcool-acido resistenti (ZN).



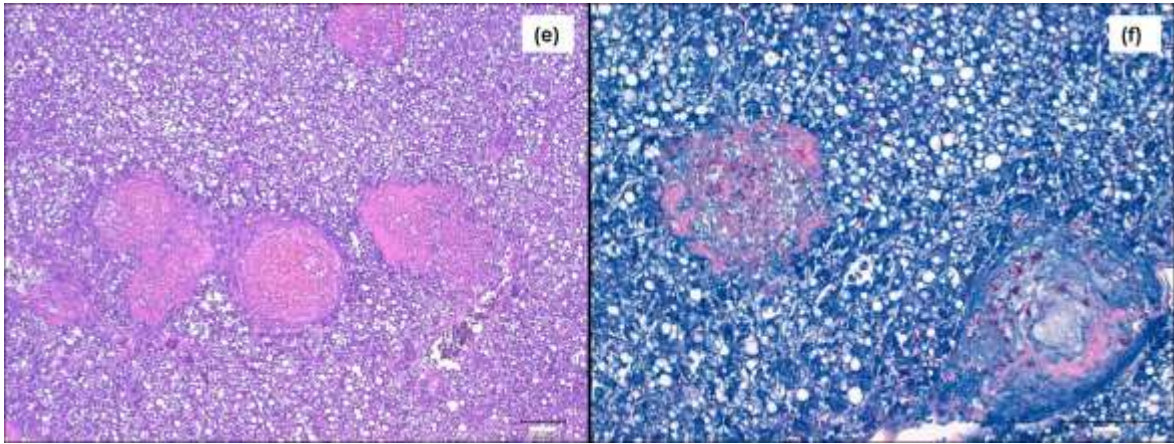


Fig. 4 Fegato: (e) lipidosi epatica con granulomi multipli con centro necrotico delimitati da reazione epiteloide di stadio 2 e 3 (EE); (f) moderata quantità di batteri alcool-acido resistenti localizzati prevalentemente nelle cellule epitelioidi (ZN).

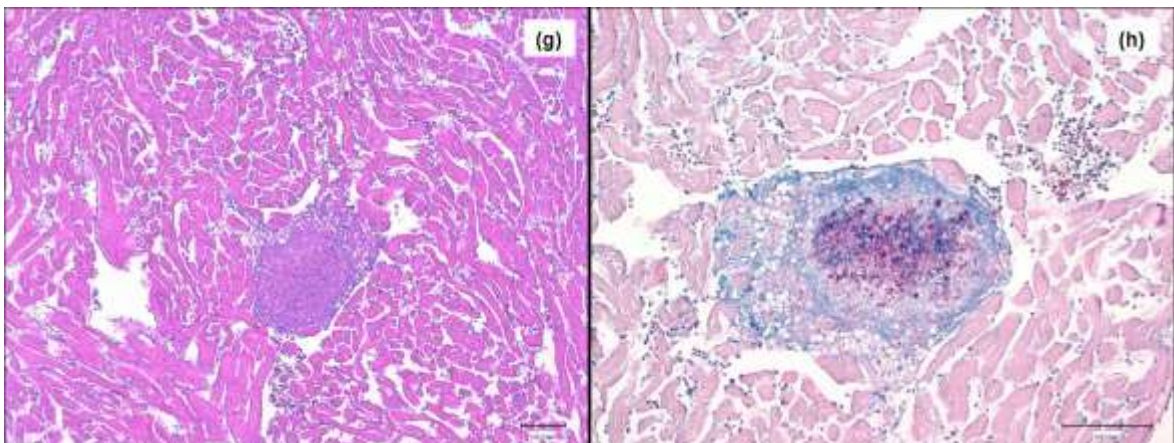


Fig. 4 Cuore: (g) granuloma a livello miocardico con centro necrotico e reazione epiteloide periferica di stadio 2 (EE); (h) moderata quantità di batteri alcool-acido resistenti localizzati prevalentemente nelle cellule epitelioidi (ZN).

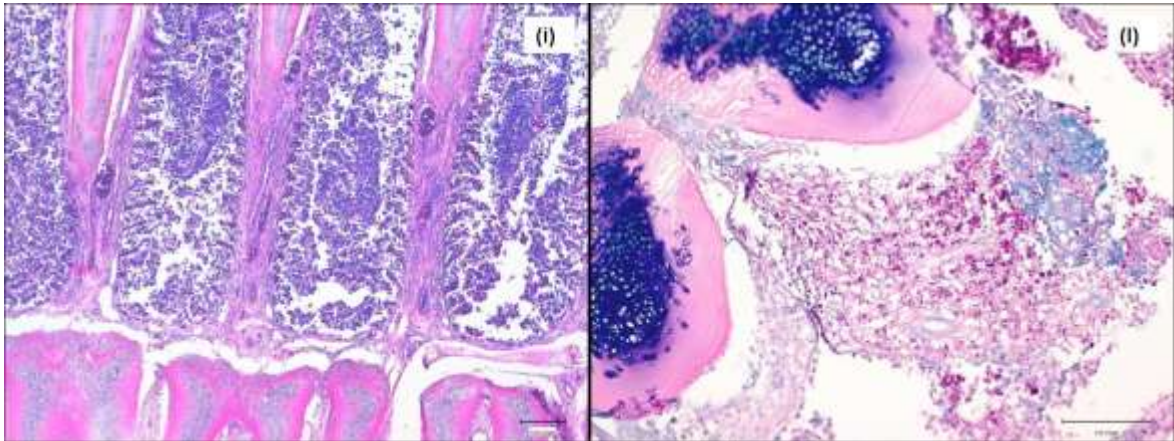


Fig. 4 Branchia: (i) fusione delle lamelle secondarie con diffuso infiltrato infiammatorio mononucleato ed iperemia (EE); (ii) massiva presenza di batteri alcool-acido resistenti diffusi prevalentemente a livello basale dell'arco branchiale (ZN).

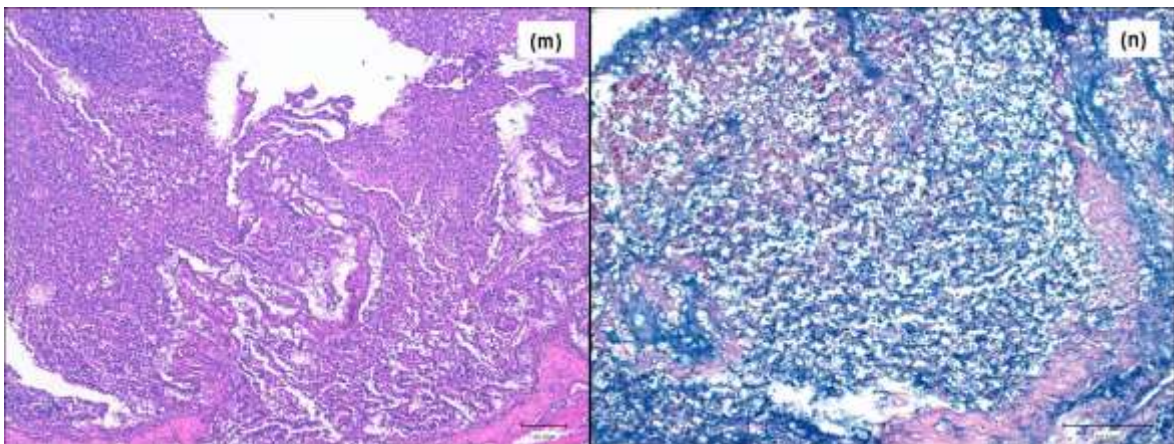


Fig. 4 Intestino: (m) grave infiltrato infiammatorio mononucleato nella lamina propria con fusione e necrosi dei villi (EE); (n) moderata quantità di batteri alcool-acido resistenti localizzati nella lamina propria (ZN).

La colorazione tricromica di Masson & Mallory ha permesso di rilevare un sottile strato di collagene (blu) nei granulomi di tipo 3, presenti soprattutto a livello di fegato, mentre negli organi con lesioni ascrivibili a stadio di tipo 4 (milza e rene), non è stata rilevata la presenza di tessuto collagene (Fig. 5a, b).

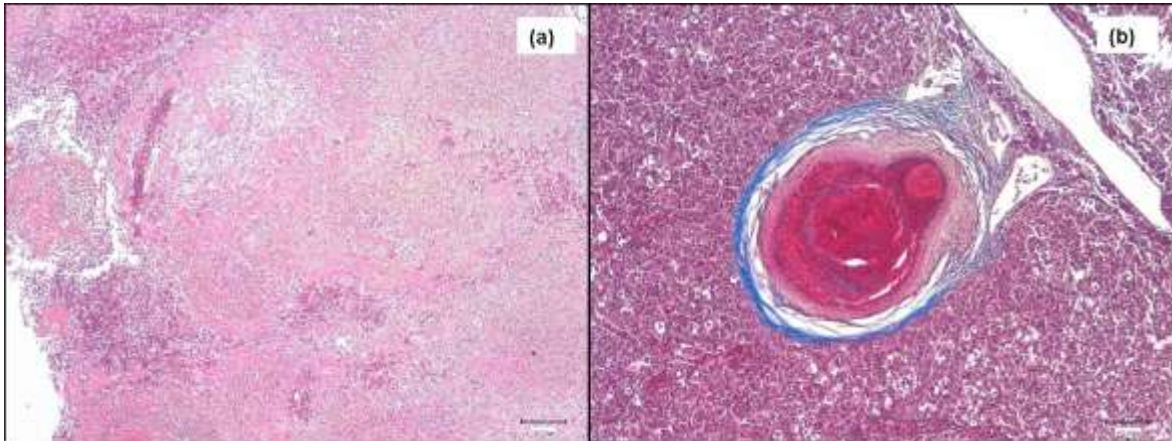


Fig. 5 (a) Milza: granulomi multipli diffusi necrotizzanti confluenti di stadio 4. Assenza di tessuto collagene (Masson); (b) Fegato: granuloma di stadio 3 con reazione fibrosa periferica (blu) (Masson).

#### 2.9.2.3 Esame microbiologico

Nei 4 soggetti con soffusioni emorragiche cutanee è stato isolata ed identificata *Aeromonas veronii* biovar *sobria*.

In tutti gli altri esemplari l'esame colturale su terreni agarizzati di primo isolamento è risultato negativo.

#### 2.9.2.4 Esame colturale

L'esame colturale specifico per micobatteri, condotto su fegati e milze di ogni soggetto campionato, ha evidenziato la presenza di 18 soggetti positivi, confermando il risultato ottenuto all'esame istologico.

La caratterizzazione morfologica, colturale e biochimica dei ceppi isolati ha portato alla classificazione di *M. abscessus* in 7 soggetti, *M. scrofulaceum* in altri 7 soggetti, *M. gordonae* in un soggetto, mentre in 3 branzini non si è potuto arrivare ad una classificazione certa dell'isolato (*Mycobacterium* spp.).

## 2.10 Discussione e Conclusioni

Le micobatteriosi ittiche rappresentano una patologia di estrema importanza, sia dal punto di vista economico, in quanto considerate patologie difficilmente trattabili, sia dal punto di vista sanitario perché causa di zoonosi. Sotto questo aspetto, seppure per molto tempo siano state considerate zoonosi minori, negli ultimi anni i micobatteri atipici sono stati spesso isolati in casi di infezioni anche in soggetti non immunodepressi (Lee *et al.*, 2010).

In particolare, oltre a *M. marinum*, *M. chelonae* e *M. fortuitum*, storicamente considerate le specie più frequentemente associate alle infezioni umane (Decostere, 2004), un ruolo importante è attribuito a *M. abscessus* ed in misura minore a *M. scrofulaceum*, *M. peregrinum* e *M. gordonae*.

Risulta quindi importante segnalare come nell'ambito della nostra ricerca sia stato isolato frequentemente *M. abscessus*, sia in mugilidi selvatici che in spigole e come, soprattutto queste ultime, vista la gravità delle lesioni riscontrate e la massiva carica batterica, possano potenzialmente rappresentare una fonte di rischio per gli operatori dell'allevamento.

Le lesioni riscontrate nelle spigole campionate appaiono di notevole interesse dal punto di vista della patogenesi della malattia, in quanto sono stati ritrovati granulomi classificabili in stadi diversi (Gauthier *et al.*, 2013), da quello di tipo epitelioido prettamente associabile ad una fase di infezione precoce, ad un quadro cosiddetto di recrudescenza dell'infezione, in cui si osserva una vera e propria distruzione della normale architettura dell'organo, indice di fase avanzata dell'infezione, confermata anche dalla assenza di reazione fibrosa periferica e dalle colorazioni tricromiche.

Differentemente da quanto indicato da Zerihun *et al.* (2012) e da Gauthier *et al.* (2013), nei campioni da noi analizzati, a questo tipo di lesione era frequentemente associata una massiva presenza di batteri alcool-acido resistenti, indice di una grave infezione in atto.

La presenza di micobatteri era inoltre sempre costante in tutti i granulomi nei diversi stadi e nei differenti organi analizzati, ma soprattutto si sono potuti rilevare batteri alcool-acido resistenti liberi nei tessuti e, in alcuni casi, nei vasi. Questo tipo di manifestazione atipica di micobatteriosi è di insolito riscontro nelle specie ittiche, tanto da far ipotizzare una forma di generalizzazione ematogena, simile come comportamento, a quanto accade nei mammiferi in fase di “collasso della resistenza”.

Questo aspetto è avvalorato, inoltre, dalla presenza di granulomi a diverso stadio di evoluzione in organi diversi dello stesso soggetto, che può fare pensare ad una situazione di continua reinfezione.

Non bisogna dimenticare come, in 4 dei soggetti analizzati, sia stata isolata *Aeromonas veronii* biovar *sobria*, patogeno emergente negli allevamenti intensivi di spigole e segnalato come possibile causa di perdite, anche consistenti, in particolari condizioni (alta densità degli animali, scarsa salinità o errori di alimentazione).

La concomitanza della presenza di questo batterio e dei micobatteri nell'allevamento analizzato fa ipotizzare che possa crearsi un sinergismo d'azione tra i due patogeni, favorendo l'abbassamento delle difese immunitarie dei soggetti e la conseguente rapida diffusione delle infezioni con conseguente aumento della mortalità.

A differenza di quanto riscontrato nelle spigole, i mugilidi selvatici presi in considerazione hanno presentato invece, lesioni granulomatose focali o multifocali

spesso di tipo tardivo, in cui il numero di batteri alcool-acido resistenti era da moderato a scarso, fino ad assente nei granulomi in stadio più avanzato.

Questo aspetto indica come ci sia una diversa risposta di questa specie all'infezione da micobatteri in termini di resistenza, tanto che solo in un caso le lesioni granulomatose erano evidenti all'esame necroscopico.

Questi ultimi quindi, potrebbero avere un ruolo di reservoir di questi microrganismi, agevolati anche dalle loro caratteristiche migratorie. Il frequente isolamento nei soggetti da noi analizzati di *M. abscessus* riscontrato anche nelle spigole, avvalora questa ipotesi, anche se la tipologia di allevamento a terra di queste ultime non permette un contatto diretto tra i soggetti allevati e le specie selvatiche.

In questo caso potrebbero intervenire nel ciclo elementi esterni come uccelli ittiofagi e acque contaminate, considerata l'elevata resistenza dei micobatteri nell'ambiente (Goslee & Wolinsky, 1976; Kazda, 2000).

Un altro aspetto importante da considerare è il fatto che *Photobacterium damselae* subsp. *piscicida* possa rappresentare un'importante causa di morie in pesci allevati e selvatici; il riscontro di positività in biologia molecolare, in assenza di lesioni ed in alcuni casi con granulomi in stadio di evoluzione tardivo, evidenziano come il batterio possa ritrovarsi in fase latente in soggetti sani e come i cefali possano fungere da *reservoir* anche per tale patogeno e di conseguenza essere potenzialmente fonte di episodi epidemici in condizioni ambientali favorevoli.

Il riscontro di positività in uno solo dei casi testati con anticorpo anti-*P. damselae* subsp. *piscicida* conferma come si tratti di lesioni dovute ad infezioni precedenti con scarsa possibilità di rilevare il batterio.

In conclusione risulta di notevole interesse il monitoraggio delle infezioni da micobatteri sulle specie ittiche selvatiche e la loro eventuale correlazione territoriale con episodi di grave intensità in pesci allevati in modo da comprendere meglio l'evoluzione della patologia nelle diverse specie ittiche. Inoltre valutazioni di questo tipo potrebbero fornire informazioni anche sulla suscettibilità di esse ai micobatteri agevolando anche la gestione dell'allevamento dal punto di vista della profilassi.

## CONSIDERAZIONI FINALI

Con un tasso di crescita annuale intorno al 7,5%, l'acquacoltura costituisce uno dei settori zootecnici a più rapida crescita a livello mondiale, fornendo un significativo apporto supplementare, ed in alcuni casi sostitutivo, al consumo di prodotti ittici provenienti da attività di pesca e rispondendo alle crescenti richieste alimentari e nutrizionali del pianeta (FAO, 2014).

La forte crescita dell'acquacoltura, sostenuta anche dallo sviluppo di tecnologie avanzate e dall'intensificazione/diversificazione delle produzioni e dei movimenti commerciali, è però limitata, parimenti ad altri settori zootecnici, dalla ricorrenza o dall'emergenza di problematiche sanitarie di diversa natura che possono comprometterne lo sviluppo e la sostenibilità in termini socio-economici, sanitari ed ambientali.

La normativa europea (Direttiva EU 2006/88) disciplina le condizioni di polizia sanitaria applicabili alle specie animali di acquacoltura e relativi prodotti, nonché alla prevenzione di talune malattie degli animali acquatici e alle misure di lotta contro tali malattie, imponendo la segnalazione di alcune malattie ritenute di rilievo per l'acquacoltura europea e la certificazione dell'indennità per la movimentazione dei pesci tra i Paesi comunitari e tra gli allevamenti, con lo scopo di garantire standard elevati di salute e di benessere degli animali e, parallelamente, uno sviluppo razionale del settore dell'acquacoltura incrementandone al contempo la produttività.

Sebbene le malattie dei pesci elencate in questa normativa siano rappresentate solo da patologie ad eziologia virale, va evidenziato come molte altre malattie trasmissibili di natura batterica e parassitaria possano avere un significativo impatto sulle produzioni d'acquacoltura, soprattutto in assenza di riferimenti legali



che le rendano notificabili o comunque oggetto di segnalazione, e richiedano quindi interventi adeguati di controllo e contenimento per evitare l'introduzione e la diffusione di patogeni che potrebbero danneggiare lo stato sanitario dei pesci, causare perdite economiche e determinare problematiche di Sanità Pubblica.

Alla luce dei risultati ottenuti nell'ambito dell'attività svolta in questo dottorato, si può affermare come le patologie di origine batterica e parassitaria debbano essere tenute in notevole considerazione nella maricoltura mediterranea.

In particolare le attività di ricerca oggetto di questa tesi hanno permesso di:

- descrivere gravi episodi di criptosporidiosi da *C. scophthalmi* in rombi allevati in areali orientali del mar Adriatico, indicando in questa malattia parassitaria un'importante problematica sanitaria che potrebbe rappresentare un fattore limitante per l'espansione dell'allevamento di questa specie ittica nei nostri mari; il rilievo di massive infezioni con severi quadri istopatologici sia a livello intestinale che gastrico in animali di taglia >300 g indicherebbe peraltro una notevole suscettibilità al parassita anche da parte di sub-adulti ed adulti di questa specie ittica, diversamente da quanto indicato in precedenza da altri autori;

- studiare i primi episodi di "sindrome emaciativa" causata dal microsporidio enterico *Enterospora nucleophila* in orate allevate in sistemi in gabbia in Italia, descrivendo i quadri istopatologici associati all'infezione e valutando l'applicazione di diverse metodiche istochimiche ed immunoistochimiche nell'approccio diagnostico, parallelamente alla conduzione di esami anatomopatologici e parassitologici e di analisi molecolari; le osservazioni confermano l'importanza di questa microsporidiosi enterica fra le cause emergenti di malattia e di perdite economiche nell'allevamento dell'orata, già interessato da altre problematiche parassitarie di primario rilievo quali l'Enteromyxosi da *Enteromyxum leei* e la Sparicotylosi da *Sparicotyle chrysophrii*;

- approfondire le conoscenze sulle micobatteriosi ittiche, studiando un grave episodio di malattia in spigole allevate in Italia centrale caratterizzato da manifestazioni cliniche, anatomo ed istopatologiche molto severe, sviluppatasi con decorso acuto a differenza delle classiche manifestazioni croniche descritte per le micobatteriosi ittiche; l'isolamento, dagli animali malati, di diverse specie di micobatteri atipici ad elevato potenziale zoonosico, *in primis Mycobacterium abscessus* e *M. scrofulaceum*, ha inoltre indicato le importanti implicazioni in Sanità Pubblica del verificarsi di questi episodi morbosi in acquacoltura;

- individuare nei mugilidi selvatici possibili *reservoir* di micobatteri atipici potenzialmente zoonosici e patogeni per altre specie ittiche allevate (es. *M. abscessus*), come evidenziato dallo studio dell'episodio di micobatteriosi osservato nelle spigole d'allevamento, e di *Photobacterium damsela* subsp. *piscicida*, agente patogeno di rilievo in maricoltura.

L'applicazione di diverse metodiche istochimiche ed immunoistochimiche ha inoltre permesso di individuare le metodiche di maggiore utilità da utilizzare nel corso dell'approccio diagnostico e dello studio eziopatogenetico delle infezioni sostenute da protozoi e microsporidi enterici e delle micobatteriosi ittiche parallelamente alla conduzione di metodiche diagnostiche di carattere più squisitamente parassitologico, sia di tipo morfologico che molecolare.

L'approccio utilizzato in questo studio, basato sull'applicazione di diverse metodiche diagnostiche integrate, ha permesso di svolgere in modo più completo le ricerche sulle patologie prese in considerazione e ha presentato notevoli vantaggi nello studio di malattie emergenti, quali ad esempio la criptosporidiosi del rombo e l'enterosporiosi dell'orata, e nell'approfondimento delle conoscenze sulla patogenesi delle infezioni da micobatteri atipici nei pesci marini selvatici e d'allevamento.

Tale approccio integrato andrebbe sempre utilizzato per lo studio di patologie emergenti o poco studiate, al fine di consentire una migliore valutazione del rischio e una più corretta e rapida gestione di queste problematiche sanitarie nelle realtà produttive d'acquacoltura, tenendo in considerazione sia il loro impatto sulla salute e sulla produttività dei pesci allevati sia i loro possibili risvolti in Sanità Pubblica.

## **RINGRAZIAMENTI**

*Ringrazio innanzitutto la Professoressa Marialetizia Fioravanti, la Dr.ssa Monica Caffara ed il Dr. Andrea Gustinelli per il costante supporto offertomi nello svolgimento di questo lavoro e per l'arricchimento professionale e umano di cui ho potuto beneficiare nel corso di questi anni di collaborazione.*

*Un enorme ringraziamento va inoltre al Dr. Marino Prearo ed ai colleghi del laboratorio specialistico di Ittiopatologia dell'Istituto Zooprofilattico Sperimentale di Torino per il continuo appoggio professionale e morale fornitomi.*

*Ringrazio inoltre la Dr.ssa Elena Bozzetta ed i colleghi del laboratorio di Istopatologia dell'Istituto Zooprofilattico Sperimentale di Torino, per il prezioso ed indispensabile supporto tecnico offertomi nello svolgimento di questo lavoro.*

*In ultimo intendo ringraziare il Prof. Francesco Quaglio per il fondamentale e prezioso supporto fornitomi nella valutazione e studio dei preparati istologici, il Dr. Michele Moscato e il Dr. Giuseppe Scaturro per l'attività di campionamento svolta.*

## BIBLIOGRAFIA

- Abela M., Brinch-Iversen J., Tanti J., Le Breton A. (1996). Occurrence of a new histozoic microsporidian (Protozoa, Microspora) in cultured gilthead sea bream *Sparus aurata* L. *Bulletin of the European Association of Fish Pathologists*, **16**: 196-199.
- Adl S.M., Simpson A.G., Farmer M.A., Andersen R.A., Anderson O.R., Barta J.R., Bowser S.S., Brugerolle G., Fensome R.A., Fredericq S., James T.Y., Karpov S., Kugrens P., Krug J., Lane C.E., Lewis L.A., Lodge J., Lynn D.H., Mann D.G., McCourt R.M., Mendoza L., Moestrup O., Mozley-Standridge S.E., Nerad T.A., Shearer C.A., Smirnov A.V., Spiegel F.W., Taylor M.F. (2005). The new higher level classification of eukaryotes with emphasis on the taxonomy of protists. *Journal of Eukaryotic Microbiology*, **52** (5): 399-451.
- Adl S.M., Leander B.S., Simpson A.G.B., Archibald J.M., Anderson O.R., Bass D., Bowser S.S., Brugerolle G., Farmer M.A., Sergey K., Kolisko M., Lane C.E., Lodge D.J., Mann D.G., Meisterfeld R., Mendoza I., Moestrup J., Mozley-Standridge S.E., Smirnov A.V. and Spiegel F. (2007). Diversity, Nomenclature, and Taxonomy of Protists. *Systematic Biology* **56** (4): 684-689.
- Adl S.M., Simpson A.G.B., Lane C.E., Lukes J., Bass D., Bowser S.S., Brown M. W., Burki F., Dunthorn M., Hampl V., Heiss A., Hoppenrath M., Enrique I., Le Gall L., Lynn D.H., Mcmanus H., Mitchell E.A.D., Mozley-Stanridge S.E., Parfrey L.W., Pawlowski J., Rueckert S., Shadwick L., Schoch C.L., Smirnov A., Spiegel F.W. (2012). The Revised Classification of Eukaryotes. *Journal of Eukaryotic Microbiology*, **59** (5): 429-493.
- Alvarez-Pellitero P., Sitjà-Bobadilla A. (2002). *Cryptosporidium molnari* n. sp. (Apicomplexa: *Cryptosporidiidae*) infecting two marine fish species, *Sparus aurata* L. and *Dicentrarchus labrax* L. *International Journal of Parasitology*, **32** (8): 1007-21.
- Alvarez-Pellitero P., Sitjà-Bobadilla A., Franco-Sierra A., Palenzuela O (1995). Protozoan parasites of gilthead sea bream, *Sparus aurata* L., from different culture systems in Spain. *Journal of Fish Diseases*, **18**: 105-115

- Alvarez-Pellitero P., Quiroga M.I., Sitjà-Bobadilla A., Redondo M.J., Palenzuela O., Padrós F., Vázquez S., Nieto J.M. (2004). *Cryptosporidium scophthalmi* n. sp. (Apicomplexa: *Cryptosporidiidae*) from cultured turbot *Scophthalmus maximus*. Light and electron microscope description and histopathological study. *Diseases of Aquatic Organisms*, **62** (1-2): 133-145.
- Alvarez-Pellitero P., Perez A., Quiroga M.I., Redondo M.J., Vázquez S., Riaza A., Palenzuela O., Sitjà-Bobadilla A., Nieto J.M. (2009). Host and environmental risk factors associated with *Cryptosporidium scophthalmi* (Apicomplexa) infection in cultured turbot, *Psetta maxima* (L.) (Pisces, Teleostei). *Veterinary Parasitology*, **165** (3-4): 207-215.
- Amagliani G., Omiccioli E., Andreoni F., Boiani R., Bianconi I., Zaccone R., Mancuso M., Magnani M. (2009) Development of a multiplex PCR assay for *Photobacterium damsela* subsp. *piscicida* identification in fish samples. *Journal of Fish Diseases*, **32**: 645-653.
- Aranaz A., Gibello A., Alvarez J., Mata A.I., Rodríguez A., Fallola C., Fernández-Garayzábal J.F., Domínguez L. (2008). *Mycobacterium peregrinum* infection in farmed European tench (*Tinca tinca* L.). *Veterinary Microbiology*, **131** (3-4): 393-399.
- Aro L., Correa K., Martínez A., Ildefonso R., Yáñez J.M. (2014). Characterization of *Mycobacterium salmoniphilum* as causal agent of mycobacteriosis in Atlantic salmon, *Salmo salar* L., from a freshwater recirculation system. *Journal of Fish Diseases*, **37** (4):341-348.
- Athanassopoulou F. (1998). A case report of *Pleistophora* sp. infection in cultured sea bream (*Sparus aurata* L.) in Greece. *Bulletin of the European Association of Fish Pathologists*, **18**: 19-21.
- Avci H., Birincioglu S., Epikmen E.T., Dereli M. (2013). Comparative histopathological and immunohistochemical evaluations in juvenile sea bass (*Dicentrarchus labrax*) and gilthead sea bream (*Sparus aurata*) naturally infected with *Photobacterium damsela* subsp. *piscicida*. *Revue de Médecine Vétérinaire*, **164**: 72-79.

- Barnes A.C., dos Santos N.M., Ellis A.E. (2005). Update on bacterial vaccines: *Photobacterium damsela* subsp. *piscicida*. *Developmental Biology*, **121**: 75-84.
- Becnel J.J., White S.E., Shapiro A.M. (2005). Review of microsporidia-mosquito relationships: from the simple to the complex. *Folia Parasitologica*, **52**: 41-50.
- Beran V., Matlova L., Dvorska L., Svastova P., Pavlik I. (2006). Distribution of mycobacteria in clinically healthy ornamental fish and their aquarium environment. *Journal of Fish Diseases*, **29** (7): 383-393.
- Bojalil L.F., Cerbòn J., Trujillo A. (1962). Adansonian classification of mycobacteria. *Journal of General Microbiology*, **28** (2): 333-346.
- Bozzetta E., Prearo M., Penati V., Pungachonboon T., Ghittino C. (1995). Isolamento e tipizzazione di micobatteri di pesci tropicali d'allevamento. Bollettino. *Società Italiana di Patologia Ittica*, **16**: 13-21.
- Bozzetta E., Varello K., Giorgi I., Fioravanti M. L., Pezzolato M., Zanoni R. G., Prearo M. (2010). *Mycobacterium marinum* infection in a hybrid striped bass farm in Italy. *Journal of Fish Diseases*, **33**: 781-785.
- Bragg R.R., Huchzermeyer H.F.A.K., Hanish M.A.M. (1990). *Mycobacterium fortuitum* isolated from three species of fish in South Africa. *The Onderstepoort journal of veterinary research*, **57**: 101-102.
- Brown A.M.V., Kent M.L., Adamson M.L. (2010). Description of five new *Loma* (Microsporidia) species in pacific fishes with redesignation of the type species *Loma morhua* Morrison & Sprague, 1981, based on morphological and molecular species boundaries tests. *Journal of Eukaryotic Microbiology*, **57**: 529–553.
- Caffara M., Quaglio F., Marcer F., Florio D., Fioravanti M.L. (2010). Intestinal microsporidiosis in European seabass (*Dicentrarchus labrax* L.) farmed in Italy. *Bulletin of the European Association of Fish Pathologists*, **30**: 237-240.
- Cali A. (1991). General microsporidian features and recent findings on AIDS isolates. *Journal of protozoology*, **38**: 625-630
- Cali A., Takvorian P.M. (2003). Ultrastructure and Development of *Pleistophora ronneafiei* n. sp., a Microsporidium (Protista) in the Skeletal Muscle of an

- Immune-Compromised Individual. *Journal of Eukaryotic Microbiology*, **50**: 2, 77-85.
- Cali A., Neafie R.C., Takvorian P.M. (2011). Microsporidiosis. Rutgers - The State Univ., Newark, NJ. Pp 25.
- Cavalier-Smith T. (1993). Kingdom Protozoa and its 18 phyla. *Microbiology Review*, **57**: 953-994.
- Cavalier-Smith T. (2004). Only six kingdoms of life. *Proceeding of the Royal Society of London*, **271**: 1251-1262
- Chinabut S. (1999). Mycobacteriosis and nocardiosis. In: Woo, P.T.K., Bruno, D.W. (Eds.), *Fish Diseases and Disorders*, vol. 3. CABI Publishing, New York, NY, pp. 319-340.
- Chinabut S., Kanayati Y., Pungkachonboon T. (1994). Study of transovarian transmission of *mycobacteria* in *Betta splendens* Regan. In "Chou L.M., Munro A.D., Lam T.J., Chen T.W., Cheong L.K.K., Ding J.K., Hooi K.K., Khoo H.W., Phang V.P.E., Shim K.F. and Tan C.H. (eds.). *Proceedings of the Third Asian Fisheries Forum*, 26-30 October 1992. Singapore": 339-341.
- Colorni A., Avtalion R., Knibb W., Berger E., Colorni B., Timan B. (1998). Histopathology of sea bass (*Dicentrarchus labrax*) experimentally infected with *Mycobacterium marinum* and treated with streptomycin and garlic (*Allium sativum*) extract. *Aquaculture*, **160**: 1–17.
- Daoudi F., Marquès A. (1987). *Eimeria bouixi* n. sp. et *Eimeria dicentrarchi* n. sp. (Sporozoa, Apicomplexa) coccidies parasites du loup *Dicentrarchus labrax* (Linné, 1758) en région languedocienne. *Annales des sciences naturelles. Zoologie et biologie animale* (Paris), **8**: 237-242.
- Daoudi F., Radujkovic B., Marquès A., Bouix G. (1987). Nouvelles espèces de Coccidies (Apicomplexa, Eimeriidae) des genres *Eimeria* Schneider, 1875 et *Epieimeria* Dyková et Lom, 1981, parasites des poissons marins de la baie de Kotor (Yugoslavie). *Bulletin du Muséum national d'histoire naturelle*, **9**: 321-332.
- Daoudi F., Radujkovic B.M., Marquès A., Bouix G. (1989). Parasites des poissons marins du Montenegro. Coccidies. *Acta Adriatica*, **30**: 10-30.



- Decostere A., Hermans K., Haesebrouck F. (2004). Piscine mycobacteriosis: a literature review covering the agent and the disease it causes in fish and humans. *Veterinary Microbiology*, **99**: 159-166.
- de Graaf D.C., Vanopdenbosch E., Ortega-Mora L.M., Abbassi H., Peeters J.E. (1999). A review of the importance of cryptosporidiosis in farm animals. *International Journal of Parasitology*, **29**: 1269-1287.
- DIRETTIVA 2006/88/CE DEL CONSIGLIO del 24 ottobre 2006 relativa alle condizioni di polizia sanitaria applicabili alle specie animali d'acquacoltura e ai relativi prodotti, nonché alla prevenzione di talune malattie degli animali acquatici e alle misure di lotta contro tali malattie.
- Dyková I., Lom J. (2007). Histopathology of Protistan and Myxozoan infections in fishes: an atlas. Academia Praha. pp 219.
- Faye N., Toguebaye B.S., Bouix G. (1990). Ultrastructure and development of *Pleistophora senegalensis* sp. nov. (Protozoa, Microspora) from the gilt-head sea bream, *Sparus aurata* L. (*Teleost, Sparidae*) from the coast of Senegal. *Journal of Fish Diseases*, **13**: 179-192.
- Fayer R., Speer C.A., Dubey J.P. (1997). The general biology of *Cryptosporidium*. In: Fayer, R. (Ed.). *Cryptosporidium* and Cryptosporidiosis, CRC Press, Boca Raton, FL, pp. 1-41.
- Fayer, R., Morgan, U., Upton, S.J. (2000a). Epidemiology of *Cryptosporidium*: transmission, detection and identification. *International Journal of Parasitology*, **30**: 1305-1322.
- Fayer R., Trout J.M., Walsh E., Cole R. (2000b). Rotifers ingest oocysts of *Cryptosporidium parvum*. *Journal of Eukaryotic Microbiology*, **47**: 161-163.
- Fayer R., Santín M., Trout J.M. (2007). *Enterocytozoon bieneusi* in mature dairy cattle on farms in the eastern United States. *Parasitology Research*, **102** (1): 15-20.
- FAO. (2014). The State of World Fisheries and Aquaculture 2014. Rome. pp. 223.
- Florio D., Lozito P., Fioravanti M.L., Prearo M., Zanoni R.G. (2003). Micobatteriosi in pesci ornamentali d'importazione. *Bollettino della Società Italiana di Patologia Ittica*, **38**: 28-35.

- Fournier S., Liguory O., Sarfati C., David-Ouaknine F., Derouin F., Decazes J.M., Molina J.M. (2000). Disseminated infection due to *Encephalitozoon cuniculi* in a patient with AIDS: case report and review. *HIV Medicine*, **1** (3): 155-161.
- Franzen C. (2008). *Microsporidia*: a review of 150 years of research. *Open Parasitology Journal*, **2**: 1-34.
- Gauthier D.T. (2015). Bacterial zoonoses of fishes: A review and appraisal of evidence for linkages between fish and human infections. *The Veterinary Journal*, **203**: 27-35.
- Gauthier D.T., Rhodes M.W. (2009). Mycobacteriosis in fishes: a review. *Veterinary Journal*, **180** (1): 33-47.
- Gauthier D.T., Rhodes M.W., Vogelbein W.K., Kator H., Ottinger C.A. (2003). Experimental mycobacteriosis in striped bass *Morone saxatilis*. *Diseases of Aquatic Organisms*, **54**: 105-117.
- Gjurčević E., Debelić I., Kužir S., Drašner K., Rosenthal B. (2015). Development and pathogenicity of *Eimeria dicentrarchi* (Apicomplexa: Eimeriidae) in farmed European sea bass. *Proceedings of the 6th International Scientific Meeting Days of veterinary medicine / Pendovski, Lazo (ur.)*. Skopje: STV Prizma Skopje. 65.
- Goslee S., Wolinsky E. (1976). Water as a source of potentially pathogenic mycobacteria. *The American review of respiratory disease*, **13** (3): 287-292.
- Gould C., Werth, V.P. Gluckman, S.J. (2004). Fatal disseminated *Mycobacterium marinum* infection with bacteremia in a patient misdiagnosed as pyoderma gangrenosum. *Infectious Diseases in Clinical Practice*, **12**: 26-29.
- Graczyk T.K., Fayer, R., Cranfield, M.R. (1996). *Cryptosporidium parvum* is not transmissible to fish, amphibia, or reptiles. *Journal of Parasitology*, **82**: 748-751.
- Habenbacher B., Klang A., Fragner K., Dinhopf N., Künzel F., Weissenböck H. (2012). Comparative evaluation of specific methods for labeling of *Encephalitozoon cuniculi* in paraffin wax-embedded tissue samples. *Journal of Veterinary Diagnostic Investigations*, **24** (2): 370-375.

- Ho P.L., Ho P., Fung B.K., Ip W.Y., Wong S.S. (2001). A case of disseminated *Mycobacterium marinum* infection following systemic steroid therapy. *Scandinavian Journal of Infectious Diseases*, **33**: 232-233.
- Heckert, R.A., Elankumaran, S., Milani, A., Baya, A. (2001). Detection of a new mycobacterium species in wild striped bass in the Chesapeake Bay. *Journal of Clinical Microbiology*, **39**: 710-715.
- Hetch T., Piennar A.G. (1993). A review of cannibalism and its implications in fish larviculture. *Journal of World Aquatic Society*, **24**: 246-261
- Ishii, N., Sugita, Y., Sato, I., Nakajima, H. (1997). A case of mycobacterial skin disease caused by *Mycobacterium peregrinum* and *M. scrofulaceum*. *Acta Dermato-Venereologica*, **78**: 76-77.
- Kazda J. (2000). The ecology of mycobacteria. *Kluwer Academy Publishers, Dordrecht, The Netherlands*.
- Kent, M.L., Hedrick, R.P. (1985). The biology and associated pathology of *Goussia carpelli* (Léger and Stankovitch) in goldfish *Carassius auratus* (Linnaeus). *Fish Pathology*, **20**: 485-494.
- Kent P.T., Kubica G.P. (1985). Public Health Mycobacteriology. A Guide for the Level III Laboratory. US Department of Health and Human Services, Centers for Disease Control, Atlanta, GA.
- Kent M.L., Speare J.D. (2005). Review of the sequential development of *Loma salmonae* (Microsporidia) based on experimental infections of rainbow trout (*Oncorhynchus mykiss*) and Chinook salmon (*O. tshawytscha*). *Folia Parasitologica*, **52**: 63-68.
- Kosek, M., Alcantara C., Lima A.A.M., Guerrant R.L. (2001). Cryptosporidiosis: an update. *Lancet Infectious Diseases*, **1**: 262-269.
- Kubica P.G. (1987). Differential identification of *Mycobacteria*. VII. Key features for identification of clinically significant *Mycobacteria*. *The American Review Respiratory Disease*, **107**: 9-21.
- King A.J., Fairley J.A., Rasmussen J.E. (1983). Disseminated *cutaneous Mycobacterium marinum* infection. *Archives of Dermatology*, **119**: 268-270.

- Lahey T. (2003). Invasive *Mycobacterium marinum* infections. *Emerging Infectious Diseases*, **9**: 1496-1498.
- Lallo M.A., Vidoto D.A., Costa L.F., Alvares-Saraiva A.M., Rocha P.R., Spadacci-Morena D.D., Konno F.T., Suffredini I.B. (2016). Culture and propagation of microsporidia of veterinary interest. *Journal of Veterinary Medical Science*, **78** (2): 171-176.
- Lee W.J., Kang S.M., Sung H., Won C.H., Chang S.E., Lee M.W., Kim M.N., Choi J.H., Moon K.C. (2010). Non-tuberculous mycobacterial infections of the skin: a retrospective study of 29 cases. *Journal of Dermatology*, **37** (11): 965-972.
- Levine D.J., Riley D.J., Jorgensen J.H., McClain W.D., Tio F., Visvesvara G.S., Abboud-Werner S.L. (2013) Key diagnostic features of granulomatous interstitial nephritis due to *Encephalitozoon cuniculi* in a lung transplant recipient. *American Journal of Surgical Pathology*, **37** (3): 447-452.
- Lewis F.M., Marsh, B.J., von Reyn, C.F. (2003). Fish tank exposure and cutaneous infections due to *Mycobacterium marinum*: Tuberculin skin testing, treatment, and prevention. *Clinical Infectious Diseases*, **37**: 390-397.
- Lom, J. (2002). A catalogue of described genera and species of microsporidians parasitic in fish. *Systematic Parasitology*, **53**: 81-99.
- Lom J., Dyková I. (1981). New species of the genus *Eimeria* from marine fishes. *Zeitschrift für Parasitenkunde*, **66**: 207-220.
- Lom J., Dyková I. (1982). Some marine fish coccidia of the genera *Eimeria* Schneider, *Epieimeria* Dyková & Lom and *Goussia* Labbé. *Journal of Fish Diseases*, **5**: 309-321
- Lom J., Dyková I. (1992). Protozoan parasites of fishes. Elsevier Science Publishers B.V. pp 316.
- Lom J., Nielsen F. (2003). Fish microsporidia: fine structural diversity and phylogeny. *The International Journal for Parasitology*, **33**: 107-127.
- Lom J., Dyková I. (2005). Microsporidian xenomas in fish seen in wider perspective. *Folia Parasitologica*, **52**: 69-81.
- Luna L.G. (1968). Manual of histologic staining methods of the armed forces institute of pathology, 3<sup>rd</sup> edn. McGraw-Hill, New York, NY.

- Mathieu-Daude F., Fay N., Coste F., Manier J., Marques A., Bouix G. (1992). Occurrence of a in marine cultured gilt-head sea bream from the Languedoc coast: a problem of specificity in the genus *Glugea* (Protozoa, Microspora). *Bulletin of the European Association of Fish Pathologists*, **12**: 67-70.
- Mazzi V. (1977). *Manuale di tecniche istologiche ed istochimiche*, Piccin Editore, Padova.
- McGourty K.R., Kinziger A.P., Hendrickson G.L., Goldsmith G.H., Casal G., Azevedo C. (2007). A new microsporidian infecting the musculature of the endangered tidewater goby (*Gobiidae*). *The Journal of parasitology*, **93** (3): 655-660.
- McShane P.J., Glassroth J. (2015). Pulmonary disease due to Nontuberculous Mycobacteria: current state and new insights. *Chest*, **148** (6): 1517-27.
- Méndez-Hermida F., Gómez-Couso H., Ares-Mazás E. (2007). Possible involvement of *Artemia* as live diet in the transmission of cryptosporidiosis in cultured fish. *Parasitology Research*, **101** (3): 823-827.
- Molnár, K., 2006. Phylum Apicomplexa. In: P.T.K. Woo (Ed.), *Fish Diseases and Disorders*. vol. 1: Protozoan and Metazoan Infections. Second ed., CABInternational, Wallingford, pp. 183–204.
- Molnár K., Hanek G. (1974). Seven new *Eimeria* spp. (Protozoa, Coccidia) from freshwater fish of Canada. *Journal of Protozoology*, **21** (4): 489-493.
- Molnár K., Ostoros G., Dunams-Morel D., Rosenthal B.M. (2012). *Eimeria* that infect fish are diverse and are related to, but distinct from, those that infect terrestrial vertebrates. *Infection, genetics and evolution*, **12** (8): 1810-1815.
- Mrázek A. (1898): Über eine neue Sporozoenform aus *Limnodrilus*. *Sitzungsber. Böhm. Ges. Wiss. Math.-Naturwiss. Classe*, **1897**:1-5.
- Murback N.D., Higa Júnior M.G., Pompílio M.A., Cury E.S., Hans Filho G., Takita L.C. (2015). Disseminated cutaneous atypical mycobacteriosis by *M. chelonae* after sclerotherapy of varicose veins in a immunocompetent patient: a case report. *Anais Brasileiros de Dermatologia*, **90** (3 Suppl 1): 138-142.

- Nenoff P., Uhlemann R. (2006). Mycobacteriosis in mangrove killifish (*Rivulus magdalanae*) caused by living fish food (*Tubifex tubifex*) infected with *Mycobacterium marinum*. *Deutsche Tierärztliche Wochenschrift*, **113**: 209-248.
- Nordén Å., Linell F. (1951). A new type of pathogenic *Mycobacterium*. *Nature*, **168**: 826.
- Noya M., Magariños B., Toranzo E., Lamas J. (1995). Sequential pathology of experimental Pasteurellosis in gilthead seabream, *Sparus aurata*. A light-and-electron microscopic study. *Diseases of Aquatic Organisms*, **21**: 177-186.
- Ortega J., Noguera A., García-Quíros A., Viana D., Selva L., de Juan L., Romero B., García-Parraga D., Crespo J.L., Corpa J.M. (2014). Lesional patterns associated with mycobacteriosis in an Atlantic horse mackerel, *Trachurus trachurus* (L.), aquarium population. *Journal of Fish Diseases*, **37**: 591-595.
- Osorio C.R., Toranzo A.E., Romalde J.L., Barja J.L. (2000). Multiplex PCR assay for ureC and 16S rRNA genes clearly discriminates between both subspecies of *Photobacterium damsela*. *Diseases of Aquatic Organisms*, **40**: 177-83
- Pagnoux, C., Nassif, X., Boitard, C., Timsit, J. (1998). Infection of continuous subcutaneous insulin infusion site with *Mycobacterium peregrinum*. *Diabetes Care*, **21**: 191-192.
- Palenzuela O., Alvarez-Pellitero P., Sitjà-Bobadilla A. (2010). Molecular characterization of *Cryptosporidium molnari* reveals a distinct piscine clade. *Applied and Environmental Microbiology*, **76** (22): 7646-7649
- Palenzuela O, Redondo MJ, Cali A, Takvorian PM, Alonso-Naveiro M, Alvarez-Pellitero P, Sitjà-Bobadilla A. (2014). A new intranuclear microsporidium, *Enterospora nucleophila* n. sp., causing an emaciative syndrome in a piscine host (*Sparus aurata*), prompts the redescription of the family *Enterocytozoonidae*. *International journal for parasitology*, **44** (3-4): 189-203.
- Perez A., Conroy D., Quiñones L. (2001). Presence of acid-fast bacteria in wild and cultured silver mullets (*Mugil curema* Val., 1836) from Margarita Island, Venezuela. *Interciencia*, **26**: 252-256.
- Peterson T. S., J. Spitsbergen M., Feist S. W., Kent Michael L. (2011). The Luna stain, an improved selective stain for detection of microsporidian spores in histologic sections. *Diseases of Aquatic Organisms*, **95** (2): 175-180.

- Prearo M., Latini M., Proietti M., Mazzone P., Campo dall'Orto B., Penati V. & Ghittino C. (2002). Casi di micobatteriosi in pesci rossi d'acquario. *Bollettino della Società Italiana di Patologia Ittica*, **33**: 30-43.
- Prearo M., Campo dall'Orto B., Penati V., Pavoletti E., Locatelli L., Panzieri C., Ghittino C. (2004). Micobatteriosi ittiche, patologie emergenti e dominanti in pesci ornamentali. *Bollettino della Società Italiana di Patologia Ittica*, **39**: 18-29.
- Quaglio F., Fucilli F., Bertoja G.L., Giorgetti G. (1991). Rassegna sulla pasteurellosi ittica. *Rivista italiana di acquacoltura*, **26**: 179-197.
- Quaglio F., Bresolin R., Marcer F., Caffara M., Fioravanti M. L. (2004). Descrizione di un episodio di Microsporidiosi in orate (*Sparus aurata* L.) d'allevamento. *Ittiopatologia*, **2**: 35-41.
- Rastogi N., Legrand E., Sola C. (2001). The mycobacteria: an introduction to nomenclature and pathogenesis. *Revue Scientifique et Technique de l'Office International des Epizooties*, **20**: 219-251.
- Reite O.B., Evensen O. (2006). Inflammatory cells of teleostean fish: a review focusing on mast cells/eosinophilic granule cells and rodlet cells. *Fish and Shellfish Immunology*, **20** (2):192-208.
- Rhodes M.W., Kator H., Kaattari I., Gauthier D., Vogelbein W., Ottinger C.A. (2004). Isolation and characterization of mycobacteria from striped bass *Morone saxatilis* from the Chesapeake Bay. *Diseases of Aquatic Organisms*, **61**: 41-51.
- Rhodes M.W., Kator H., McNabb A., Deshayes C., Reyrat J.M., Brown-Elliott B.A., Wallace R., Trott K.A., Parker J.M., Lifland B.D., Osterhout G., Kaattari I., Reece K., Vogelbein W.K., Ottinger C.A. (2005). *Mycobacterium pseudoshottsii* sp. nov., a slowly growing chromogenic species isolated from Chesapeake Bay striped bass (*Morone saxatilis*). *International Journal of Systematic and Evolutionary Microbiology*, **55**: 1139-1147.
- Righetti M., Favaro L., Antuofermo E., Caffara M., Nuvoli S., Scanzio T., Prearo M. (2014). *Mycobacterium salmoniphilum* infection in a farmed Russian sturgeon, *Acipenser gueldenstaedtii* (Brandt & Ratzeburg). *Journal of Fish Diseases*, **37** (7): 671-4

- Rodriguez-Tovar L.E., Speare D.J., Markhamb R.J.F. (2011). Fish microsporidia: Immune response, immunomodulation and vaccination. *Fish & Shellfish Immunology*, **30** (4–5): 999–1006.
- Romalde J.L. (2002). *Photobacterium damsela* subsp. *piscicida*: an integrated view of a bacterial fish pathogen. *International Microbiology*, **5**: 3-9.
- Ross A.J., Johnson H.E. (1962). Studies of transmission of mycobacterial infections in Chinook salmon. *Progressive Fish-Culturist*, **24** (4): 147-149.
- Rossle N.F., Latif B. (2013). Cryptosporidiosis as threatening health problem: A review. *Asian Pacific Journal of Tropical Biomedicine*, **3** (11): 916-924
- Runyon E.H. (1959). Anonymous mycobacteria in pulmonary disease. *The Medical clinics of North America*. **43** (1): 273-290.
- Sanders J. L., Watral V., Clarkson K., Kent M. L. (2013). Verification of Intraovum Transmission of a Microsporidium of Vertebrates: *Pseudoloma neurophilia* infecting the Zebrafish, *Danio rerio*. *Plos One*, **8** (9) e76064.
- Satta R., Cottoni F., Molicotti P., Liscia A., Cerimele D. (2002). Cutaneous *Mycobacterium chelonae* in a presumably immunocompetent host. *Acta Dermato-Venereologica*, **82** (2): 156-157.
- Shaw R.W., Kent M.L. (1999). Fish Microsporidia. In: Wittner, M., Weiss, L.M. (Eds.), *The Microsporidia and Microsporidiosis*. American Society of Microbiology, Washington, DC, pp. 418-446.
- Shaw R.W., Kent M.L., Docker M.F., Brown A.M.V., Devlin R.H., Adamson M.L. (1997). A new species of *Loma* (Microsporea) in shiner perch (*Cymatogaster aggregata*). *Journal of Parasitology*, **83**: 296-301.
- Sitjà-Bobadilla A., Alvarez-Pellitero P. (2003). Experimental transmission of *Cryptosporidium molnari* (Apicomplexa: Coccidia) to gilthead sea bream (*Sparus aurata* L.) and European sea bass (*Dicentrarchus labrax* L.). *Parasitology Research*, **91**(3): 209-14.
- Sitjà-Bobadilla A., Palenzuela O., Alvarez-Pellitero P. (1996). Light microscopic description of *Eimeria sparis* sp. nov. and *Goussia sparis* sp. nov. (Protozoa: Apicomplexa) from *Sparus aurata* L. (Pisces: Teleostei). *Parasitology Research*, **82**: 323-332.



- Sitjà-Bobadilla A., Padrós F., Aguilera C., Alvarez-Pellitero P. (2005). Epidemiology of *Cryptosporidium molnari* in Spanish gilthead sea bream (*Sparus aurata* L.) and European sea bass (*Dicentrarchus labrax* L.) cultures: from hatchery to market size. *Applied Environmental Microbiology*, **71** (1): 131-9.
- Smith S.A. (1997). Mycobacterial infection in pet fish. *Seminars in Avian and Exotic Pet Medicine*, **6** (1): 40-45.
- Steinhagen, D., Davies, A.J., 2008. Diseases caused by Apicomplexans. In: Eiras, J.C., Segner, H., Wahli, T., Kapoor, B.G. (Eds.), *Fish Diseases 1*, Science Publishers, Enfield (NH), pp. 612.
- Stentiford G.D., Feist S.W., Stone D.M., Bateman K.S., Dunn A.M. (2013). Microsporidia: diverse, dynamic, and emergent pathogens in aquatic systems. *Trends in Parasitology*, **29** (11): 567-578.
- Streit M., Böhlen, L.M., Zimmerli S., Tschärner G.G., Nievergelt H., Bodmer T., Braathen L.R. (2006). Disseminated *Mycobacterium marinum* infection with extensive cutaneous eruption and bacteremia in an immunocompromised patient. *European Journal of Dermatology*, **16**: 79-83.
- Swift S., Cohen H. (1962). Granulomas of the skin due to *Mycobacterium balnei* after abrasions from a fish tank. *New England Journal of Medicine*, **267**: 1244-1246.
- Tchornobay A. M., Claudy A.L., Perrot, J.L., Lévine V., Denis, M. (1992). Fatal disseminated *Mycobacterium marinum* infection. *International Journal of Dermatology*, **31**: 286-287.
- Terry S., Timothy N.H., Zurlo J.J. Manders E.K. (2001). *Mycobacterium chelonae*: nonhealing leg ulcers treated successfully with an oral antibiotic. *The Journal of the American Board of Family Practice*, **14** (6): 457-461.
- Toen C.O., Schliesser T.A. (1984). Mycobacterial infections in cold-blooded animals. In: Kubica G.P., Wayne L.G. *The Mycobacteria: a sourcebook part B*. Ed: MerceL Dekker, New York: 1297-1311.
- van Duijn C. (1981). Tuberculosis in fishes. *Journal of Small Animal Practice*, **22** (6): 391-411.

- Vávra J., Lukeš J. (2013). Microsporidia and 'the art of living together'. *Advances in Parasitology*, **82**: 253-319.
- Vazquez J.A., Sobel, J.D. (1992). A case of disseminated *Mycobacterium marinum* infection in an immunocompetent patient. *European Journal of Clinical Microbiology and Infectious Diseases*, **11**: 908-911.
- Wayne L.G., Kubica G.P. (1986). The Mycobacteria. In: Bergey's Manual of Systematic Bacteriology (ed. by P.H.A. Sneath, N.S. Mair, M.F. Sharpe & J.G. Holt), Williams & Wilkins, Baltimore, MD. pp. 1435–1457.
- Whipps C.M., Butler W.R., Pourahmad F., Watral V., Kent M.L. (2007). Molecular systematics support the revival of *Mycobacterium salmoniphilum* (ex Ross, 1960) sp. nov., nom. rev., a species closely related to *Mycobacterium chelonae*. *International Journal of Systematic and Evolutionary Microbiology*, **57**: 2525-2531.
- Wolf J.C., Smith S.A. (1999) Comparative severity of experimentally induced mycobacteriosis in striped bass *Morone saxatilis* and hybrid tilapia *Oreochromis* spp. *Diseases of Aquatic Organisms*, **38**: 191-200.
- Zanoni R.G., Florio D., Fioravanti M.L., Rossi M., Prearo M. (2008). Occurrence of *Mycobacterium* spp. in ornamental fish in Italy. *Journal of Fish Diseases*, **31** (6): 433-441.
- Zerihun M.A., Colquhoun D.J., Poppe T.T. (2012). Experimental mycobacteriosis in Atlantic cod, *Gadus morhua* L. *Journal of Fish Diseases*, **35**: 365–377.

# Allegato 1

Varello K., Prearo M., Serracca L., Meloni D., Rossini I., Righetti M., Pezzolato M.,  
Fioravanti M.L., Ercolini C., Bozzetta E.

## **Granulomatous lesions in a wild mullet population from the eastern Ligurian Sea (Italy): mycobacteriosis vs. pseudotuberculosis**

*Journal of Fish Diseases*, 2014, 37 (6): 553-558. DOI: 10.1111/jfd.12155

Journal of Fish Diseases 2014, 37, 553–558

doi:10.1111/jfd.12155

### **Granulomatous lesions in a wild mullet population from the eastern Ligurian Sea (Italy): mycobacteriosis vs. pseudotuberculosis**

K Varello<sup>1</sup>, M Prearo<sup>1</sup>, L Serracca<sup>1</sup>, D Meloni<sup>1</sup>, I Rossini<sup>1</sup>, M Righetti<sup>1</sup>, M Pezzolato<sup>1</sup>,  
M L Fioravanti<sup>2</sup>, C Ercolini<sup>1</sup> and E Bozzetta<sup>1</sup>

<sup>1</sup> Istituto Zooprofilattico Sperimentale del Piemonte, Liguria e Valle d'Aosta, Turin, Italy

<sup>2</sup> Department of Veterinary Medical Sciences, Alma Mater Studiorum Università di Bologna, Ozzano dell'Emilia (BO), Italy



## **Granulomatous lesions in a wild mullet population from the eastern Ligurian Sea (Italy): mycobacteriosis vs. pseudotuberculosis**

Varello Katia<sup>1</sup>, Prearo Marino<sup>1</sup>, Serracca Laura<sup>1</sup>, Meloni Daniela<sup>1</sup>, Rossini Irene<sup>1</sup>, Righetti Marzia<sup>1</sup>, Pezzolato Marzia<sup>1</sup>, Fioravanti Maria Letizia<sup>2</sup>, Ercolini Carlo<sup>1</sup>, Bozzetta Elena<sup>1</sup>

<sup>1</sup> Istituto Zooprofilattico Sperimentale del Piemonte, Liguria e Valle d'Aosta, Via Bologna, 148 – 10154 Turin – Italy; <sup>2</sup> Department of Veterinary Medical Sciences, Via Tolara di sopra, 50 – 40064 Ozzano dell'Emilia (BO) – Italy

[katia.varello@izsto.it](mailto:katia.varello@izsto.it)

Key words: *Mycobacterium* spp., *Photobacterium damsela* subsp. *piscicida*, granulomatous lesions, wild mullets, eastern Ligurian Sea.

Short running title: granulomatous lesions in wild mullets

*Mycobacterium* spp. and *Photobacterium damsela* subsp. *piscicida* are recognized as the most frequent causative agents of granulomatous lesions in fish. Although frequent episodes of mycobacterial infections have been reported in wild fish worldwide, only sporadic cases have been documented to date in Italy. To investigate for the presence of lesions referable to mycobacteriosis and to identify the mycobacterial species involved, a total of 159 wild mullets were fished from the eastern coast of the Ligurian Sea, sacrificed, and necropsied. Liver and spleen samples were collected from all fish for histopathological and microbiological analyses. Molecular investigations for identification of *Photobacterium damsela* subsp. *piscicida* were performed. Gross examination revealed granulomatous lesions in one animal; microscopically, 42.14% of fish displayed granulomas with various histological features, 19.50% resulted positive at Ziehl-Neelsen staining, and were confirmed as mycobacterial lesions by culture. The identified colonies

were characterized as *M. fortuitum*, *M. abscessus*, *M. flavescens*, *M. chelonae*, *M. septicum* and *M. nonchromogenicum*. In all, 35% of animals resulted positive for *Photobacterium damsela* subsp. *piscicida*. These data suggest widespread mycobacterial infection also by *Photobacterium damsela* subsp. *piscicida* infections in wild fish. Moreover, the pathogenicity of some mycobacterial species, previously considered as saprophytic, was demonstrated.

## **Introduction**

Mycobacteriosis is a common disease of wild and cultured marine, brackish and freshwater fish (Decostere, Hermans & Haesebrouck, 2004). Among the many mycobacterial species isolated from fish tissues, the most commonly detected are *Mycobacterium marinum*, *M. chelonae* and *M. fortuitum*, infecting more than 150 species of fresh and salt-fish (Chinabut, 1999; Zanoni Florio, Rossi, Fioravanti & Prearo, 2008).

Piscine mycobacteriosis is a chronic progressive disease. Often, no external signs appear before advanced stages of the disease, during which non-specific signs include emaciation, haemorrhagic and dermal lesions, and abdominal swelling (Gauthier & Rhodes, 2009). The chronic proliferative form of the disease is characterized by granulomas, while the sub-acute form is associated with necrosis and acid-fast bacilli scattered diffusely throughout affected tissues, including the kidney, liver, spleen, and often all visceral organs (Ferguson, 2006). Mycobacteria are also recognized as zoonotic pathogens that can cause illness, particularly in immunocompromised individuals (Gauthier & Rhodes, 2009).

*Photobacterium damsela* subsp. *piscicida*, the causative agent of pseudotuberculosis or fish pasteurellosis, has been described as a cause of mortality in turbot and a number of other fish species in the Mediterranean (Fouz, Larsen, Nielsen, Barja & Toranzo, 1992; Labella, Vida, Alonso, Infante, Cardenas, Lopez-Romalde, Manchado & Borrego, 2006), with the subsp. *damsela* thought to be pathogenic in mammals, including humans (Clarridge & Zigelboim-Daum, 1985). To date, *Mycobacterium* spp. and *Photobacterium damsela* subsp. *piscicida* are recognized as important agents causing granulomatous lesions in fish (Jacobs, Stine, Baya & Kent, 2009; Avci, Birincioğlu, Epikmen & Dereli, 2013). In the chronic form of the disease caused by *P. damsela* subsp. *piscicida*, the term pseudotuberculosis refers to the presence of whitish granulomatous lesions consisting of bacterial accumulations in the organs of infected fish. Nodules, more prominent in the internal viscera, particularly the kidney and spleen, are composed of masses of bacterial cells, epithelial cells, and fibroblasts; the infection is accompanied by widespread internal necrosis (Avci *et al.*, 2013; Romalde, 2002). Anorexia with darkening of the skin, as well as necrotic foci in the gills, are often the only observable external clinical signs. These lesions are generally missing in the acute form. The disease is difficult to eradicate with antibiotic treatments, and there is evidence that, under stressful conditions, carriers are subject to reinfection (Le Breton, 1999). Following the first episode of *Photobacterium* infection in the mouth of the Magra River in 1990 (Ercolini, Pasini, Fisichella & Palmieri, 1991), the infection has become endemic in the eastern Ligurian Sea (Serracca, Ercolini, Rossini, Battistini, Giorgi & Prearo, 2011), with recurrent severe episodes chiefly involving wild *Mugilidae*.

The family *Mugilidae* comprises mainly coastal marine species widely distributed in all tropical, subtropical and temperate seas, including the Mediterranean

(Durand, Shen, Chen, Jamandre, Blel, Diop, Nirchio, Garcia de León, Whitfield, Chang & Borsa, 2012). They are migratory fish that can migrate along coasts and between brackish waters (estuaries) and open seawater environments during their life cycle (Whitfield, Panfili & Durand, 2012). Generally considered ecologically important, mugilid species are a major food resource for human populations in certain parts of the world.

Their susceptibility to *Photobacterium* has been described (Serracca *et al.*, 2011); to our knowledge, however, no information about their susceptibility to *Mycobacterium* is available. Because of the similarity in the pathogenesis of infection and the lesions these fish pathogens cause, more study and differential diagnosis are needed to delineate the epidemiological situation in areas of interest.

The economic importance of *Mugilidae* in the study area is related to fishing and the potential spread of infections to farmed species such as gilthead sea bream *Sparus aurata* (Linnaeus, 1758) and European sea bass, *Dicentrarchus labrax*; (Linnaeus, 1758) indeed, these fish species are farmed in cages in the study area.

The aim of the present study was to evaluate the presence of *Mycobacterium* spp. in wild mullet population from the eastern Ligurian Sea (Bocche di Magra, Sarzana, SP) and to perform differential diagnosis with *Photobacterium damsela* subsp. *piscicida*.

## **Materials and methods**

### *Sample collection and gross examination*

One hundred and fifty-nine fish belonging to *Mugil cephalus* (Linnaeus, 1758), *Liza ramada* (Risso, 1827), *Liza aurata* (Risso, 1810), *Liza saliens* (Risso, 1810)

and *Chelon labrosus* (Risso, 1827) species were fished from the eastern coast of the Ligurian Sea. The animals were necropsied under aseptic conditions and examined for lesions. Liver and spleen samples were collected from each fish for histopathological, microbiological and molecular determinations, and kidney for microbiological analysis.

#### Histopathological examination

The tissues for histopathology were fixed in 10% neutral-buffered formalin and processed by standard paraffin wax techniques. Samples were cut in 4±2 µm sections and stained with haematoxylin-eosin (HE) and histochemical Ziehl-Neelsen stain (ZN) to detect acid-fast bacilli. Slides were evaluated microscopically at increasing magnification (x10, x20, x40).

#### Acid-fast staining

For acid-fast staining evaluation, the sections were stained by pre-treatment with periodic acid solution 1% prior to Ziehl carbol-fuchsin staining. Fish spleen positive by mycobacterial culture for *M. marinum* served as positive control to check for suitability of acid-fast staining. All slides were carefully examined at increasing magnification (x10, x20, x40). They were considered positive for the presence of acid-fast rods in granulomas.

#### Microbiological examination

Microbiological examination was performed with two different methods:

- directly from kidney samples using blood agar and marine agar;
- from spleen samples using enrichment broth (tryptone soya broth) incubated at 22 ± 2 °C for 24 h. After incubation, 100 µl of broth were added to blood agar and TCBS agar and incubated at 22 ± 2 °C for 24 h.

Suspected colonies were tested previously with Gram stain and oxidase test and using API 20E and API 20NE for their definitive identification.



### Mycobacterial culture and identification

Fresh tissues collected from each fish were homogenized and decontaminated for 5 h using 1.5% cetylpyridinium (Sigma-Aldrich). A volume of 10 µl of the homogenate was spread on a glass slide, over an area of approximately 1 x 2 cm, and then stained using the ZN method. At least 300 fields were microscopically examined at high magnification (x1000).

For culture, one loop of 10 µL of the decontaminated homogenate was inoculated on 2 Stonebrink medium tubes (Microbiol, Uta (CA), Italy) and 2 Löwenstein-Jensen medium tubes. One tube from each medium was incubated at 30±1 °C and one tube at 25±1 °C. The tubes were checked daily for 2 months; all suspected colonies were microscopically examined using ZN staining and were also subcultured. All isolates were identified following the methods of Kent & Kubica (1985) and Wayne & Kubica (1986).

### Multiplex PCR for *Photobacterium damsela* subsp. *piscicida* identification

Genome amplification was performed with a multiplex PCR as previously described by Amagliani, Omiccioli, Androni, Boiani, Bianconi, Zaccone, Mancuso & Magnani (2009) with minor modifications. Two µl of nucleic acid extract were added to 48 µl of amplification reaction solution containing PCR buffer 1x (Roche), 2.5 mmol L<sup>-1</sup> MgCl<sub>2</sub> (Roche), 0.2 mmol L<sup>-1</sup> dNTPs, 0.08 µmol L<sup>-1</sup> of Pdp primers (Invitrogen), 1 µmol L<sup>-1</sup> of ureC primers (Invitrogen), 1.25 U FastStart Taq DNA Polymerase (Roche). The primers for subsp. *piscicida* (Pdp) amplify a 297 bp fragment of a gene encoding a putative penicillin-binding protein (1A) (Amagliani *et al.*, 2009), while the primers for subsp. *damsela* (ureC) amplify a 448 bp fragment of the enzyme UreasiC gene (Osorio, Toranzo, Romalde & Barja, 2000). Amplification was carried out in a thermal cycler under the following cycling conditions: initial activation step for the Taq at 95 °C for 4 min, 50 cycles of

template denaturation at 95 °C for 30 s, primer annealing at 65 °C for 30 s, and primer extension at 72 °C for 1 min, and a final extension at 72 °C for 10 min.

Negative and positive controls (Pdd strain ATCC 33539 and Pdp ATCC 29688) were included in each amplification series.

#### Agarose gel analysis of PCR products and sequencing

PCR products (10 µl) were added to 2 µl of loading buffer 5x (Bio-Rad) and analysed by electrophoresis on 2% agarose gel (Cambrex Bioscience) at 120 V for 35 min (Bio-Rad PowerPac Basic). Gel Green 10000 X (Biotium) was mixed with the gel to visualize the PCR products at trans-lighting (Gel Doc Bio-Rad).

Some of the positive PCR products were purified using the NucleoSpin Extract II purification kit (Macherey-Nagel) and confirmed by sequencing on an ABI PRISM 310 Genetic Analyser (Applied Biosystem). Sequence analysis was done with the NCBI Genbank.

## **Results**

Table 1 reports the results of analysis performed.

#### Sample collection and gross examination

At gross examination, only one fish displayed greyish-white nodular lesions ranging from 2 mm to 5 mm in the liver and spleen.

#### Histopathological examination

At histopathological examination, single or multiple granulomas were detected in the liver and spleen of 67 fish (42.14%). Granulomas displayed different stages of growth: initial granulomas, composed of a central cluster of foamy macrophages surrounded by lymphocytes and plasma cells, and late granulomas composed of multiple coalescing lesions with an eosinophilic necrotic central area surrounded by macrophages, often containing dark brown pigment in the cytoplasm,

epithelioid cells, lymphocytes, and plasma cells enclosed by a thin capsule (Fig. 1-2). In a few cases, severe lesions mainly in the spleen were observed.

Acid-fast staining

Nodules predominantly located in the spleen of 31 fish (19.50%) resulted positive at ZN staining. The lesions displayed moderate to large amounts of acid-fast bacilli, mainly observed in the necrotic centres and within the macrophage cytoplasm (Fig. 3).

Table 1: results obtained by histopathological (EE and ZN) examination, culture and PCR.

|  | Granuloma + / ZN + | Granuloma + / ZN - | Granuloma - / ZN - |     |
|--|--------------------|--------------------|--------------------|-----|
| <b>Mycobacterial culture + / PCR+</b>  | 20                 | /                  | /                  | 20  |
| <b>Mycobacterial culture + / PCR -</b> | 11                 | /                  | /                  | 11  |
| <b>Mycobacterial culture - / PCR +</b> | /                  | 6                  | 30                 | 36  |
| <b>Mycobacterial culture - / PCR -</b> | 30                 | /                  | 62                 | 92  |
|  | 61                 | 6                  | 92                 | 159 |

(+ = positive; - = negative)

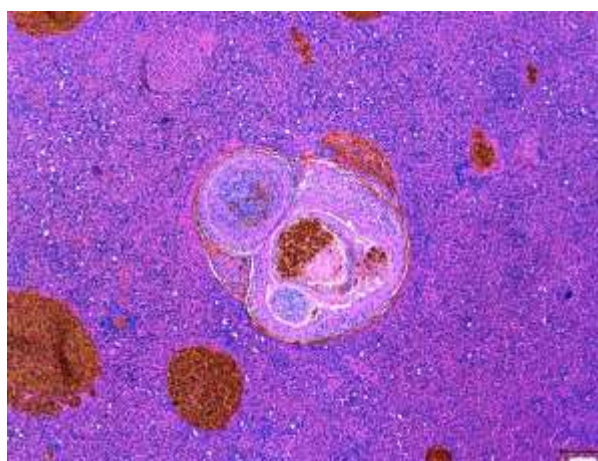


Figure 1 Spleen: granulomatous lesion characterized by a central area of intensely eosinophilic cellular debris with dark brown pigment surrounded by inflammatory cells and enclosed by a thin capsule (haematoxylin-eosin).

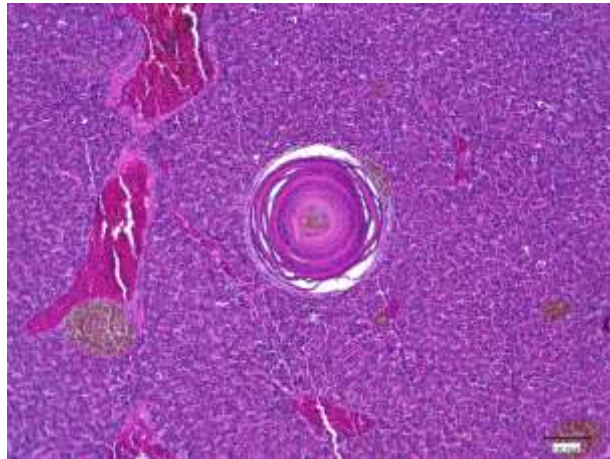


Figure 2 Liver: late granuloma with an eosinophilic necrotic central area (haematoxylin-eosin).

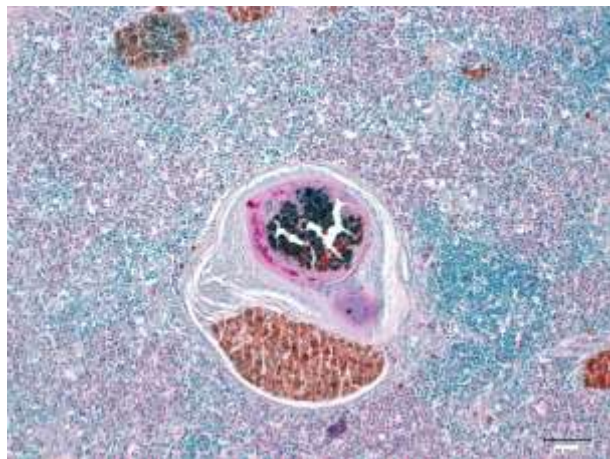


Figure 3 Spleen: acid-fast bacilli within the necrotic core of the granuloma (Ziehl–Neelsen).

### Microbiological examination

No significant bacterial species were cultured

### Mycobacterial culture and identification

A total of 31 fish (19.50%) were positive for *Mycobacterium* spp. The purified isolates were phenotypically and biochemically characterized as: *M. fortuitum* (n=11); *M. abscessus* (n=7); *M. flavescens* (n=5); *M. chelonae* (n=6); *M. septicum* (n=1); and *M. nonchromogenicum* (n=1).

### Multiplex PCR for *Photobacterium damsela* subsp. *piscicida* identification

A total of 55 fish (35.22 %) resulted positive for *Photobacterium damsela* subsp. *piscicida*: 30 animals without microscopic lesions; 20 animals with ZN-positive microscopic lesions; and 6 animals with ZN-negative granulomas.

(Table 1)

## Discussion

Mycobacteriosis is one of the most common diseases affecting fish. Although episodes of mycobacterial infections have been frequently reported in wild fish worldwide, the few sporadic cases described in Italy have been primarily documented in farmed species (Bozzetta, Varello, Giorgi, Fioravanti, Pezzolato, Zaroni & Prearo, 2010). Here, we investigated the presence of mycobacterial infection in wild mullet in a specific geographical area. We evaluated the various features of the lesions, with a focus on differential diagnosis with *P. damsela* subsp. *piscicida*, recognized as one of the principal agents causing granulomatous lesions in fish. Based on our results, we can confirm the presence of mycobacterial infections in this Mediterranean area and in the wild species described here, to our knowledge, for the first time.

Although *M. marinum* is considered one of the primary causative agents of fish mycobacteriosis (Gauthier & Rhodes, 2009) and commonly reported from a wide range of saltwater species (Decostere *et al.*, 2004; Jacobs *et al.*, 2009), we did not isolate it from the wild mullets in the study area. The two most frequently identified mycobacteria were *M. fortuitum* (n=11) and *M. abscessus* (n=7). *M. fortuitum*, the mycobacterial species most often isolated in this study, is not frequently reported in marine fish, though it has been cultured from silver mullet, *Mugil curema* Valenciennes in hyper-saline lagoons in Venezuela (Perez, Conroy & Quinones, 2001). Moreover, lesions and identification of acid-fast bacteria by ZN in our

samples proved the pathogenicity of some of the mycobacterial species, usually considered saprophytic.

In our survey, only one fish showed macroscopic lesions suggestive of mycobacteriosis, while 67 animals showed microscopic lesions in different stages of evolution. Early/medium-stage lesions were most frequently associated with positivity at mycobacterial culture and late-stage lesions with positivity at PCR for *P. damsela* subsp. *piscicida*. Among the animals with granulomatous lesions, 31 were ZN-positive and confirmed by culture, demonstrating the presence of active mycobacteria infection in wild mullet and its presence in the study area. None of the remaining 36 animals with granulomatous lesions tested positive for acid-fast bacteria and only 6 were positive for *P. damsela* subsp. *piscicida*. From the observation of late-stage lesions, we suggest that the granulomatous lesions were due to previous infection with *P. damsela* subsp. *piscicida* in which the bacterium could no longer be detected with certainty.

Furthermore 35.22% of the fish tested positive at molecular investigation for *P. damsela* subsp. *piscicida*, albeit without detectable lesions. This aspect confirms the widespread presence of infection with this pathogenic agent in mullets in the eastern Ligurian Sea and supports the assumption that it could be harboured in latent form in healthy fish, suggesting the potential for epidemic episodes in favourable environmental conditions.

The epidemiological situation of mycobacteriosis in these migratory fish signals a risk of the spread of mycobacteria and *P. damsela* subsp. *piscicida* in other fish species wild and farmed in the same area as already described for other infectious diseases (Callinan, Paclibare, Bondad-Reantaso, Chin & Gogolewski, 1995).

## References

1. Amagliani G., Omiccioli E., Andreoni F., Boiani R., Bianconi I., Zaccone R., Mancuso M. & Magnani M. (2009) Development of a multiplex PCR assay for *Photobacterium damsela* subsp. *piscicida* identification in fish samples. *Journal of Fish Diseases* 32, 645-653.
2. Avcı H., Birinciöğlü S., Epikmen E. T., Dereli M. (2013) Comparative histopathological and immunohistochemical evaluations in juvenile sea bass (*Dicentrarchus labrax*) and gilthead sea bream (*Sparus aurata*) naturally infected with *Photobacterium damsela* subsp. *piscicida*. *Revue de Médecine Vétérinaire* 164, 2, 72-79.
3. Bozzetta E., Varello K., Giorgi I., Fioravanti M. L., Pezzolato M., Zanoni R. G., Prearo M. (2010) *Mycobacterium marinum* infection in a striped bass farm in Italy. *Journal of Fish Diseases* 33, 781-5.
4. Callinan B., Paclibare J. O., Bondad-Reantaso M. G., Chin J. C., Gogolewski R. P. (1995) *Aphanomyces* species associated with epizootic ulcerative (EUS) in the Philippines and red spot disease (RSD) in Australia: preliminary comparative studies. *Diseases of Aquatic organisms* 21, 233-238
5. Chinabut S. (1999) Mycobacteriosis and nocardiosis. In: *Fish Diseases and Disorders, Volume 3: Viral, Bacterial and Fungal Infections* (ed. by P.T. K. Woo & D.W. Bruno), pp. 319–340. CAB International, New York.
6. Clarridge J. E. and Zigelboim-Daum S. (1985) Isolation and Characterization of two hemolytic phenotypes of *Vibrio damsela* associated with a fatal wound infection. *Journal of Clinical Microbiology* 21, 302-306.
7. Decostere A., Hermans K., Haesebrouck F. (2004) Piscine mycobacteriosis: a literature review covering the agent and the disease it causes in fish and humans. *Veterinary Microbiology* 99, 159-166.
8. Durand J.D., Shen K.N., Chen W.J., Jamandre B.W., Blel H., Diop K., Nirchio M., Garcia de León F.J., Whitfield A.K., Chang C.W., Borsa P. (2012) Systematics of the grey mullets (Teleostei: Mugiliformes: Mugilidae): molecular phylogenetic evidence challenges two centuries of morphology-based taxonomy. *Molecular Phylogenetics and Evolution* 64, 73-92.
9. Ercolini C., Pasini G.C., Fisichella S., Palmieri F. (1991) About a pasteurellosis outbreak in wild fish population in estuarine water of La Spezia Province (Liguria, Italy). *Bollettino Societa' Italiana Patologia Ittica* 5, 43-49.
10. Ferguson H.W. (2006). Spleen, thymus, Reticulo-Endotelial system, blood. In: *Systemic Pathology of Fish: a text and atlas of normal tissues in teleosts and their responses in disease*. (second edition ed. by H. W. Ferguson), pp. 199-214. Scotian Press, London, UK.

11. Fouz B., Larsen J.L., Nielsen B., Barja J.L., Toranzo A.E. (1992) Characterization of *Vibrio damsela* strains isolated from turbot *Scophthalmus maximus* in Spain. *Diseases of Aquatic Organisms* 12, 155-166.
12. Gauthier D.T., Rhodes M.W. (2009) Mycobacteriosis in fishes: a review. *The Veterinary Journal* 180, 33-47.
13. Jacobs J.M., Stine C.B., Baya A.M. and Kent M.L. (2009) A review of mycobacteriosis in marine fish. *Journal of Fish Diseases* 32, 119-130.
14. Kent P.T. & Kubica G.P. (1985) Public Health Mycobacteriology. A Guide for the Level III Laboratory. US Department of Health and Human Services, Centers for Disease Control, Atlanta, GA.
15. Labella A., Vida M., Alonso M.C., Infante C., Cardenas S., Lopez-Romalde S., Machado M., Borrego J.J. (2006) First isolation of *Photobacterium damsela* ssp. *damsela* from cultured redbanded seabream, *Pagrus auriga* Valenciennes, in Spain. *Journal of Fish Diseases* 29, 175-9.
16. Le Breton A.D. (1999) Mediterranean finfish pathologies: present status and new developments in prophylactic methods. *Bulletin of the European Association of Fish Pathologists* 19, 250-253.
17. Osorio C.R., Toranzo A.E., Romalde J.L., Barja J.L. (2000) Multiplex PCR assay for ureC and 16S rRNA genes clearly discriminates between both subspecies of *Photobacterium damsela*. *Diseases of Aquatic Organisms* 40, 177-83
18. Perez A.T., Conroy D.A. & Quinones L. (2001) Presence of acid-fast bacteria in wild and cultured silver mullets (*Mugil curema* VAL., 1863). *Interciencia* 26, 252-256.
19. Romalde J.L. (2002) *Photobacterium damsela* subsp. *piscicida*: an integrated view of a bacterial fish pathogen. *International Microbiology* 5, 3-9.
20. Serracca L., Ercolini C., Rossini I., Battistini R., Giorgi I., Prearo M. (2011) Occurrence of both subspecies of *Photobacterium damsela* in mullets collected in the river Magra (Italy). *Canadian Journal of Microbiology* 57, 437-40
21. Wayne L.G. & Kubica G.P. (1986) The mycobacteria. In: Bergey's Manual of Systematic Bacteriology (ed. by P.H.A. Sneath, N.S. Mair, M.F. Sharpe & J.G. Holt), pp. 1435-1457. Williams & Wilkins, Baltimore, MD.
22. Whitfield A. K., Panfili J., Durand J.-D. (2012) A global review of the cosmopolitan flathead mullet *Mugil cephalus* Linnaeus 1758 (Teleostei: Mugilidae), with emphasis on the biology, genetics, ecology and fisheries aspects of this apparent species complex. *Reviews in Fish Biology and Fisheries* 22, 641-681



23. Zanoni R.G., Florio D., Rossi M., Fioravanti M.L., Prearo M. (2008) Occurrence of *Mycobacterium* spp. in ornamental fish in Italy. *Journal of Fish Diseases* 31, 433-441.