

Alma Mater Studiorum – Università di Bologna

DOTTORATO DI RICERCA IN

Scienze Mediche Generali e dei Servizi - Progetto n°4:  
Ultrasonologia in Medicina Umana e Veterinaria

Ciclo XXV

**Settore scientifico-disciplinare di afferenza:**

Clinica Medica Veterinaria (VET/08)

**ECOGRAFIA BIDIMENSIONALE E CON MEZZO  
DI CONTRASTO NELLO STUDIO DELLE  
PATOLOGIE GASTRO-INTESTINALI DEL  
GATTO**

**Presentata da: dott.ssa PAMELA DI DONATO**

**Coordinatore Dottorato**

**Relatore**

**BOLONDI prof. LUIGI**

**DIANA prof.ssa ALESSIA**

**Esame finale anno 2013**

# **PROGETTO 1: VALUTAZIONE ECOGRAFICA** **DELLA PARETE INTESTINALE DEL GATTO**

- INDICE -

## **CAPITOLO 1: ESAME ECOGRAFICO DELL'APPARATO GASTROINTESTINALE DEL GATTO - REVISIONE BIBLIOGRAFICA**

<b>1.1 INTRODUZIONE.....</b>	<b>2</b>
<b>1.2 TECNICA D'ESAME E PREPARAZIONE DEL PAZIENTE.....</b>	<b>4</b>
<b>1.3 ANATOMIA ECOGRAFICA NORMALE.....</b>	<b>6</b>
1.3.1 Stomaco.....	6
1.3.2 Intestino tenue.....	9
1.3.3 Grosso intestino.....	15
1.3.4 Linfonodi tributari.....	17

## **CAPITOLO 2: VALUTAZIONE ECOGRAFICA DELLO SPESSORE E DELLA PERCENTUALE DI CONTRIBUZIONE DEI SINGOLI STRATI INTESTINALI AL TOTALE DI PARETE IN GATTI SANI – STUDIO PROSPETTICO**

<b>2.1 MATERIALI E METODI.....</b>	<b>21</b>
2.1.1 Popolazione di studio.....	21
2.1.2 Protocollo di analisi ecografica.....	23
2.1.3 Analisi statistica.....	25
<b>2.2 RISULTATI.....</b>	<b>27</b>
<b>2.3 DISCUSSIONE.....</b>	<b>33</b>

<b>BIBLIOGRAFIA.....</b>	<b>37</b>
--------------------------	-----------

# **CAPITOLO 1: ESAME ECOGRAFICO DELL'APPARATO GASTROINTESTINALE - REVISIONE BIBLIOGRAFICA**

## **1.1 INTRODUZIONE**

L'esame ecografico del tratto gastroenterico, grazie all'evoluzione tecnologica e all'introduzione di sonde ad altissima frequenza, è diventato, negli ultimi decenni, uno strumento diagnostico di estrema importanza per lo studio delle alterazioni della stratigrafia, dello spessore e dell'ecogenicità della parete totale o dei rispettivi singoli strati che la compongono. L'ecografia permette inoltre di valutare la topografia delle varie strutture dell'apparato gastroenterico, il contenuto, la peristalsi ed eventuali alterazioni a carico di altri organi addominali correlati quali i linfonodi mesenterici, il fegato ed il pancreas. In bibliografia veterinaria, ci sono diversi studi sugli spessori ecografici parietali totali dell'apparato gastroenterico nel cane (Penninck et al., 1989; Delaney et al., 2003; Stander et al., 2010) e nel gatto (Newell et al., 1999; Gogging et al., 2000; Etue et al., 2001) mentre piuttosto scarsa è la bibliografia sugli spessori dei singoli strati nei piccoli animali. In particolare vengono riportati solo due abstract uno sullo spessore ecografico dei singoli strati della parete duodenale, digiunale e colica in relazione alla taglia del soggetto nel cane (Geyer and Penninck 2012) e l'altro sulla percentuale di contributo dei singoli strati al totale di parete nel gatto (Winter and Londoño 2009). Nel cane lo spessore dei diversi strati della parete intestinale è stato misurato e documentato anche livello istologico (Baum et al., 2007; Sarria' et al., 2012). Diversi disordini a carico dell'apparato

gastrointestinale come patologie ostruttive, infiammatorie o neoplastiche possono causare cambiamenti di spessore di uno o più strati (Larson and Biller 2009). Nel gatto un aumento di spessore diffuso della tonaca muscolare è stato descritto in corso di patologie infiammatorie (linfoplasmocitaria o eosinofilica) e neoplastiche (linfoma) (Diana et al., 2003, Bettini et al., 2003, Seyrek-Intas et al., 2008, Zwingenberger et al., 2010). Mentre un ispessimento focale a carico dello strato muscolare ma con mantenimento della normale stratigrafia di parete è stato documentato in soggetti in corso di mastocitoma o leiomioma intestinale (Penninck 2008; Laurenson et al., 2011). Infine un aumento di spessore diffuso della tonaca sottomucosa è stato descritto in corso di un'inflammatione linfoplasmocitaria (Penninck 2002). Lo scopo di questo studio prospettico è stato quello di determinare gli spessori ecografici parietali totali e dei singoli strati della parete dei differenti tratti del piccolo intestino (duodeno, digiuno, ileo) in una popolazione di gatti sani. I risultati ottenuti potranno essere utili nella diagnosi ecografica di disordini dell'apparato gastroenterico che coinvolgono in maniera diffusa o focale maggiormente o esclusivamente un singolo strato della parete.

## **1.2 TECNICA D'ESAME E PREPARAZIONE DEL PAZIENTE**

Per la valutazione dell'apparato gastrointestinale nel gatto è consigliato l'utilizzo di sonde lineari ad elevata frequenza d'emissione (10-12 MHz) poiché esse consentono una buona visualizzazione degli strati che compongono la parete gastrointestinale (Newell et al., 1999; Goggin et al., 2000). Le immagini ecografiche dei vari tratti che costituiscono l'apparato gastroenterico possono essere ottenute posizionando l'animale sia in decubito dorsale che laterale (destro o sinistro a seconda della porzione da esplorare); inoltre, in particolari condizioni limitanti il decubito, è possibile eseguire l'esame anche con il soggetto in stazione (Lamb 1999; Penninck 2008).

Il decubito laterale destro permette una buona visualizzazione del fondo e corpo dello stomaco, mentre il decubito laterale sinistro consente la visione del piloro e del duodeno; entrambi questi decubiti possono essere utilizzati per ispezionare il pacchetto delle anse digiunali. Infine il decubito dorsale è particolarmente utile per la visione della parte ventrale del piloro, del corpo dello stomaco e della giunzione ileo-colica (Penninck 2008). La corretta visualizzazione di queste strutture dipende tuttavia dalla conformazione del soggetto in esame (pazienti obesi limitano la visione delle strutture endoaddominali), dal grado di replezione dello stomaco, dal contenuto gastroenterico e dalla collaborazione del paziente (Penninck 2008). Ogni organo viene valutato in scansione trasversale e longitudinale in modo da poter valutare sia lo spessore di parete sia l'estensione di eventuali lesioni sospette.

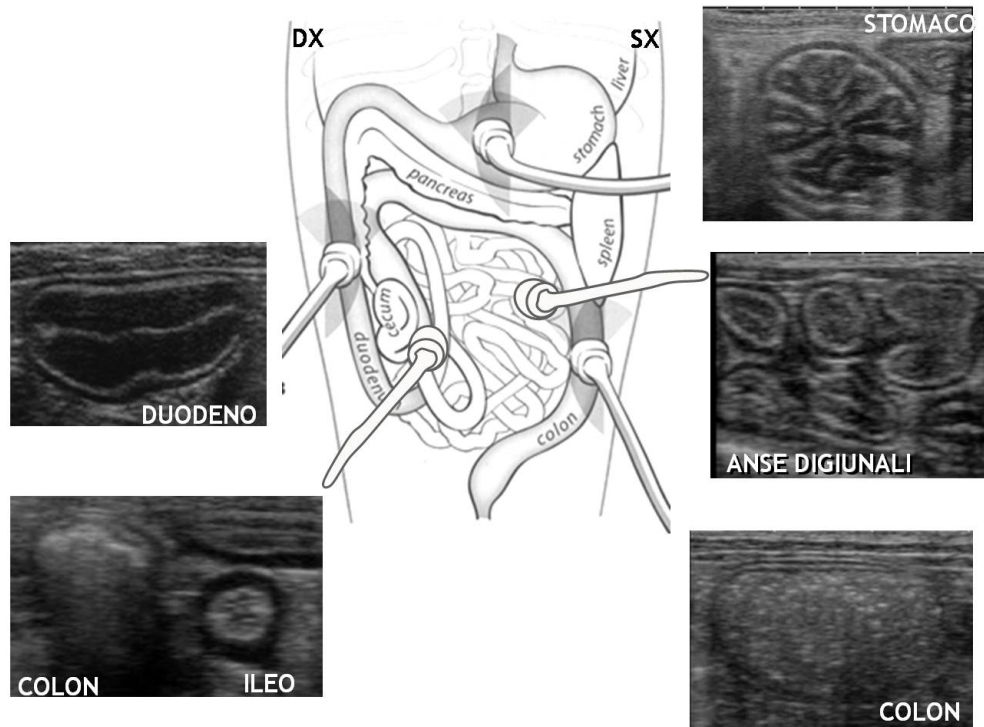


Figura 1.1 Schema riassuntivo del posizionamento della sonda ecografica in relazione alla topografica dei vari tratti dell'apparato gastroenterico. Sono inoltre presenti le sezioni ecografiche trasversali di stomaco, duodeno, digiuno, ileo e colon (Modificato da Nyland e Mattoon, 2002).

La tecnica per la migliore esplorazione dell'apparato digerente consiste nel modificare più volte la posizione dell'animale nel corso dell'esame, allo scopo di esplorare non solo differenti porzioni del tratto digerente, ma anche di spostare i liquidi nel lume ed ottimizzare, così, la visione di alcune di esse (Penninck et al., 1990). Allo scopo di limitare le interferenze legate alla presenza di gas, l'operatore può esercitare con la sonda una piccola pressione addominale in modo tale da spostare il gas presente nel lume digerente (Chetboul 2003; Penninck 2008). La presenza di gas ed ingesta nel tratto digerente deve essere tuttavia limitata da una corretta preparazione del paziente. Solitamente viene consigliato un digiuno di almeno 12 ore prima dell'esecuzione dell'esame ecografico con eventuale

somministrazione di antimeteorici nei 4-5 giorni antecedenti (Goggin et al., 2000; Mattoon et al., 2002; Penninck 2008).

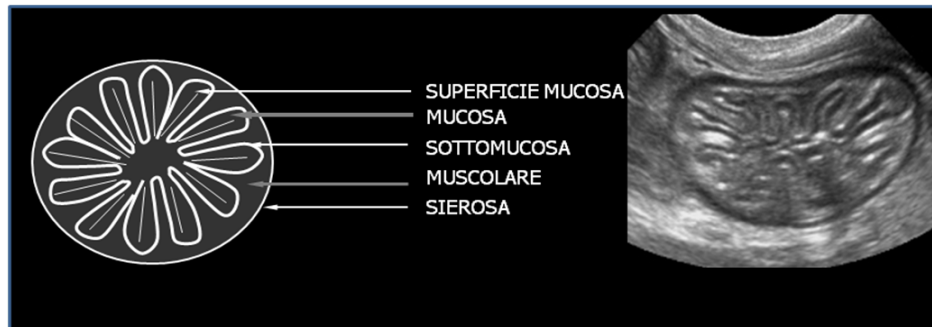### **1.3 ANATOMIA ECOGRAFIA NORMALE**

La valutazione ecografica dell'apparato digerente deve tenere in considerazione i seguenti parametri (Penninck 2008):

- topografia dello stomaco e delle anse intestinali;
- stratificazione e spessore della parete;
- contenuto;
- peristalsi;
- linfonodi tributari;

#### **1.3.1 STOMACO**

Lo stomaco ha una topografia fissa e si riconosce facilmente per la sua posizione craniale e per le spesse pliche mucose ben evidenti; se lo stomaco è sufficientemente vuoto in sezione trasversale (decubito dorsale; approccio retro-sternale) assume nel gatto un particolare aspetto cd “a fiore” (**Figura 1.2**)



*Figura 1.2 A sinistra rappresentazione schematica della stratificazione di parete dello stomaco di gatto in sezione trasversale. A destra immagine bidimensionale di una sezione trasversale del fondo dello stomaco con l'aspetto cd " a fiore" (Archivio Ecografico - Dipartimento di Scienze Mediche Veterinarie).*

Se il piano di sezione è invece longitudinale, le pliche della mucosa, visibili come linee parallele ipo-iperecogene, conferiscono all'organo un aspetto striato. Sia il fondo che il corpo possono essere scansionati rispettivamente trasversalmente (sezione migliore per misurarne lo spessore di parete) e longitudinalmente (Penninck 2008).

L'antro piloro, quando è scansionato trasversalmente, assume un'immagine particolare detta a "bersaglio" per la sua forma circolare e per la posizione centrale del lume. La parete dello stomaco è suddivisibile ecograficamente in 5 strati che si alternano in termini di ecogenicità: procedendo con andamento centripeto si identifica uno strato iperecogeno (**tonaca sierosa/sottosierosa**), uno ipoecogeno (**tonaca muscolare**), uno iperecogeno (**sottomucosa**), uno ipoecogeno (**tonaca mucosa**) ed infine uno strato iperecogeno che rappresenta l'interfaccia tra mucosa e lume gastrico dipendente dalla presenza di gas disciolto nel muco che ricopre la tonaca mucosa (**superficie della mucosa**) (Penninck 2008). Questa stratificazione ecografica è riscontrabile in tutto il tratto gastrointestinale pur con alcune differenze secondo il distretto anatomico considerato. In particolare a livello gastrico solo i 3 strati più interni si impegnano nelle pliche



mentre la sierosa/sottosierosa e la muscolare avvolgono l'organo senza riflettersi nelle pliche (Lamb 1999). Lo spessore della parete gastrica tra una plica e l'altra (spessore interrugale) è pari a 2,03 mm circa mentre lo spessore medio di una plica mucosa (spessore rugale) è di 4,38 mm (Newell et al., 1999). Lo spessore parietale del piloro in sezione trasversa è pari a circa 2,1 mm (CI 1,9 – 2,4 mm) (Gogging et al., 2000) (**Tabella 1**).

<b>STOMACO</b>	Newell et al., 1999 (T+L) "mm"	Goggin et al., 2000 (T) "mm"	Couturier et al., 2012 (L) "mm"
Totale parete interrugale	2,03 (1,1 - 3,6)	2,00 (1,7 - 2,2)	
Totale parete rugale	4,38 (2,6 - 7)		
Piloro		2,1 (1,9 - 2,4)	4,4
Piloro strato muscolare			2,5

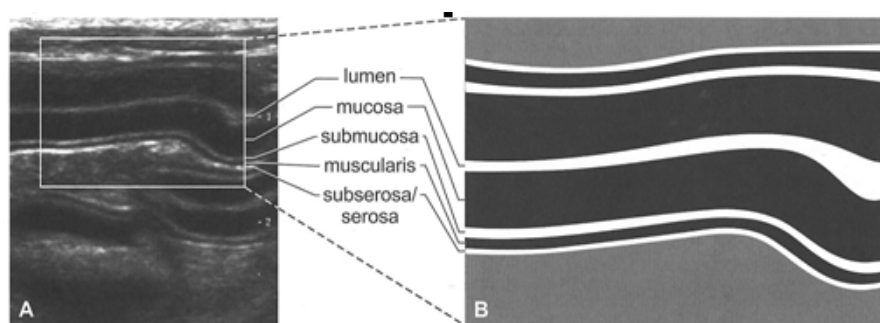
*Tabella 1 Rappresentazione schematica di tre studi (Newell et al., 1999, Goggin et al., 2000, Couturier et al., 2012) sullo spessore parietale totale dello stomaco di gatto. T+L=Media del valore ottenuto dalla somma dello spessore in sezione trasversale e longitudinale. T= Valore ottenuto solo dalla sezione trasversale. L= Valore ottenuto solo dalla sezione longitudinale.*

In uno studio piuttosto recente la parete pilorica è stata misurata in sezione longitudinale dove lo strato muscolare risulta più spesso e forma un triangolo ipoecogeno; in questo caso lo spessore totale è pari a circa 4,4 mm e la porzione muscolare pari a 2,5 mm (Couturier et al., 2012). Lo strato muscolare circolare interno a livello pilorico è consistente proprio per la funzione di sfintere che esso svolge. Lo stomaco è caratterizzato da una regolare attività peristaltica, rappresentata in media da 4 a 5 contrazioni al minuto (una contrazione ogni circa 12 secondi) in un animale a digiuno e 5-6 in corso di digestione (Lamb 1999).

### **1.3.2 INTESTINO TENUE**

Qualunque sia il tratto intestinale considerato (duodeno, digiuno o ileo), l'intestino tenue può essere visualizzato sia in sezione trasversale che longitudinale. Analogamente a quanto descritto per lo stomaco, anche la parete dell'intestino tenue è composta da 5 strati che si alternano in termini di ecogenicità (Penninck 2008) (**Figura 1.3**). In particolare dal lume verso l'esterno osserviamo:

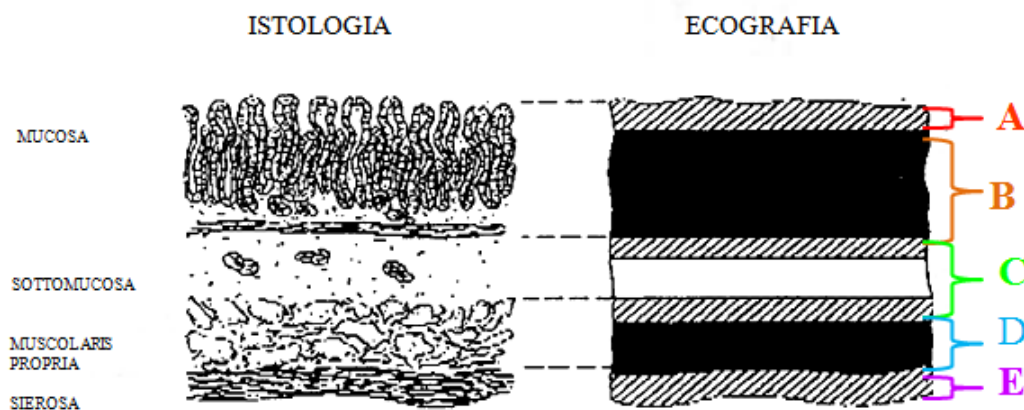
- una sottile linea iperecogena che corrisponde alla superficie della mucosa, o in modo più specifico all' interfaccia tra mucosa/lume intestinale;
- uno strato ipoecogeno che costituisce la maggior parte dello spessore dell'intestino e che corrisponde alla mucosa;
- un'altra linea iperecogena che corrisponde alla sottomucosa;
- un sottile strato ipoecogeno che rappresenta la muscolare;
- un'ultima linea iperecogena che corrisponde alla sottosierosa/sierosa



*Figura 1.3 A destra rappresentazione schematica della stratificazione di parete di un'ansa digiunale in sezione longitudinale; A sinistra immagine bidimensionale di una sezione longitudinale di un'ansa digiunale con i cinque strati a differente ecogenicità (Penninck 2008).*

Lo spessore ecografico della parete intestinale in realtà non corrisponde esattamente al suo spessore nei preparati istologici (Lamb

1999; Penninck 2002; Chetboul 2003). In medicina umana diversi studi hanno comparato gli spessori dei vari strati intestinali, misurati nell'immagine ecografica (endoscopica) e nel preparato istologico (Aibe et al., 1986; Kimmey et al., 1989). L'immagine ecografica è formata dagli echi creati dall'interfaccia tra due strutture a differente impedenza acustica e nel caso della parete intestinale sono rappresentate dai diversi strati (**Figura 1.4**). Il primo ed il secondo strato ecografico, nel preparato istologico, corrispondono alla tonaca mucosa, il terzo rappresenta l'interfaccia acustica mucosa/sottomucosa sommata allo spessore della sottomucosa e a quello dell' interfaccia acustica sottomucosa/muscolare. Il quarto corrisponde alla tonaca muscolare meno l'interfaccia acustica sottomucosa/muscolare. Infine il quinto strato è rappresentato dall'interfaccia acustica muscolare/sierosa e al tessuto adiposo sub-sieroso.



*Figura 1.4* Disegno raffigurante la corrispondenza tra gli strati istologici e quelli ecografici. *A*=superficie mucosa, *B*=parte profonda della mucosa, *C*=interfaccia acustica mucosa/sottomucosa plus sottomucosa plus interfaccia acustica sottomucosa/muscolare, *D*=muscolare minus interfaccia acustica sottomucosa/muscolare, *E*=interfaccia acustica muscolare/sierosa e tessuto adiposo sub-sieroso. Modificato da Wiersema and Wiersema, 1993.

Questa stratificazione ecografica è riscontrabile in tutto il tratto gastrointestinale pur con alcune differenze secondo il distretto anatomico considerato. A livello di duodeno la parete risulta più spessa rispetto a tutto il piccolo intestino con prominenza dello strato mucoso. Il duodeno può apparire con andamento ondulato c.d. a collana di perle “string of pearls”, questo segno è legato alla peristalsi in atto e si visualizza frequentemente anche in studi radiografici con mezzo di contrasto baritato (Larson and Biller 2009). L’ileo è facilmente riconoscibile nel gatto in virtù della marcata ecogenicità e spessore dello strato sottomucoso. Inoltre questo piccolo tratto intestinale presenta anche un significativo ispessimento dello strato muscolare. Grazie alle sue pliche in sezione trasversale l’ileo presenta un aspetto tipico c.d. “ a croce di S. Andrea” o “wagon wheel” (Figura 1.5).

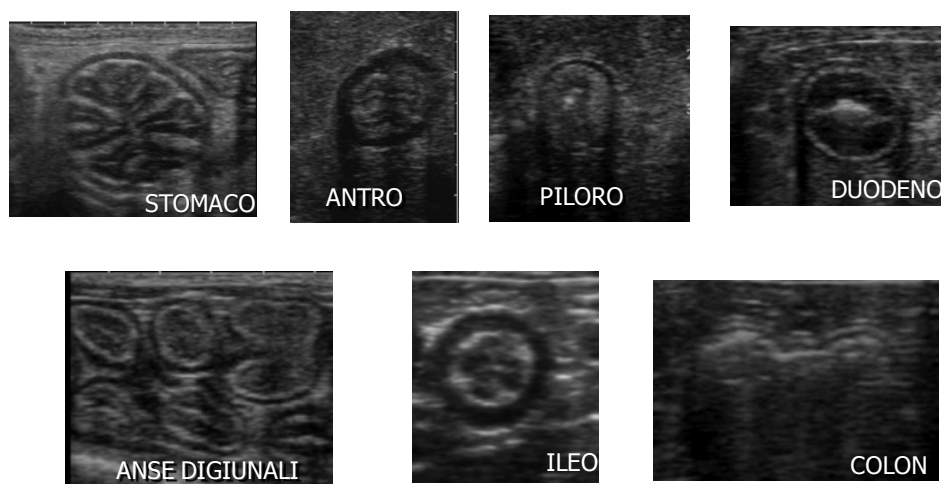
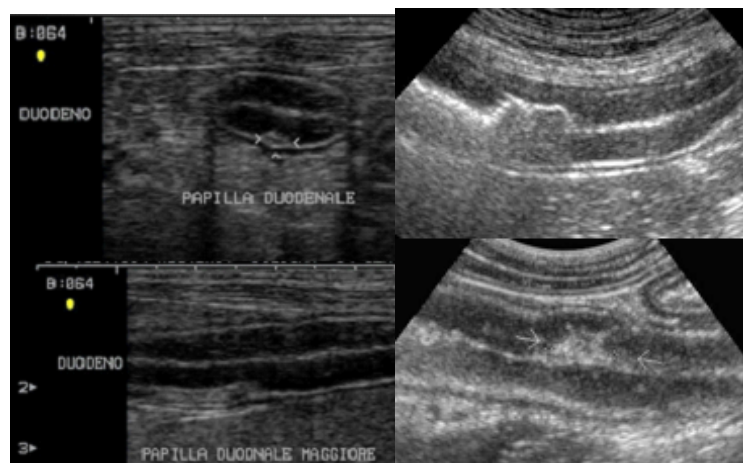


Figura.1.5 Immagine bidimensionale di sezioni trasversali di un'ansa digiunale con i cinque strati a differente ecogenicità nei diversi segmenti gastrointestinali (stomaco, antro, piloro, duodeno, digiuno, ileo, colon (Archivio Ecografico - Dipartimento di Scienze Mediche Veterinarie).

L'utilizzo di sonde ad alta frequenza di emissione oltre a visualizzare i diversi strati della parete intestinale permette inoltre di identificare alcune piccole strutture come la **papilla duodenale maggiore** e le **placche del Peyer**. La prima si presenta come una piccola zona iperecogena, che sembra interrompere la parete stessa, situata nella parte prossimale del duodeno discendente a 2-3 cm dal piloro (spessore di circa 3 mm range 2,9-5,5 mm; Etue et al., 2001). Nel gatto a questo livello si ha il concomitante sbocco del dotto pancreatico e del coledoco; le placche del Peyer assumono invece l'aspetto di piccole indentature nella parete (Penninck 2008) (**Figura 1.6**).



*Figura 1.6 A sinistra: Immagini bidimensionali di un'ansa duodenale in sezione trasversale (in alto) e longitudinale (in basso) dove è ben evidente la papilla duodenale maggiore (Archivio Ecografico- Dipartimento di Scienze Mediche Veterinarie). A destra: Placche del Peyer (Penninck, 2008).*

Per quanto concerne lo spessore medio della parete intestinale, questo valore varia a seconda del tratto intestinale considerato (**Figura 1.7**)


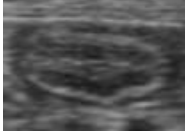

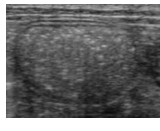
<b>DUODENO</b> 	<b>DIGIUNO</b> 	<b>ILEO</b> 	<b>COLON</b> 
<b>2,4 +/- 0.5mm</b>	<b>2.1 +/- 0.5mm</b>	<b>2,8 mm</b>	<b>1.6 mm</b>

Figura 1.7 Schema illustrante gli spessori medi della parete intestinale nei vari tratti esplorati. (Archivio Ecografico- Dipartimento di Scienze Mediche Veterinarie).

Diversi studi hanno stabilito dei range di riferimento per lo spessore parietale complessivo (Newell et al., 1999; Gogging et al., 2000) nelle varie porzioni che compongono il tratto intestinale (**Tabella 2**).

	Etue et al., 2001 (T) e (L) "mm"	Newell et al., 1999 (T+L) "mm"	Goggin et al., 2000 (T) "mm"
DUODENO	3,0 (2,2 - 4,4) e 2,8 (2,1 - 3,8)	2,4 (1,3 - 3,8)	2,2 (2,0 - 2,4)
DIGIUNO		2,1 (1,6 - 3,6)	2,3 (2,1 - 2,5)
ILEO			2,8 (2,5 - 3,2)

Tabella 2 Rappresentazione schematica di tre studi sullo spessore parietale totale del duodeno, digiuno, ileo di gatto. T+L= Media del valore ottenuto dalla somma dello spessore in sezione trasversale e longitudinale. T= Valore ottenuto solo dalla sezione trasversale. L= Valore ottenuto solo dalla sezione longitudinale.

Per quanto riguarda invece i singoli strati di parete esiste poco in bibliografia veterinaria. Nel cane un abstract recente riporta gli spessori dei singoli strati nei diversi tratti dell'intestino correlandoli con la taglia dell'animale (Geyer and Penninck 2012) (**Tabella 3**).

<b>Mean +/- SD for Duodenal, Jejunal, and Colonic variables</b>						
		Mucosa (mm)	Submucosa (mm)	Muscularis (mm)	Serosa (mm)	Total (mm)
<b>Small</b>	Duodenum	2.4 +/- 0.5	0.6 +/- 0.1	0.5 +/- 0.1	0.4 +/- 0.1	3.8 +/- 0.5
	Jejunum	1.8 +/- 0.4	0.5 +/- 0.1	0.5 +/- 0.1	0.4 +/- 0.1	3.0 +/- 0.5
	Colon	0.4 +/- 0.1	0.4 +/- 0.1	0.4 +/- 0.1	0.4 +/- 0.1	1.5 +/- 0.3
<b>Medium</b>	Duodenum	2.6 +/- 0.6	0.6 +/- 0.2	0.5 +/- 0.1	0.4 +/- 0.1	4.1 +/- 0.7
	Jejunum	2.0 +/- 0.4	0.6 +/- 0.2	0.5 +/- 0.1	0.4 +/- 0.1	3.5 +/- 0.5
	Colon	0.4 +/- 0.1	0.3 +/- 0.1	0.3 +/- 0.1	0.4 +/- 0.1	1.4 +/- 0.5
<b>Large</b>	Duodenum	2.8 +/- 0.5	0.6 +/- 0.2	0.6 +/- 0.2	0.4 +/- 0.1	4.4 +/- 0.7
	Jejunum	2.2 +/- 0.5	0.6 +/- 0.1	0.5 +/- 0.2	0.4 +/- 0.1	3.8 +/- 0.4
	Colon	0.5 +/- 0.1	0.4 +/- 0.1	0.4 +/- 0.1	0.4 +/- 0.1	1.6 +/- 0.4

Tabella 3 Rappresentazione schematica dello spessore ecografico dei singoli strati nei diversi segmenti intestinali correlati alla taglia del cane (Geyer and Penninck 2012).

Nel gatto un abstract che non riporta gli spessori dei diversi strati espressi in “mm” ma solo le percentuali di contribuzione al totale di parete nei diversi tratti dell’apparato gastro-intestinale (Winter and Londoño 2009) (**Tabella 4**). Un altro lavoro riporta in maniera aneddotica che, in condizioni normali, lo strato muscolare non deve eguagliare o eccedere il corrispondente strato mucoso (Penninck 2002; Penninck 2008).

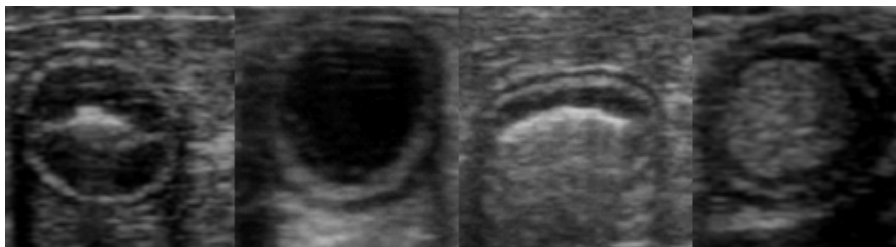
%	STOMACO	DUODENO	DIGIUNO	ILEO
<b>MUCOSA</b>	32	49	43	37
<b>SUBMUCOSA</b>	24	19	16	22
<b>MUSCOLARE</b>	24	17	22	25
<b>SIEROSA</b>	18	16	17	17

*Tabella 4 Rappresentazione schematica della percentuale di contribuzione ecografica dei singoli strati nelle diverse parti del tratto gastrointestinale del gatto (Winter and Londoño 2009).*

In funzione del contenuto all’interno del tratto gastroenterico si possono distinguere diversi pattern ecografici (Penninck 2008) (**Figura 1.8**):

- “**pattern mucoso**”: è tipico di un’ansa vuota ed è caratterizzato da una linea iperecogena o “smile” determinata dal gas disciolto nel muco che ricopre la mucosa;
- “**pattern fluido**”: ansa con contenuto fluido che ecograficamente si presenta anecogeno;
- “**pattern gassoso**”: ansa con contenuto gassoso che può determinare diversi tipi di artefatto in relazione alla quantità di gas luminale (riverberi, artefatti a coda di cometa, ombra acustica sporca);

- “**pattern alimentare**”: ansa con contenuto alimentare che solitamente si presenta con ecogenicità di tipo misto disomogenea.



*Figura 1.8. Immagini bidimensionali dei differenti pattern ecografici intestinali: mucoso, fluido, gassoso, alimentare rispettivamente da sinistra verso destra) (Archivio Ecografico- Dipartimento di Scienze Mediche Veterinarie).*

In relazione all’attività peristaltica, a livello di duodeno le onde peristaltiche in un soggetto a digiuno da 6-8 ore sono circa 4-5 per minuto, mentre nella restante parte dell’intestino tenue si riducono a 3-4 (Newell et al., 1999).

### **1.3.3. GROSSO INTESTINO**

Analogamente a quanto descritto in precedenza, anche il grosso intestino è composto da cinque strati a differente ecogenicità distribuiti su uno spessore minore rispetto all’intestino tenue. In particolare, nel gatto, lo spessore medio di parete del colon è di 1,7 mm (Goggin et al., 2000). A causa dello spessore esiguo di tale tratto intestinale e della presenza di gas e di feci nel lume, la stratificazione di parete del grosso intestino è più difficile da visualizzare (Goggin et al., 2000). L’attività peristaltica del grosso intestino, generalmente, non è visibile all’esame ecografico (Chetboul 2003; Penninck 2008). Un abstract recente descrive per la prima volta l’aspetto e lo spessore



normale del cieco nel gatto. Il cieco è disposto medialmente al duodeno discendente e per la maggior parte dei casi caudo-lateralmente alla giunzione ileo-colica. Anatomicamente è descritto come un sacchetto lungo 2-3 cm, a forma di virgola con la parte concava rivolta verso l'ileo. Ecograficamente si riconosce una "porzione sottile" con spessore pari a circa 1 mm dove si possono riconoscere gli strati di parete e una porzione più spessa (2,5 mm) chiamata "cul-de-sac" ipoecogena senza una stratigrafia ecograficamente visualizzabile (Besso et al., 2009).

	Newell et al., 1999 (T+L) "mm"	Goggin et al., 2000 (T) "mm"	Besso et al., 2009 (T) e (L) "mm"
COLON	1,67 (1,1 - 2,5)	1,5 (1,4 - 1,7)	
CIECO (porzione sottile)			1 (0,7 - 1,4) e 1,1 (0,7 - 2,6)
CIECO (cul-de-sac)			2,5 (1,5 - 3,0) e 2,5 (1,0 - 3,6)

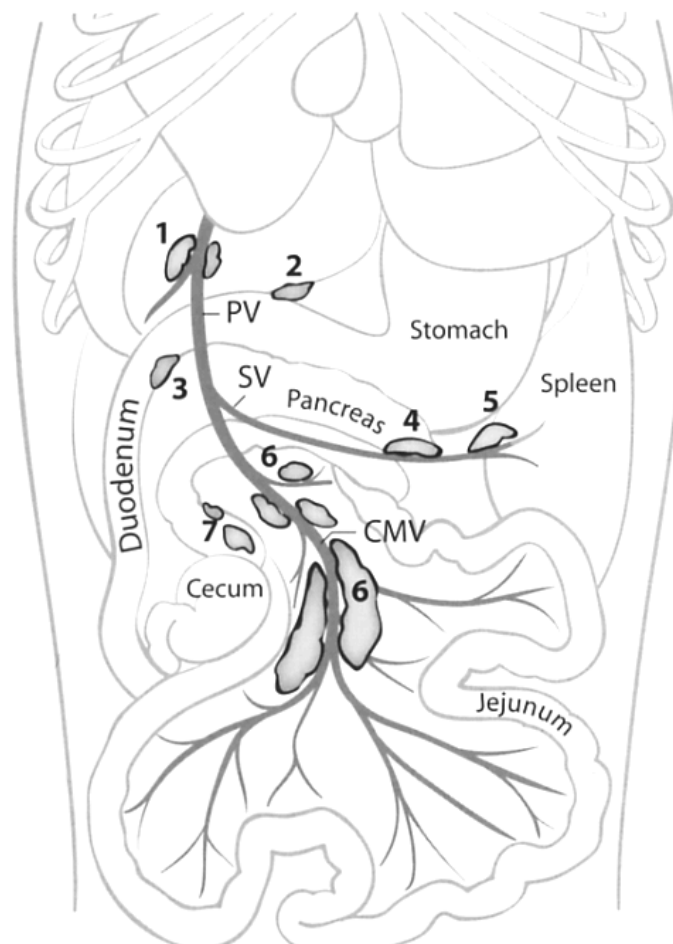
Tabella 5: Rappresentazione schematica di tre studi sullo spessore parietale totale del colon e cieco di gatto. T+L= Media del valore ottenuto dalla somma dello spessore in sezione trasversale e longitudinale. T= Valore ottenuto solo dalla sezione trasversale. L=Valore ottenuto solo dalla sezione longitudinale.

Uno studio più recente riesamina le immagini ed i video ecografici di 29 gatti con sintomi gastro-intestinali (vomito acuto e diarrea) per valutare le possibili alterazioni a carico della giunzione ileo-colica. Il 72% dei soggetti presentava alterazioni ecografiche della giunzione ileo-colica e dei tessuti circostanti (mesentere, linfonodi). Nello specifico nel 66% dei casi si è riscontrato un aumento di spessore della parete cecale (media 1,9 mm), nel 21% della parete ileale (media 3,7), nel 62% un aumento di dimensioni dei linfonodi cecali ed iperecogenicità del grasso mesenteriale circostante, infine nel 45% dei gatti la presenza di lieve versamento peritoneale circostante la valvola. Quindi i risultati suggeriscono una forte associazione tra la presenza di

alterazioni ecografiche a livello della valvola ileo-cieco-colica e sintomatologia gastro-enterica. L'osservazione di alterazioni a questo livello deve essere tenuta in considerazione in quanto di possibile rilevanza clinica (Taeymans et al., 2011).

### **1.3.4 LINFONODI TRIBUTARI**

L'esame ecografico dell'apparato gastroenterico si conclude con la valutazione dei linfonodi tributari ed in particolare delle seguenti stazioni linfonodali (Schreurs et al., 2008; Penninck 2008) (**Figura 1.9**).



*Figura 1.9 Schema illustrativo dei principali linfocentri tributari dell'apparato gastroenterico del gatto: 1 linfonodi epatici; 2 linfonodo gastrico; 3 linfonodo pancreaticoduodenale; 6 linfonodi digiunali; 7 linfonodi colici. (Schreurs et al., 2008).*

- *Linfonodi gastrici*: visibili nel 30% dei soggetti, assumono una forma a “c” rovesciata e sono situati all’interno dell’omento a livello della piccola curvatura dello stomaco adiacenti al cardias; solo occasionalmente si ritrovano adiacenti al piloro; Questi linfonodi drenano le seguenti strutture: esofago, diaframma, fegato, stomaco, duodeno, pancreas e peritoneo;
- *Linfonodi digiunali*: visibili nel 90% dei soggetti, decorrono lungo i vasi digiunali nella parte distale del mesentere vicino al digiuno e all’ileo; questi linfonodi tuttavia in analogia con la mobilità delle anse digiunali non presentano una topografia fissa; Questi linfonodi drenano i seguenti distretti: digiuno, ileo e pancreas;
- *Linfonodi epatici*: visibili nel 70% dei casi, sono localizzati a livello della giunzione della vena splenica e gastroduodenale con la vena porta, in prossimità dell’ilo epatico; Questi linfonodi drenano il fegato, lo stomaco, il duodeno ed il pancreas;
- *Linfonodi pancreatico-duodenali*: visibili nel 60% dei casi, si trovano medialmente alla prima curvatura del duodeno in corrispondenza delle vene pancreatico duodenale craniale e gastroepiploica di destra; Questi linfonodi drenano il duodeno, il pancreas e l’omento;
- *Linfonodi ileociecali*: localizzati su entrambi i lati della concavità ciecale, essi drenano il cieco e il colon.
- *Linfonodi colici*: visibili nel 50% dei casi, si trovano nel mesocolon vicino al colon ascendente e trasverso; Questi drenano l’ileo, il cieco ed il colon.

In condizioni fisiologiche, questi linfonodi si presentano di forma ovoidale o fusiforme, ipoecogeni rispetto al grasso mesenterico e con ecotessitura omogenea. Le dimensioni dei linfonodi tributari dell'apparato gastroenterico variano da alcuni millimetri a qualche centimetro a seconda del linfocentro considerato (Lamb 1999; Schreurs et al., 2008; Besso et al., 2009). In particolare, in uno studio condotto su 10 gatti adulti sani, sono stati riportati i seguenti valori relativi alle dimensioni dei diversi linfonodi valutati ecograficamente (Schreurs et al., 2008):

- l. gastrici = diametro maggiore di 1,9 mm (range 1,9 mm-1,9 mm)
- l.digiunali = diametro maggiore di 5,0 mm (range 2,8 mm-7,2 mm)
- l.epatici = diametro maggiore di 2,9 mm (range 2,5 mm-3,6 mm)
- l.pancreatico-duodenali = diametro maggiore di 4,6 mm (range 3,6 mm-6,2 mm)
- l.ileo-cecali = diametro maggiore di 4,1 mm (range 2,7 mm-4,8 mm)
- l.coloci = diametro maggiore di 3,1 mm (range di 1,9 mm-5,2 mm)

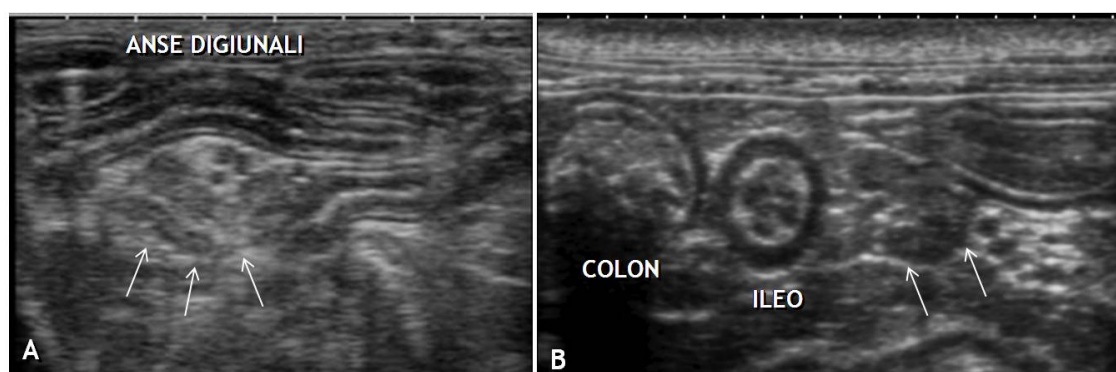


Figura 1.10 Immagini bidimensionali di linfonodi (freccie) digiunali (A) e colici (B) (Archivio Ecografico- Dipartimento di Scienze Mediche Veterinarie).

## **CAPITOLO 2: VALUTAZIONE ECOGRAFICA DELLO SPESSORE E DELLA PERCENTUALE DI CONTRIBUZIONE DEI SINGOLI STRATI INTESTINALI AL TOTALE DI PARETE IN GATTI SANI – STUDIO PROSPETTICO**

Diversi disordini a carico dell'apparato gastrointestinale come patologie ostruttive, infiammatorie o neoplastiche possono causare cambiamenti di spessore di uno o più strati (Larson and Biller, 2009). Nel gatto un aumento di spessore diffuso della tonaca muscolare è stato descritto in corso di patologie infiammatorie (linfoplasmocitaria o eosinofila) e neoplastiche (linfoma) (Diana et al., 2003, Bettini et al., 2003, Seyrek-Intas et al., 2008, Zwingenberger et al., 2010). Mentre un ispessimento focale a carico dello strato muscolare ma con mantenimento della normale stratigrafia di parete è stato documentato in soggetti in corso di mastocitoma o leiomioma intestinale (Penninck, 2008; Laurenson et al., 2011). Infine un aumento di spessore diffuso della tonaca sottomucosa è stato descritto in corso di un'infiammazione linfoplasmocitaria (Penninck, 2002). Lo scopo di questo studio prospettico è stato quello di determinare gli spessori ecografici parietali totali e dei singoli strati della parete dei differenti tratti del piccolo intestino (duodeno, digiuno, ileo) in una popolazione di gatti sani. I risultati ottenuti potranno essere utili nella diagnosi ecografica di disordini dell'apparato gastroenterico che coinvolgono in maniera diffusa o focale maggiormente od esclusivamente un singolo strato della parete.

## 2.1 MATERIALI E METODI

### 2.1.1 Popolazione di studio

Questo studio è stato condotto su 20 gatti clinicamente sani di proprietà. Il protocollo di studio è stato approvato dal Comitato Etico dell'Università di Bologna e tutti i proprietari sono stati informati sulle modalità di svolgimento dell'esame mediante consenso informato. I dati segnaletici completi dei soggetti inclusi nello studio sono riportati in **Tabella 1**.

CASI	RAZZA	SESSO	ETA'	PESO
1	europeo	Fs	1a 2m	4 Kg
2	europeo	M	4a 5m	4 kg
3	europeo	M	7a 1m	5 Kg
4	europeo	Mc	2a 11m	4 kg
5	europeo	Fs	2a 0m	4 kg
6	europeo	Mc	1a 0m	3,5 kg
7	europeo	M	1a 9m	5 kg
8	europeo	M	4a 11m	4 Kg
9	europeo	Fs	5a 11m	3,8 kg
10	europeo	M	2a 0m	5 kg
11	europeo	F	2a 0m	5 kg
12	europeo	M	7a 5m	4 kg
13	norvegese	M	4a 4m	6 Kg
14	europeo	Mc	2a 0m	3 Kg
15	europeo	Mc	6a 8m	7 kg
16	europeo	Fs	3a 2m	4 Kg
17	europeo	Mc	3a 4m	4 Kg
18	europeo	Fs	3a 4m	4 kg
19	europeo	Mc	1a 10m	4 Kg
20	europeo	M	1a 0m	4 kg

*Tabella 1 segnalamento soggetti dello studio*

I soggetti sono stati selezionati rispettando i seguenti criteri d'inclusione:

- anamnesi remota e recente con assenza di segni clinici gastroenterici;
- esame clinico nella norma;
- profilo emato-biochimico nei limiti della norma;
- esame coprologico negativo;
- test sierologici Felv, Fiv negativi;
- esame ecografico di base dell'addome ed in particolare dell'apparato gastroenterico nei limiti della norma.

Le rilevazioni ecografiche sono state eseguite sempre dallo stesso operatore (AD) con l'impiego di un ecografo Esaote Mylab™70<sup>1</sup> equipaggiato con una sonda lineare (Linear Array - 13-4 MHz). Tutti i gatti sono stati sottoposti ad un digiuno di almeno dodici ore. Per la valutazione ecografica è stato rasato il pelo sull'addome dell'animale, la cute è stata pulita con alcool isopropilico al 70% ed è stato interposto del gel ultrasonografico tra la sonda e la cute. Tutte le operazioni sono state svolte con contenzione manuale senza l'utilizzo di alcuna sedazione. L'esame ecografico dell'addome è stato eseguito valutando tutte le strutture addominali ed in particolare per l'apparato gastroenterico sono stati valutati i seguenti parametri:

- spessore parietale totale del duodeno, digiuno ed ileo;
- spessore relativo dei singoli strati componenti la parete intestinale del duodeno, digiuno ed ileo;

---

<sup>1</sup> Mylab 70 VETXV ultrasound system, ESAOTE, Firenze, Italy

- stratificazione della parete;
- contenuto intestinale;
- peristalsi;
- linfonodi tributari;
- altri reperti a carico delle strutture addominali;

### **2.1.2 Protocollo di analisi ecografica**

Per il duodeno ed il digiuno le immagini sono state ottenute dalle due scansioni, trasversale e longitudinale, mentre per l'ileo è stata ottenuta la sola sezione trasversale (**Figura 2.1**). Tutte le scansioni sono state eseguite tra un'onda peristaltica e l'altra. Il duodeno è stato valutato nella sua porzione discendente in corrispondenza del rene destro. Le immagini così ottenute sono state salvate in formato DICOM sullo strumento ecografico ed in seguito esportate in un banco di memoria esterna per le misurazioni off line. Le misurazioni dello spessore parietale e quello relativo dei singoli strati componenti la parete intestinale del duodeno, digiuno ed ileo sono state eseguite utilizzando un software dedicato<sup>2</sup>. Sia per la parete libera che per ciascuno degli strati parietali del duodeno e del digiuno sono state eseguite tre misurazioni in scansione trasversale e longitudinale. Considerando la particolare struttura anatomica dell'ileo gli autori hanno deciso di eseguire le misure solo nella scansione trasversale dove la demarcazione tra i diversi strati di parete risulta essere più definita. Le misure dell'ileo sono state ripetute sia in corrispondenza della ruga che tra una ruga e l'altra (**Figura 2.2**).

---

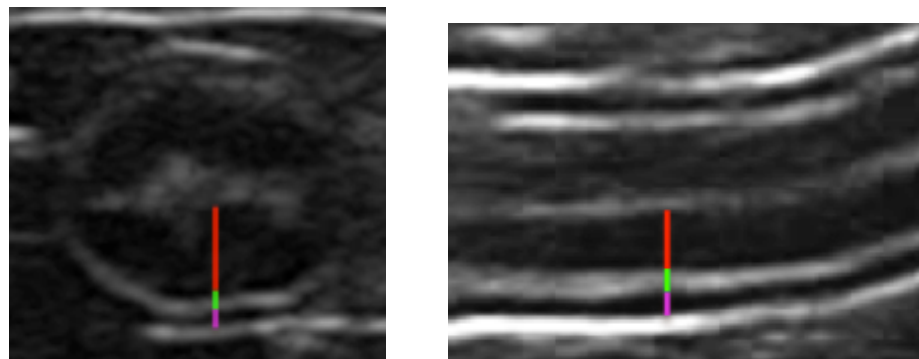
<sup>2</sup> OsiriX Imaging Software, Pixmeo, Geneva, Switzerland



A)



B)



C)

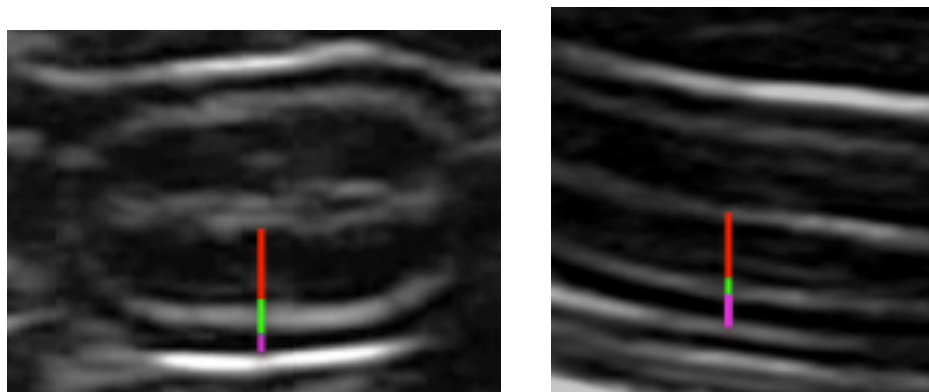


Figura 2.1 A) disegno raffigurante un segmento intestinale in sezione trasversale (a sinistra) ed in sezione longitudinale (a destra) in cui sono indicati i diversi strati parietali (*mucosa*, *sottomucosa*, *muscolare*). B) immagini ecografiche raffiguranti gli strati e le misurazioni eseguite nel DUODENO. C), immagini ecografiche raffiguranti gli strati e le misurazioni eseguite nel DIGIUNO.

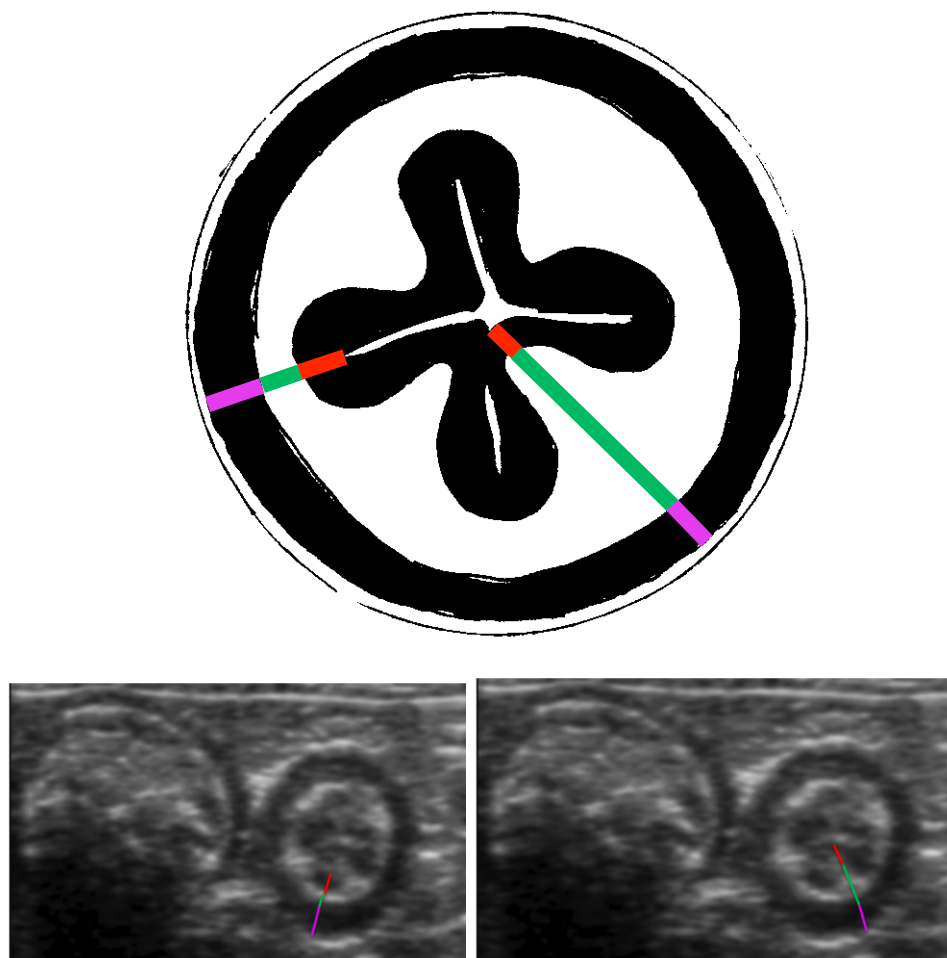


Figura 2.2 **In alto**, disegno raffigurante l'ILEO in sezione trasversale in cui sono indicati i diversi strati parietali (*mucosa*, *sottomucosa*, *muscolare*), misurati in corrispondenza della ruga (a destra) e tra le rughe (sinistra); **In basso**, immagini ecografiche raffiguranti gli strati e le due modalità di misura.

### 2.1.3 Analisi Statistica

I risultati relativi alle misurazioni, eseguite in sezione trasversale e longitudinale per il duodeno e digiuno, e solo in trasversale per l'ileo (sia tra una plica e la successiva – Ileo interrugale, sia a livello di massimo spessore di parete – ileo rugale) sono presentati attraverso una statistica descrittiva (media, deviazione standard (DS) ed indice di confidenza al 95% (CI)).

Le medie dei valori ottenuti per ciascun parametro sono state espresse in millimetri. Inoltre gli spessori dei singoli strati sono stati riportati come percentuale sul totale della misura della parete. Per valutare il limite di agreement tra il metodo di misurazione in longitudinale e quello in trasversale (per i segmenti intestinali in cui entrambe le misurazioni sono state effettuate), è stato disegnato un grafico di Bland Altman ed è stato calcolato il coefficiente di ripetibilità BSI (British Standard Institution), ottenuto moltiplicando per 2 la deviazione standard delle differenze calcolate sottraendo per ogni soggetto analizzato la misura del medesimo tratto intestinale in sezione longitudinale ed in sezione trasversa. Le misure ottenute con due metodi differenti si definiscono in agreement quando il 95% delle differenze assolute tra le misure accoppiate (longitudinali e trasversali) risulta inferiore al coefficiente di ripetibilità BSI.

Per valutare che le variabili esaminate presentino una distribuzione gaussiana, è stato impiegato il test di normalità Shapiro-Wilk. Quindi è stata applicata un'analisi di varianza per misure ripetute, seguita dal test di Tukey, sia per confrontare in ogni settore analizzato (duodeno, digiuno, ileo rugale e ileo inter rugale) eventuali differenze significative tra uno strato (mucosa, sottomucosa, muscolare e sierosa) e gli altri, sia per valutare le variazioni del medesimo strato tra i diversi segmenti intestinali analizzati. Il livello di significatività è stato fissato per  $P < 0,05$ .

## 2.2 RISULTATI

Venti gatti sani (8 maschi interi, 6 castrati, una femmina intera e 5 sterilizzate) con età media di 3,4 anni (DS  $\pm$  2 anni) e peso medio di 4,4 kg (SD  $\pm$  0.9 kg) sono stati inclusi nello studio. I risultati ottenuti dalle misurazioni degli spessori della parete totale e dei singoli strati del duodeno, digiuno ed ileo sono stati riportati in **Tabella 2**. Gli spessori dei singoli strati sono stati inoltre espressi in percentuale rispetto allo spessore parietale totale (**Figura 2.3**).

	DUODENO			DIGIUNO		
	Media $\pm$ SD (mm)	Range (mm)	%	Media $\pm$ SD (mm)	Range (mm)	%
Parete totale	2.20 $\pm$ 0.17	1.78 - 2.51		2.22 $\pm$ 0.18	1.96 - 2.67	
Mucosa	1.27 $\pm$ 0.15	1.05 - 1.56	<b>57.72</b>	1.20 $\pm$ 0.14	1.04 - 1.55	<b>55.26</b>
Sottomucosa	0.36 $\pm$ 0.04	0.29 - 0.43	<b>16.26</b>	0.36 $\pm$ 0.04	0.29 - 0.44	<b>16.02</b>
Muscolare	0.28 $\pm$ 0.07	0.03 - 0.35	<b>12.71</b>	0.35 $\pm$ 0.05	0.25 - 0.45	<b>14.36</b>
Sierosa	0.29 $\pm$ 0.03	0.23 - 0.36	<b>13.31</b>	0.31 $\pm$ 0.04	0.23 - 0.39	<b>14.36</b>

	ILEO - RUGALE			ILEO - INTERRUGALE		
	Media $\pm$ SD (mm)	Range (mm)	%	Media $\pm$ SD (mm)	Range (mm)	%
Parete totale	3.00 $\pm$ 0.28	2.52 - 3.59		2.04 $\pm$ 0.17	1.66 - 2.27	
Mucosa	0.46 $\pm$ 0.08	0.31 - 0.62	<b>15.49</b>	0.49 $\pm$ 0.08	0.33 - 0.69	<b>23.97</b>
Sottomucosa	1.49 $\pm$ 0.29	0.95 - 2.12	<b>49.78</b>	0.53 $\pm$ 0.09	0.40 - 0.68	<b>25.75</b>
Muscolare	0.66 $\pm$ 0.11	0.44 - 0.95	<b>21.99</b>	0.65 $\pm$ 0.1	0.39 - 0.83	<b>31.60</b>
Sierosa	0.38 $\pm$ 0.08	0.26 - 0.57	<b>12.75</b>	0.38 $\pm$ 0.07	0.28 - 0.52	<b>18.69</b>

Tabella 2 Risultati delle misurazioni dello spessore parietale totale e dei singoli strati del duodeno e del digiuno (in alto), ileo rugale ed interrugale (in basso). DS= deviazione standard.

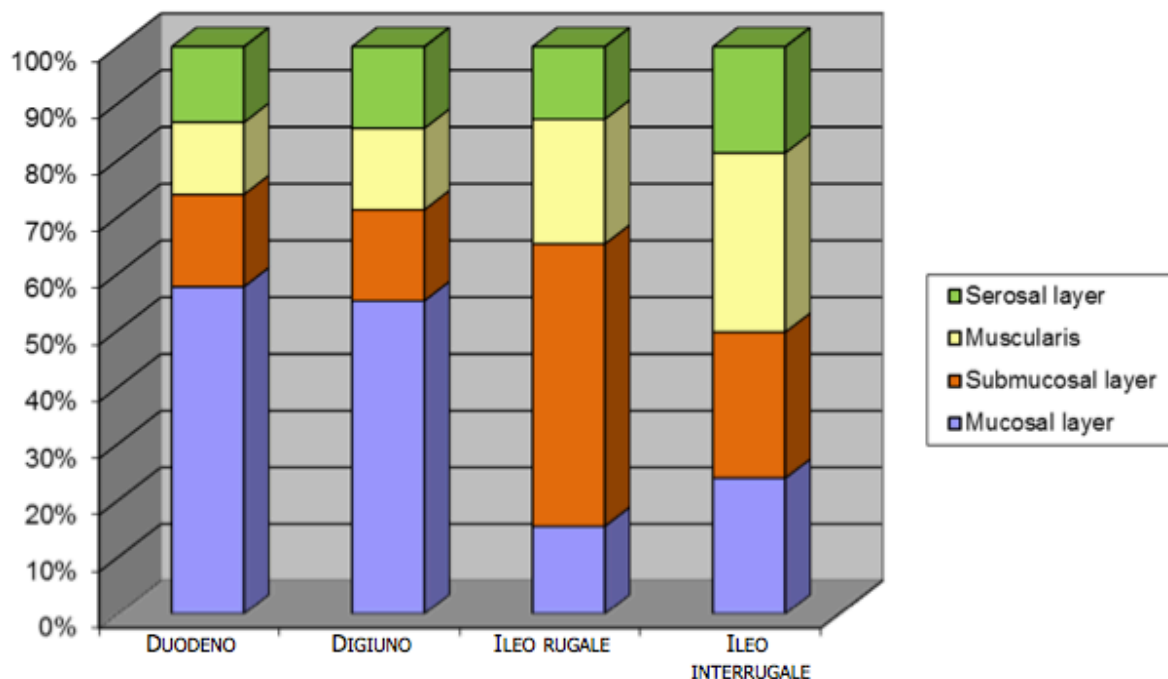


Figura 2.3 Grafico raffigurante la proporzione dei singoli strati al totale della parete rispettivamente ai diversi segmenti intestinali.

Non state riscontrate differenze statisticamente significative tra le misure eseguite in asse corto e quelle in asse lungo del duodeno e digiuno, si è proceduto a sommare i valori ottenuti da entrambe la scansioni.

Il totale della parete del **duodeno** variava da 1,78 – 2,51 mm (media, 2,20 mm; CI intervallo di confidenza 95% 2,12 - 2,28 mm). Lo spessore della mucosa era significativamente più alto ( $P < 0,01$ ) rispetto a tutti gli altri strati della parete con una percentuale di contribuzione del 57,7% (media, 1,27 mm; CI intervallo di confidenza 95% 1,20 – 1,34 mm). La percentuale di contributo della sottomucosa era del 16,3% (media, 0,36 mm; CI intervallo di confidenza 95% 0,34 - 0,38 mm) significativamente maggiore ( $P < 0,05$ ) rispetto allo strato muscolare 12,7% (media, 0,28 mm; CI intervallo di confidenza 95%

0,25 - 0,31 mm). La sierosa contribuiva al totale della parete con un 13,3% (media, 0,29 mm; CI intervallo di confidenza 95% 0,28 - 0,31 mm). Nessuna differenza statistica è stata rilevata tra lo spessore della sottomucosa con la sierosa e della muscolare con la sierosa.

Il totale della parete del **digiuno** variava da 1,96 – 2,67 mm (media, 2,22 mm; CI intervallo di confidenza 95% 2,14 - 2,31 mm). Lo spessore della tonaca mucosa era significativamente più spessa ( $P<0,01$ ) rispetto agli altri strati di parete con una percentuale di contribuzione del 55,2% (media, 1,2 mm; CI intervallo di confidenza 95% 1,14 - 1,27 mm). La sottomucosa rappresentava il 16% del totale di parete (media, 0,36 mm; CI intervallo di confidenza 95% 0,34 – 0,38 mm) ed era più spessa della muscolare 14,4% (media, 0,35 mm; CI intervallo di confidenza 95% 0,33 – 0,37 mm). La percentuale di contribuzione della sierosa era del 14,4% (media, 0,31 mm; CI intervallo di confidenza 95% 0,29 - 0,33 mm). Non si sono evidenziate differenze statisticamente significative tra lo spessore sottomucoso, muscolare e sieroso.

Lo spessore totale di parete dell'**ileo rugale** variava da 2,52 – 3,59 mm (media, 3 mm; CI intervallo di confidenza 95% 2,87 - 3,13 mm). La percentuale di contribuzione della mucosa era del 15,5% (media, 0,46 mm; CI intervallo di confidenza 95% 0,43 - 0,50 mm). Lo spessore della sottomucosa rappresentava il 49,8% dell'intera parete (media, 1,49 mm; CI intervallo di confidenza 95% 1,36 – 1,63 mm) e risultava significativamente più spessa ( $P<0,01$ ) rispetto a tutti gli altri strati. Lo strato muscolare era il 22% della parete (media, 0,66 mm; CI intervallo di confidenza 95% 0,61 - 0,71 mm) ed era significativamente maggiore ( $P<0,01$ ) rispetto allo strato mucoso e sieroso. La percentuale di contribuzione al totale di parete della

sierosa era del 12,7% (media, 0,38 mm; CI intervallo di confidenza 95% 0,34 - 0,42 mm). Nessuna differenza statistica è stata evidenziata tra lo spessore della mucosa e quello della sierosa.

Infine lo spessore totale della parete dell'**ileo interrugale** variava da 1,66 – 2,27 mm (media, 2,04 mm; CI intervallo di confidenza 95% 1,96 - 2,12 mm). La percentuale di contribuzione della mucosa era del 24% (media, 0,49 mm; CI intervallo di confidenza 95% 0,45 - 0,53 mm) significativamente più spessa ( $P < 0,01$ ) della sierosa. Lo spessore della sottomucosa era il 25,7% della parete totale (media, 0,53 mm; CI intervallo di confidenza 95% 0,48 – 0,57 mm) significativamente ( $P < 0,01$ ) più spessa della sierosa. Lo strato muscolare era il 31,6% della parete totale (media, 0,65 mm; CI intervallo di confidenza 95% 0,6 – 0,69 mm) significativamente più spessa ( $P < 0,01$ ) degli altri strati. La sierosa rappresentava il 18,7% dell'intera parete (media, 0,38 mm; CI intervallo di confidenza 95% 0,35 - 0,41 mm). Non si sono evidenziate differenze statisticamente significative rispettivamente tra lo strato mucoso e sottomucoso.

In merito alle differenze statisticamente significative tra duodeno, digiuno, ileo rugale ed interrugale per il medesimo strato (parete, mucosa, sottomucosa, muscolare, sierosa) i risultati sono stati i seguenti: lo **spessore della parete totale** dell' ileo rugale è risultato significativamente ( $P < 0,01$ ) maggiore rispetto a tutti gli altri segmenti intestinali. Non si sono riscontrate differenze statisticamente significative tra il duodeno e il digiuno (**Figura 2.4**).

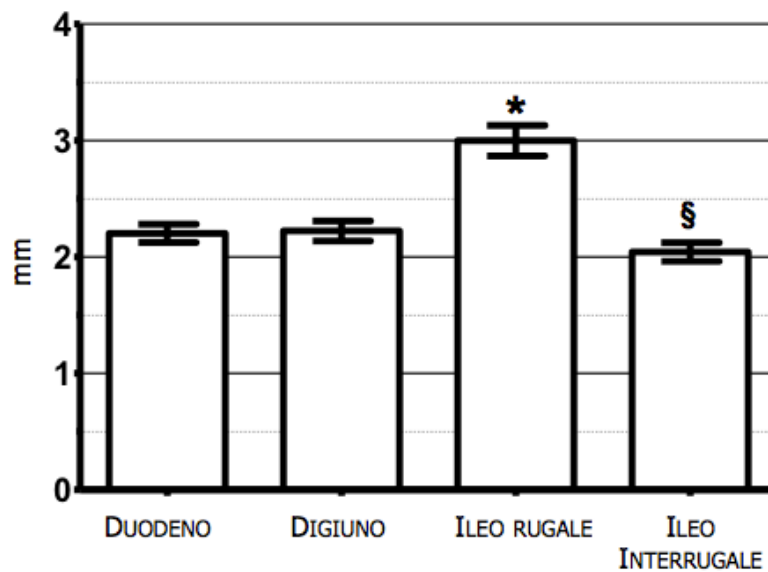


Figura 2.4 Box plots dello spessore della parete totale nei diversi segmenti intestinali. \*  $p < 0.05$  confrontato con il duodeno, digiuno e l'ileo interrugale. §  $p < 0.05$  confrontato con il duodeno, il digiuno e l'ileo rugale.

Per lo **spessore dello strato mucoso** non sono state evidenziate differenze statisticamente significative tra il duodeno, il digiuno e tra l'ileo rugale, interrugale rispettivamente. Lo spessore della mucosa del duodeno e del digiuno è significativamente più spesso ( $P < 0,01$ ) di quello dell'ileo rugale ed interrugale (**Figura 2.5 A**). Lo **spessore dello strato sottomucoso** dell'ileo rugale era significativamente più alto ( $P < 0,01$ ) rispetto a tutti gli altri segmenti intestinali. Non sono state evidenziate differenze statisticamente significative tra il duodeno ed il digiuno. Mentre l'ileo interrugale presentava un strato sottomucoso statisticamente più spesso ( $P < 0,05$ ) rispetto al duodeno e al digiuno (**Figura 2.5 B**). Per lo **spessore dello strato muscolare** non sono state evidenziate differenze statisticamente significative tra l'ileo rugale ed interrugale. La tonaca muscolare ileale era significativamente ( $P < 0,01$ ) più spessa rispetto al duodeno e al digiuno. (**Figura 2.5 C**). Infine lo **spessore dello strato sieroso**



dell'ileo era significativamente ( $P<0,01$ ) più spesso rispetto agli altri segmenti intestinali (**Figura 2.5 D**).

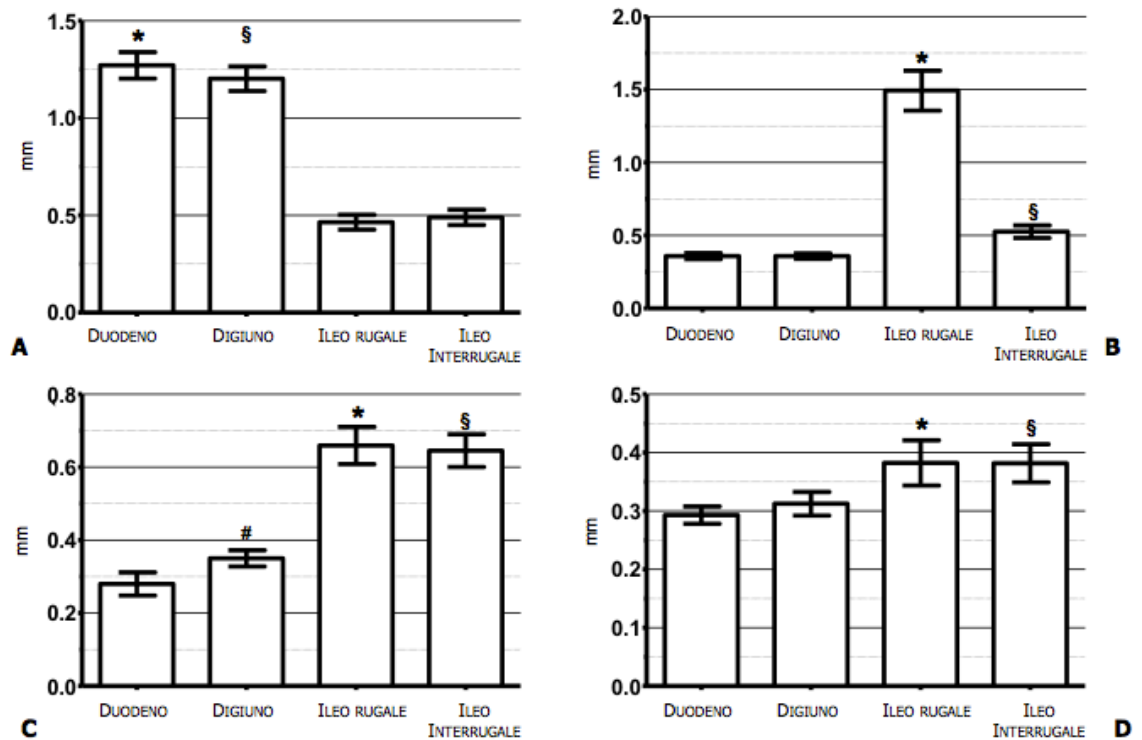


Figura 2.5 Box plots dello spessore dei singoli strati nei diversi segmenti intestinali.

A) Strato mucoso: \*  $p<0.05$  confrontato con l'ileo rugale ed interrugale, §  $p<0.05$  confrontato con l'ileo rugale ed interrugale. B) Strato sottomucoso: \*  $p<0.05$  confrontato con il duodeno, digiuno ed interrugale, §  $p<0.05$  confrontato con il duodeno, digiuno e ileo rugale. C) Strato muscolare: \*  $p<0.05$  confrontato con il digiuno, l'ileo rugale ed interrugale, §  $p<0.05$  confrontato con il duodeno, l'ileo rugale ed interrugale. D) strato sieroso: \*  $p<0.05$  confrontato con l'ileo rugale ed interrugale, §  $p<0.05$  confrontato con l'ileo rugale ed interrugale.

## 2.3 DISCUSSIONE

Gli spessori della parete intestinale totale ottenuti dal nostro studio risultano pressochè sovrapponibili con i risultati degli studi precedenti (Newell et al., 1999; Gogging et al., 2000; Couturier et al., 2012). In linea con quanto già riportato (Gogging et al., 2000) l'ileo è risultato il segmento intestinale con maggior spessore di parete con una media di circa 3 mm. Nel nostro studio le misure dell'ileo sono state eseguite solo nella scansione trasversale dovuto alla particolare struttura anatomica propria di questa porzione di intestino. La presenza di rughe infatti, ben evidenti nella scansione trasversale, crea, in scansione longitudinale, artefatti riducendo la distinzione dei vari strati parietali rendendone difficile la misurazione. Gli autori hanno deciso di eseguire le misure sia a livello della ruga che tra una e l'altra. I valori ottenuti in corrispondenza della ruga risultano essere concordi a quelli riportati nello studio di Goggin J.M. e colleghi (2000) (range 2,5-3,2 mm) mentre quelli misurati tra due rughe sono sensibilmente inferiori (1,66 – 2,27 mm). Non esiste in bibliografia nulla a riguardo di misurazioni effettuate secondo questa metodica (spessore parietale rugale ed interrugale). Un altro aspetto importante da considerare è quale sia la scansione più corretta per le misurazioni ecografiche degli spessori parietali. In medicina umana gli autori riportano preferenzialmente l'utilizzo della scansione trasversale in quanto la scansione longitudinale porta più frequentemente ad errori di obliquità e conseguentemente di sotto- o sovrastima (Fleischer et al., 1981). In ambito veterinario i pareri sono discordanti, alcuni autori hanno utilizzato la sola scansione trasversale (Gogging et al., 2000), altri quella longitudinale (Delaney et al., 2003; Stander et al., 2010, Laurent et al., 2012), ed infine Newell S.M. e colleghi (1999) hanno

misurato gli spessori parietali sia in sezione trasversa che longitudinale sommando poi successivamente i valori ottenuti. Anche nel presente studio si è deciso di utilizzare entrambe le scansioni ecografiche (trasversale, longitudinale) per le misurazioni del duodeno e del digiuno. Poiché non è stata trovata una differenza statisticamente significativa tra le misure ottenute nelle due scansioni si è deciso di procedere con le analisi unendo i dati ottenuti da entrambe.

Per quanto riguarda gli strati di parete, nel nostro studio lo **strato mucoso** nel duodeno e nel digiuno contribuisce maggiormente al totale di parete rispettivamente con il 57% e 55,2%. Questo può essere attribuito alla grandezza dei villi, alla presenza delle ghiandole duodenali e di tessuto linfoide nella lamina propria (Sarria' R et al., 2012). Questi elementi diminuiscono progressivamente dal digiuno prossimale a quello distale fino all'ileo e sono probabilmente responsabili della progressiva diminuzione dello strato mucoso (Paulsen et al., 2003). Infatti l'ileo presenta un sottile strato mucoso, 15,5% e del 24% del totale di parete rispettivamente per l'ileo rugale ed interrugale. Per quanto riguarda lo **strato sottomucoso** è risultato significativamente più spesso nell'ileo rispetto al duodeno e al digiuno con una percentuale di contribuzione del 49,8% e del 25,8% della parete totale in corrispondenza della ruga e tra due rughe rispettivamente. Questo dato concorda con l'aspetto anatomico caratterizzato da abbondanti aggregati linfoidi in questo segmento (Paulsen et al., 2003; Sarria' R et al., 2012). Inoltre si è rilevata una notevole differenza nello spessore della sottomucosa dell'ileo tra la misura rugale e quella interrugale. Questo può essere legato al fatto che l'ileo è uno sfintere naturale, una barriera tra il tratto gastro-intestinale superiore ed inferiore, quindi in continua contrazione in

“vivo”. Il tessuto connettivo lasso consistente in questo strato tende a seguire l’andamento delle rispettive rughe mucose determinando così una differenza importante di spessore dello strato sottomucoso tra le due misure (Barone et al., 1976). I valori ottenuti dalle misurazioni dello **strato muscolare**, hanno evidenziato che questa tonaca è significativamente più spessa nell’ileo rispetto al duodeno e al digiuno: essa infatti contribuisce con un 22% allo spessore totale della parete se misurato in corrispondenza della ruga e per il 31,6% se misurato tra due rughe. La preponderanza dello strato muscolare a questo livello rispecchia ancora una volta l’identità anatomico-funzionale di questa struttura cioè quella di uno sfintere che impedisce il reflusso di materiale dall’intestino crasso al tenue (Gogging et al., 2000; Barone, 2003). In merito allo **strato sieroso**, i risultati ottenuti dimostrano come questo strato contribuisca percentualmente in maniera importante con il 13,3%, 14,4%, 12,7% e 18,7%, allo spessore totale della parete rispettivamente nel duodeno, digiuno ed ileo misurato in corrispondenza della ruga e tra due rughe, tanto da equipararlo allo strato muscolare nel duodeno e nel digiuno. Verosimilmente questi dati non coincidono realmente con lo spessore di tale tonaca ma sono frutto di una sovrastima legata alla modalità di formazione dell’immagine ecografica che nel caso specifico crea una sommatoria tra echi provenienti dalla tonaca sierosa e quelli provenienti dall’interfaccia acustica creata da quest’ultima con il tessuto adiposo circostante. In medicina umana è stato ampiamente dimostrato come non esista una perfetta corrispondenza tra gli strati ecografici e quelli istologici della parete intestinale (Aibe et al., 1986; Kimmey et al., 1989; Wiersema MJ and Wiersema 1993). Questa discrepanza è attribuibile a due motivi. Il primo è legato al metodo di

processazione del campione per l'esame istologico il quale porta ad un variabile grado di compressione ed espansione del tessuto, in parte dipendente dalle caratteristiche chimiche e fisiche dello strato stesso. Il secondo riguarda il fatto che lo spessore ottenuto con l'ecografia non è una misurazione reale della distanza ma del tempo necessario agli ultrasuoni per ritornare alla sonda ecografica dopo aver attraversato un determinato tessuto. La velocità, e di conseguenza il tempo, con cui il fascio ultrasuonoro attraversa un tessuto dipende dalle sue caratteristiche fisiche e quindi sarà diversa per i vari strati che costituiscono la parete intestinale. Infine l'immagine ecografica della parete intestinale è formata da una sommazione di echi quelli creati dalla struttura interna di ciascuno strato e quelli dell'interfaccia tra i singoli strati a differente impedenza acustica (Wiersema MJ and Wiersema 1993). I valori percentuali di contribuzione di ciascuno strato della parete intestinale ottenuti dal nostro studio sono risultati piuttosto differenti rispetto a quelli riportati recentemente in un abstract (Winter and Londoño 2009). Non avendo a disposizione la metodica di analisi utilizzata dagli autori Winter and Londoño (in particolare per l'ileo) e i valori delle misure espressi in "mm" risulta difficile un corretto confronto con questo lavoro.

In conclusione gli spessori ecografici forniti dal presente studio potranno essere utilizzati nella pratica ultrasonografica come valori di riferimento normali del gatto in particolare in corso di patologie gastro-intestinali che modificano selettivamente solo lo spessore di uno o più strati della parete.

## BIBLIOGRAFIA

Aibe T, Fuji T, Okita K, Takemoto T. “A fundamental study of normal layer structure of the gastrointestinal wall visualized by endoscopic ultrasonography”. *Scandinavian journal of gastroenterology* 1986; 21: 6-15.

Barone R. “Pharinx et oesophage, estomac, intestin”. In: Barone R (eds). *Anatomie comparée des mammifères domestiques*. Paris: Vigot, 1976; 245-501.

Baum B, Meneses, F, Kleinschmidt S, Nolte, I, Hewicker-Trautwein, M. “Age-related histomorphologic changes in the canine gastrointestinal tract: A histologic and immunohistologic study”. *World Journal of Gastroenterology* 2007; 13: 152–157.

Bettini G, Muracchini M, Della Salda L, Preziosi R, Morini M, Guglielmini C, Sanguinetti V, Marcato. “Hypertrophy of intestinal smooth muscle in cats”. *Research in Veterinary Science* 2003; 75: 43-53.

Besso JG, Rault D, Begon D. “Feline cecum and ileocecolic junction: normal ultrasonographic features and clinical applications”. (Abstract). *Veterinary Radiology & Ultrasound* 2004, 45: 599.

Chetboul V. “Esame ecografico del tratto digerente”. In: Chetboul V, Pouchelon J, Bureau-Amaglio S, Blot S, Simon M, Tainturier D,

Cotard J. Esame Ecografico di addome, occhio e sistema nervoso del cane e del gatto. Milano: Masson S.P.A, 2003; 73-104.

Couturier L, Rault D, Gatel L, Belli P. “Ultrasonographic characterization of the feline cardias and pylorus in 34 healthy cats and three abnormal cats”. *Veterinary Radiology & Ultrasound* 2012; 53: 342-347.

Delaney F, O'Brien RT, Waller K. “Ultrasound evaluation of small bowel thickness compared to weight in normal dogs”. *Veterinary Radiology & Ultrasound* 2003; 44: 577-580.

Diana A, Pietra M, Guglielmini C, Boari A, Bettini G, Cipone M. “Ultrasonographic and pathologic features of intestinal smooth muscle hypertrophy in four cats”. *Veterinary Radiology & Ultrasound* 2003; 44: 566-569.

Etue SM, Penninck DG, Labato MA, Pearson S, Tidwell A. “Ultrasonography of the normal feline pancreas and associated anatomic landmarks: a prospective study of 20 cats”. *Veterinary Radiology & Ultrasound* 2001; 42: 330-336.

Fleischer AC, Muhletaler CA, James AE. “Sonographic assessment of the bowel wall”, *American Journal of Roentgenology* 1981; 136: 887-891.

Geyer NE, Penninck DG, Webster CRL. “Ultrasonographic evaluation of the relative thickness of wall layers in the canine intestinal tract”. (Abstract). *American College of Veterinary Radiology* 2012.

Goggin JM, Biller DS, Debey BM, Pickar JG, Mason D. “Ultrasonographic measurement of gastrointestinal of gastrointestinal wall thickness and the ultrasonographic appearance of the ileocolic region in healthy cats”. *Journal of the American Animal Hospital Association* 2000; 36: 225-228.

Kimme MB, Martin RW, Haggitt RC, Wang KY, Franklin DW, Silverstein FE. “Histologic correlates of gastrointestinal ultrasound images”. *Gastroenterology* 1989; 96: 433-441.

Lamb CR. “Recent developments in diagnostic imaging of the gastrointestinal tract of the dog and cat”. *Journal of Small Animal Practice* 1999; 29: 307-341.

Larson MM, Biller DS. “Ultrasound of the gastrointestinal tract”. *Veterinary Clinics of North America: Small Animal Practice* 2009; 39: 747–759.

Laurenson MP, Skorupski KA, Moore PF, Zwingenberger AL. “Ultrasonography of intestinal mast cell tumors in the cat”. *Veterinary Radiology & Ultrasound* 2011; 52: 330–334.



Mattoon JS, Auld DM, Nyland TG. “Abdominal Ultrasound Scanning Techniques”. In: Nyland T.G e Mattoon J.S. *Small Animal Diagnostic Ultrasound*. Second Edition. Philadelphia: WB Saunders Company, 2002; 49-81.

Newell SM, Graham JP, Roberts GD, Ginn PE, Harrison JM. “Sonography of the normal feline gastrointestinal tract”. *Veterinary Radiology & Ultrasound* 1999; 40: 40-43.

Paulsen DB, Buddington KK, Buddington RK. “Dimensions and histologic characteristics of the small intestine of dogs during postnatal development”. *American Journal Veterinary Research* 2003; 64: 618–626.

Penninck DG, Nyland TG, Fisher PE, Kerr LY. “Ultrasonography of the normal canine gastrointestinal tract”. *Veterinary Radiology* 1989; 30: 272-276.

Penninck DG, Nyland TG, Kerr LY, Fisher PE. “Ultrasonographic evaluation of gastrointestinal disease in small animals”. *Veterinary Radiology & Ultrasound* 1990; 31: 134-141.

Penninck DG. “Gastrointestinal tract”. In: Nyland T.G e Mattoon J.S. *Small Animal Diagnostic Ultrasound*. Second Edition. Philadelphia: WB Saunders Company, 2002; 207-230.

Penninck DG and D'Anjou MA. "Gastrointestinal Tract". In: Penninck DG Atlas of Small Animal Ultrasonography. First Edition. Iowa: Blackwell Publishing, 2008; 281-318.

Penninck DG. "Abdominal Cavity, Lymph Nodes and Great Vessels". In: Penninck DG. Atlas of Small Animal Ultrasonography. First Edition. Iowa: Blackwell Publishing, 2008; 445-462.

Sarriá R, Latorre R, Henroteaux M, Henroteaux N, Soria F, Pérez-Cuadrado E, López Albors O. "Morphometric study of the layers of the canine small intestine at five sampling sites". *The Veterinary Journal* 2012; 192: 498–502.

Schreurs E, Vermote K, Barberet V, Daminet S, Rudolf H, Saunders JH. "Ultrasonographic anatomy of abdominal lymphnodes in the normal cat". *Veterinary Radiology & Ultrasound* 2008; 49: 68-72.

Seyrek-Intas D, Pepler C, Marek N, Gerwing M, Kramer M. "Ultraschalldiagnostik von Darmwandveranbei der Katze". *Tierarztl Prax* 2008; 36: 185-190.

Stander N, Wagner WM, Goddard A, Kirberger RM. "Normal canine pediatric gastrointestinal ultrasonography". *Veterinary Radiology & Ultrasound* 2010; 51: 75-78.

Taeymans O, Holt N, Penninck DG, Webster CR. "Ultrasonographic characterization of feline ileoceocolic abnormalities" *Veterinary Radiology & Ultrasound* 2011; 52: 335-339.

Zwingenberger AL, Marks SL, Baker TW, Moore PF. “Ultrasonographic evaluation of the muscularis propria in cats with diffuse small intestinal lymphoma or inflammatory bowel disease” *Journal of Veterinary Internal Medicine* 2010; 24: 289-292.

Wiersema MJ and Wiersema LM. “High-resolution 25-megahertz ultrasonography of the gastrointestinal wall: histologic correlates”. *Gastrointestinal endoscopy* 1993; 39: 499-504.

Winter MD and Londoño. “Ultrasonographic evaluation of relative gastrointestinal layer contribution to total wall thickness in cats without clinical evidence of GI disease”. (Abstract). *Veterinary Radiology & Ultrasound* 2009; 51: 192.

# **PROGETTO 2: IPERTROFIA DELLA TONACA MUSCOLARE INTESTINALE (ITM)**

- INDICE -

## **CAPITOLO 1: IPERTROFIA DELLA TONACA MUSCOLARE INTESTINALE (ITM) – REVISIONE BIBLIOGRAFICA**

<b>1.1 DEFINIZIONE E TIPI DI IPERTROFIA DELLA TONACA MUSCOLARE INTESTINALE.....</b>	<b>44</b>
<b>1.2 RILIEVI ECOGRAFICI IN CORSO DI IPERTROFIA DELLA TONACA MUSCOLARE INTESTINALE.....</b>	<b>47</b>

## **CAPITOLO 2: VALUTAZIONE DEGLI ASPETTI ECOGRAFICI IN GATTI CON IPERTROFIA DELLA TONACA MUSCOLARE INTESTINALE (ITM) IN CORSO DI PATOLOGIE INFIAMMATORIE E NEOPLASTICHE – STUDIO RETROSPETTIVO**

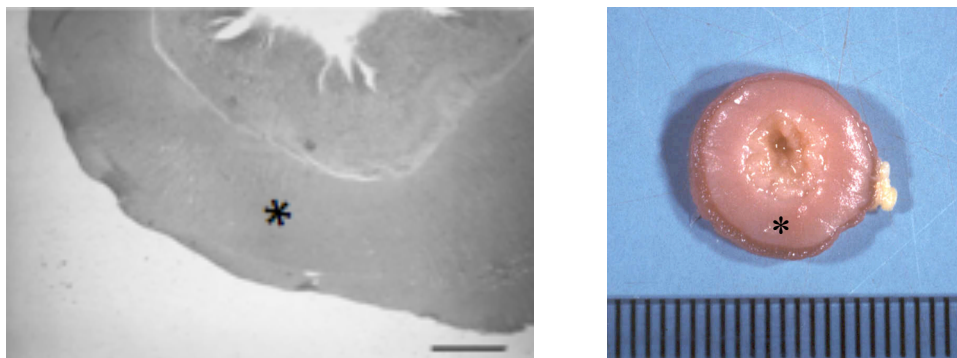
<b>2.1 MATERIALI E METODI.....</b>	<b>54</b>
2.1.1 Popolazione di studio.....	54
2.1.2 Protocollo di analisi ecografica.....	55
2.1.3 Analisi statistica.....	56
<b>2.2 RISULTATI.....</b>	<b>57</b>
<b>2.3 DISCUSSIONE.....</b>	<b>65</b>
<b>BIBLIOGRAFIA.....</b>	<b>71</b>

# CAPITOLO1: IPERTROFIA DELLA TONACA MUSCOLARE INTESTINALE (ITM) – REVISIONE BIBLIOGRAFICA

## 1.1 DEFINIZIONE E TIPI DI IPERTROFIA DELLA TONACA MUSCOLARE INTESTINALE

L'ipertrofia della tonaca muscolare del piccolo intestino (ITM) è una modificazione dello strato muscolare intestinale già descritta in bibliografia veterinaria sia per gli aspetti istopatologici che per quelli ecografici (Gabella, 1975; Bettini et al., 2003; Diana et al., 2003).

Sulla base del meccanismo patogenetico possiamo considerare due forme d'ipertrofia: una **“primaria o idiopatica”** e l'altra **“secondaria o compensatoria”** (Bettini et al., 2003). Si fa riferimento alla prima quando alla necropsopia non sono riscontrabili stenosi che possono giustificare l'ipertrofia su base funzionale-meccanica (Gabella, 1975). Invece le forme secondarie appaiono come una risposta compensatoria ad un restringimento cronico del lume intestinale (**Figura 1.1**).



*Figura 1.1 A sinistra immagine microscopica di un'ansa digiunale in sezione trasversale di un gatto affetto da ipertrofia idiopatica. A destra l'aspetto macroscopico della stessa ansa. Notare l'ispessimento simmetrico della tonaca muscolare (\*). (Archivio di Anatomia Patologia-Dipartimento di Scienze Mediche Veterinarie, Università di Bologna).*

Nella forma “compensatoria” la presenza di una stenosi di diversa natura (corpi estranei, infiltrazioni parietali neoplastiche o paratopie) riduce il flusso d’ingesta in determinato tratto intestinale e determina un aumento dell’attività intestinale nei tratti a monte della stenosi (Gabella, 1975). L’ipertrofia rappresenta quindi un adattamento alla maggior pressione intraluminale per permettere una propulsione più adeguata dell’alimento. L’ipertrofia della tonaca muscolare intestinale è stata descritta nella sua manifestazione spontanea nel cavallo, nel maiale, nella pecora, nella capra, nel nandù, nel cane e nell’uomo (Spencer e Hudson, 1961; Uhrich, 1965; Rooney and Jeffcott, 1968; Cordes and Dewes, 1971; Chu et al., 1989; De Lara et al., 1996). L’ipertrofia idiopatica nel gatto è stata descritta piuttosto raramente con una certa prevalenza nei soggetti anziani, dove la localizzazione preferenziale è risultata essere la porzione ileale (Cordes and Dewes, 1971; Hanichen and Hasslinger, 1977; Guilford and Strombeck, 1996). Più recentemente alcuni studi hanno dimostrato una frequente associazione tra ipertrofia idiopatica diffusa e flogosi cronica gastrointestinale (Baez et al., 1999; Bettini et al., 2003; Diana et al., 2003). In particolare, in questi soggetti, accanto alla modificazione dello strato muscolare, è stata dimostrata anche un’infiltrazione linfoplasmocitaria a carico della mucosa. L’associazione tra ITM ed enterite linfoplasmocitaria ha suggerito l’ipotesi del rilascio di mediatori chimici dell’infiammazione con attività stimolante sulle cellule muscolari lisce (Bettini et al., 2003). Le rilevazioni morfometriche effettuate in questo studio hanno permesso di documentare nelle forme secondarie un significativo aumento di spessore di superficie di entrambi gli strati muscolari, sebbene di grado inferiore a quello registrato nelle forme idiopatiche (Bettini et

al., 2003). Dal punto di vista istologico le modificazioni a livello di tonaca muscolare possono essere legate sia a fenomeni **ipertrofici** (aumento delle dimensioni) che **iperplastici** (aumento del numero) a carico delle cellule muscolari lisce intestinali (Bettini et al., 2003) oppure secondari ad una **infiltrazione** di cellule di diversa natura tra i due strati, circolare e longitudinale, della tonaca muscolare (Kleinschmidt et al., 2010). L'ispessimento dello strato muscolare si può manifestare con l'aumentare dell'età conseguentemente all'aumento del lavoro della muscolatura intestinale causato dalla perdita di neuroni funzionanti e da una diminuita coordinazione nervosa. Questo ispessimento è legato in genere ad un'ipertrofia delle cellule muscolari o alla proliferazione di tessuto connettivo tra le fibre stesse (Baum et al., 2007). Per quanto riguarda le infiltrazioni cellulari queste sono state descritte sia di tipo neoplastico (linfoma diffuso a basso grado) che infiammatorio (enteriti eosinofile in particolare) (Kleinschmidt et al., 2010). Tutt'oggi la differenziazione tra le enteriti linfoplasmocitarie e il linfoma diffuso rimane piuttosto difficoltosa poiché possono presentarsi con aspetti istopatologici simili ed in alcuni casi pressochè sovrapponibili. Il linfoma a differenza delle enteriti linfoplasmocitarie tende più frequentemente ad invadere gli strati profondi della parete intestinale fino alla tonaca sierosa e al mesentere adiacente (Evans et al., 2006; Kiupel et al., 2011; Moore et al., 2011). In alcuni gatti affetti da enterite linfoplasmocitaria si è evidenziata un'infiltrazione cellulare della sottomucosa ma in nessun caso l'infiltrazione ha raggiunto la tonaca muscolare (infiltrazione transmurale) (Kleinschmidt et al., 2010). Al contrario nei gatti affetti da linfoma diffuso l'infiltrazione transmurale occorreva nel 34% dei casi (Kleinschmidt et al., 2010). Un articolo recente ha dimostrato

come l'infiltrazione trasmurale associata ad altri parametri quali l'infiltrazione vascolare e l'alto indice mitotico siano parametri istologici statisticamente significativi nel differenziare queste due patologie (Kiupel et al., 2011).

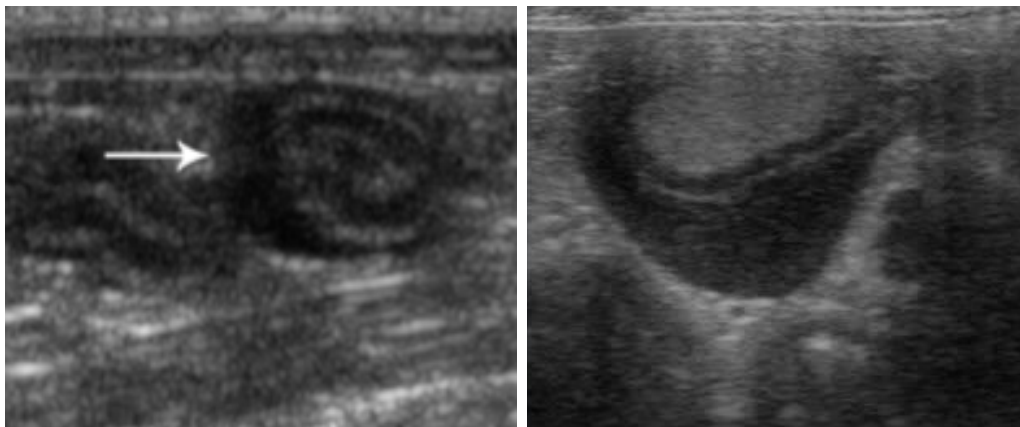
## **1.2 RILIEVI ECOGRAFICI IN CORSO DI IPERTROFIA DELLA TONACA MUSCOLARE INTESTINALE**

L'ipertrofia della tonaca muscolare del piccolo intestino è un'alterazione diagnosticabile ecograficamente come un aumento dello spessore dello strato muscolare. Il termine "ipertrofia", che da un punto di vista istologico si riferisce ad un aumento delle dimensioni delle cellule muscolari lisce, è stato impropriamente traslato anche nella terminologia ecografica per indicare tutte quelle alterazioni parietali in cui si osserva un ispessimento dello strato muscolare (Kleinschmidt et al., 2010; Zwingenberger et al., 2010). Come già descritto nei capitoli precedenti, non sono ancora stati riportati in bibliografia veterinaria i valori di riferimento per lo spessore normale della tonaca muscolare. L'ITM ecografica attualmente viene considerata tale quando lo spessore della tonaca muscolare eguaglia o eccede quello della tonaca mucosa (Penninck, 2008) o quando lo strato muscolare supera la metà di quello della tonaca sottomucosa (Zwingenberger et al., 2010).

L'ispessimento della tonaca muscolare può variare in base all'entità (lieve, moderato, grave), alla localizzazione (duodenale, digiunale, ileo-cieco-colica), all'estensione (diffusa, multisegmentale, focale), e alla simmetria (simmetrica, asimmetrica). L'ITM è stata descritta in medicina veterinaria sia in gatti sani che in soggetti portatori di



differenti patologie gastrointestinali (Bettini et al., 2003; Diana et al., 2003; Evans et al., 2006; Zwingenberger et al., 2010). In un recente lavoro l'ITM ecografica in forma diffusa è stata riscontrata in un 12,5% di **gatti clinicamente sani** con diagnosi istologica dell'intestino nei limiti della norma (Zwingenberger et al., 2010). Un ispessimento ecografico focale e asimmetrico dello strato muscolare è stato descritto in corso d'infiltrazione neoplastica nel **mastocitoma** del gatto (**Figura 1.2**) (Laurenson et al. 2011).



*Figura 1.2 Immagini ecografiche bidimensionali di due gatti affetti da mastocitoma intestinale. Notare la parete alterata con ispessimento focale asimmetrico, ipoecogeno dello strato muscolare. (Laurenson et al., 2011: figura a sinistra; Archivio ecografico, Dipartimento di Scienze Mediche Veterinarie, Università di Bologna: figura a destra).*

Un'altra condizione che solitamente determina un ispessimento focale ma simmetrico è legata a patologie di tipo subocclusivo-occlusivo di diversa natura (corpi estranei e/o lesioni neoplastiche) che determinando un aumento dell'attività intestinale delle anse a monte della stenosi generano fenomeni di tipo iperplastico ed ipertrofico delle cellule muscolari lisce (Bettini et al., 2003; Diana et al., 2003;) (**Figura 1.3**).

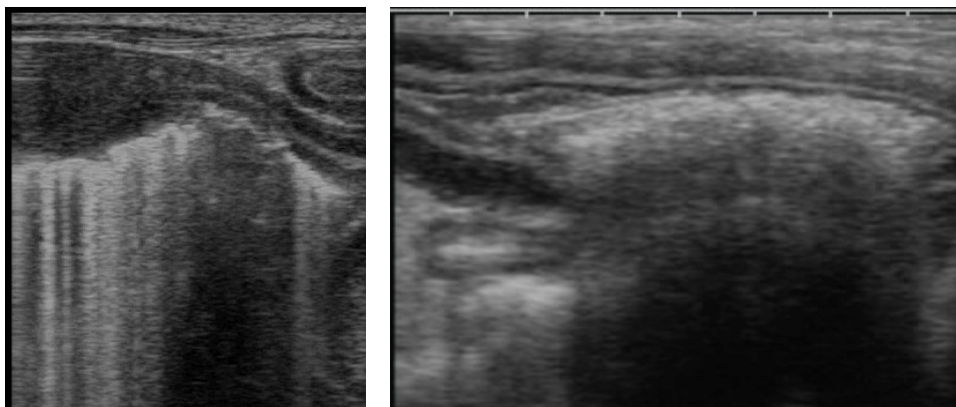
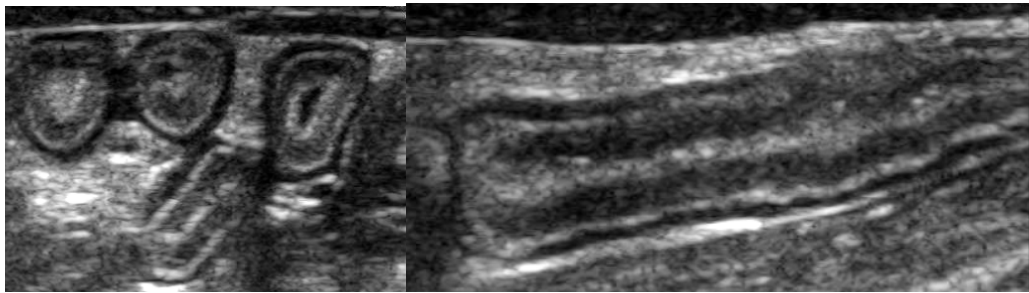


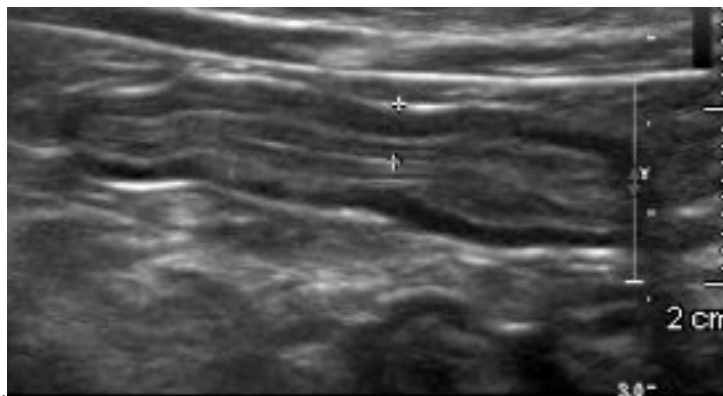
Figura 1.3 A sinistra immagine ecografica bidimensionale in sezione longitudinale di un'ansa intestinale affetta da linfosarcoma a grandi cellule (LGL). Notare l'ispessimento e la destrutturazione della parete intestinale e l'ipertrofia dello strato muscolare nelle anse a monte. A destra immagine ecografica bidimensionale in sezione longitudinale di un'ansa intestinale di un gatto in presenza di un corpo estraneo. Notare la presenza di un'interfaccia acustica iperecogena con cono d'ombra sottostante. e l'aumento di spessore dello strato muscolare a monte (Archivio Ecografico - Dipartimento di Scienze mediche Veterinarie, Università di Bologna).

La forma di ITM che viene più frequente riscontrata ecograficamente è quella diffusa associata ad un processo infiltrativo a carico della parete intestinale sia **infiammatorio** (Baez et al., 1999, Penninck 2002, Bettini et al., 2003, Diana et al., 2003, Evans et al., 2006, Penninck 2008; Seyrek-Intas et al., 2008) che **neoplastico** (Evans et al., 2006, Zwingenberger et al., 2010). Nell'ambito delle patologie infiammatorie l'ITM diffusa è stata descritta soprattutto in corso di *Inflammatory Bowel Disease* (IBD) (Bettini et al., 2003, Diana et al., 2003, Evans et al., 2006, Seyrek-Intas et al., 2008). E' stata inoltre segnalata in corso d'infezione funginea da *Histoplasma spp.* (Gaschen, 2011). Da un punto di vista ecografico, i **processi flogogeni** si caratterizzano in genere per un ispessimento diffuso e simmetrico della parete intestinale (Penninck, 2008) con mantenimento della normale stratigrafia di parete. Si possono tuttavia notare alterazioni in termini d'ecogenicità o di spessore di uno o più strati di parete (Penninck, 2002; Rudolf, et al., 2005; Gaschen et al., 2008). Le forme

infiammatorie possono essere associate ad un aumento dell'ecogenicità dello strato mucoso con la comparsa di piccole aree puntiformi iperecogene nella mucosa stessa (Baez et al., 1999; Penninck et al., 2003; Penninck, 2008) (**Figura 1.4**) o alla presenza di una linea iperecogena nella mucosa parallela allo strato sottomucoso (Penninck et al., 2010) (**Figura 1.5**).



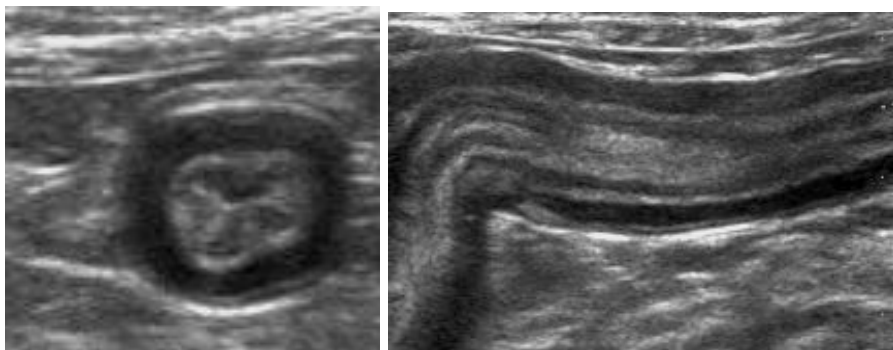
*Figura 1.4 Immagini ecografiche bidimensionali di anse digiunali in sezione trasversale (sinistra) e longitudinale (destra) di un gatto con enterite diffusa. Notare l'alterazione della normale stratigrafia di parete per aumento d'ecogenicità diffusa dello strato mucoso (Archivio Ecografico - Diagnostic Imaging Section, Tufts Cummings School of Veterinary Medicine).*



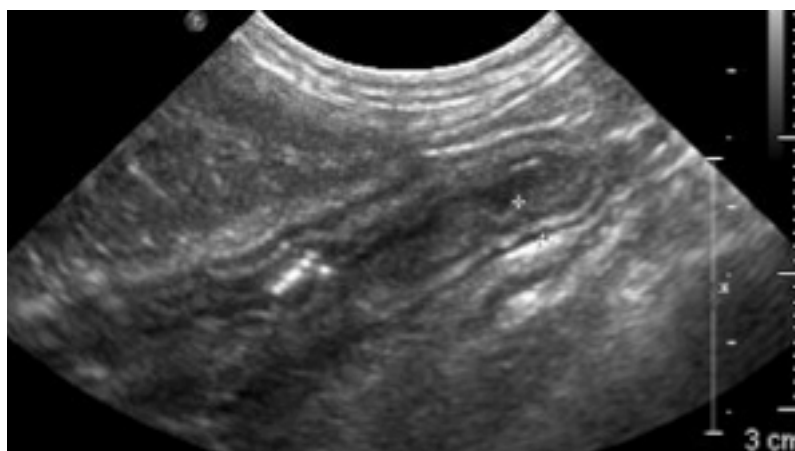
*Figura 1.5 Immagine ecografica bidimensionale in sezione longitudinale dell'ansa digiunale di un gatto con enterite diffusa. Notare l'alterazione della normale stratigrafia di parete per aumento d'ecogenicità dello strato mucoso e la presenza di una linea iperecogena parallela allo strato sottomucoso ed ispessimento dello strato muscolare. (Archivio Ecografico - Diagnostic Imaging Section, Tufts Cummings School of Veterinary Medicine).*

In termini di alterazione di spessore, in corso d'infiammazione linfoplasmocitaria, si può osservare un aumento di spessore dello

strato muscolare (Penninck, 2002; Diana et al., 2003; Zwingenberger et al., 2010) (**Figura 1.6**) o di quello sottomucoso (Penninck, 2002) (**Figura 1.7**).



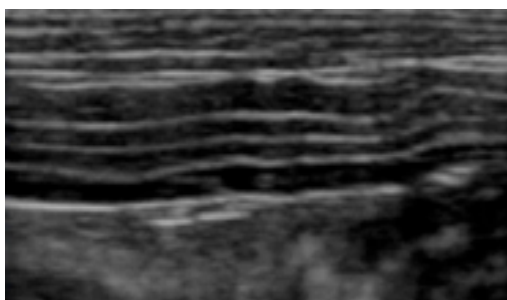
*Figura 1.6: Immagini ecografiche bidimensionali di un'ansa digiunale in sezione trasversale (sinistra) e longitudinale (destra) di un gatto con enterite diffusa. Notare l'alterazione della normale stratigrafia di parete per aumento d'ecogenicità dello strato mucoso associato ad aumento di spessore della tonaca muscolare. (Archivio Ecografico - Diagnostic Imaging Section, Tufts Cummings School of Veterinary Medicine).*



*Figura 1.7: Immagine ecografica bidimensionale in sezione longitudinale dell'ansa digiunale di un gatto con enterite diffusa. Notare l'alterazione della parete intestinale per diffuso aumento d'ecogenicità dello strato mucoso ed ispessimento dello strato sottomucoso. (Archivio Ecografico - Diagnostic Imaging Section, Tufts Cummings School of Veterinary Medicine).*

Tre recenti lavori hanno riportato come l'ispessimento diffuso della tonaca muscolare sia un rilievo ecografico frequentemente associato al Linfoma intestinale a basso grado (Low Grade Alimentary Lymphoma - LGAL) (Evans et al. 2006; Lingard et al., 2009; Zwingenberger et al.

2010). Si tratta di un linfoma ben differenziato, a piccole cellule e nel 90% dei casi con immunofenotipo T-Cell (Vali et al., 2000). A differenza degli altri due tipi di linfoma intestinale, quello di grado intermedio (Intermediate Grade Alimentary Lymphoma - IGAL) e ad alto grado (High Grade Alimentary Lymphoma - HGAL), il LGAL solo nel 20-30% dei casi è associato alla presenza di una massa intestinale (Carreras et al., 2003; Lingard et al., 2009) mentre nella maggior parte dei soggetti decorre con un diffuso aumento d'ecogenicità dello strato mucoso e/o diffuso ispessimento della tonaca muscolare con mantenimento della normale stratigrafia di parete (Evans et al., 2006; Lingard et al., 2009; Zwingenberger et al., 2010) (**Figura 1.8**). Il linfoma intestinale a basso grado si localizza principalmente nel digiuno (100%) e ileo (93%) meno frequente nel duodeno (83%) e stomaco (33%) (Evans et al., 2006; Lingard et al., 2009). La diagnosi di LGAL risulta molto difficoltosa in quanto questa patologia presenta un aspetto ecografico ed istologico molto simile a quello riscontrato nelle forme di IBD (Gaschen, 2011). È già stato dimostrato, inoltre, come LGAL spesso evolva da una precedente patologia infiammatoria cronica (Carreras et al., 2003; Lingard et al., 2009). In uno studio recente in più del 41% dei gatti con diagnosi di LGAL è stata evidenziata istologicamente la concomitante presenza di un'enterite linfoplasmocitaria (Briscoe et al., 2011).



*Figura 1.8 Immagine ecografica bidimensionale di un'ansa digiunale in sezione longitudinale di un gatto affetto da LGAL con ispessimento diffuso della tonaca muscolare. (Archivio Ecografico - Dipartimento di Scienze mediche Veterinarie, Università di Bologna).*

Pertanto la biopsia chirurgica a tutto spessore è il gold standard per la differenziazione di tali patologie (Evans et al., 2006, Kleinschmidt et al., 2010, Zwingenberger et al., 2010) in quanto la biopsia endoscopica campiona solo la mucosa e parte della sottomucosa non permettendo l'identificazione del linfoma negli strati più profondi (Kleinschmidt et al., 2010; Evan et al., 2006). Inoltre con l'esame endoscopico in molti casi non si raggiungono il digiuno e l'ileo che rappresentano le sedi più frequenti di linfoma. Il linfoma, a differenza delle enteriti linfoplasmocitarie, tende frequentemente ad invadere gli strati più profondi della parete intestinale fino alla tonaca sierosa e al mesentere adiacente (infiltrazione transmurale) (Evans et al., 2006; Kiupel et al., 2011; Moore et al., 2011).

## **CAPITOLO 2: VALUTAZIONE DEGLI ASPETTI ECOGRAFICI IN GATTI CON IPERTROFIA DELLA TONACA MUSCOLARE INTESTINALE (ITM) IN CORSO DI PATOLOGIE INFIAMMATORIE E NEOPLASTICHE - STUDIO RETROSPETTIVO -**

Il presente studio a carattere retrospettivo nasce dalla collaborazione tra il Dipartimento di Scienze Mediche Veterinarie dell'Università di Bologna e la Tufts Cummings School of Veterinary Medicine di Boston con l'obiettivo di descrivere dettagliatamente gli aspetti ecografici dell'ITM in un'ampia popolazione di gatti affetti da patologie infiammatorie e neoplastiche.

### **2.1 MATERIALI E METODI**

#### **2.1.1 Popolazione di studio**

È stata condotta un'indagine retrospettiva attraverso i database dei due centri sopracitati: sono state revisionate tutte le cartelle cliniche di gatti con sintomatologia gastroenterica nel periodo compreso tra il 2004 - 2011. Nell'ambito di questa casistica sono stati selezionati solo soggetti che all'ecografia addominale presentavano un ispessimento della tonaca muscolare a carico del piccolo intestino in presenza o in assenza di una lesione/massa intestinale con conferma cito-istopatologica. L'ispessimento della tonaca muscolare intestinale (ITM) è stato considerato ecograficamente evidente quando questo eguagliava o eccedeva lo spessore dello strato mucoso (**Figura 2.1**). Sulla base dei dati ecografici integrati con quelli cito/istopatologici i soggetti sono stati divisi in due gruppi:

- **Gruppo 1:** soggetti con ispessimento diffuso/multisegmentale della tonaca muscolare intestinale associata ad un processo infiammatorio;

- **Gruppo 2:** soggetti con ispessimento della tonaca muscolare associata ad un processo infiltrativo di natura neoplastica. Questo gruppo è stato poi diviso in due ulteriori sottogruppi:
- **Gruppo 2A:** ispessimento diffuso/multisegmentale della tonaca muscolare in assenza di una massa intestinale;
- **Gruppo 2B:** ispessimento diffuso/multisegmentale della tonaca muscolare in presenza di una massa intestinale.

### **2.1.2 Protocollo di analisi ecografica**

Le immagini ed i filmati degli esami ecografici di tutti gatti sono stati rivalutati dallo stesso operatore.

Nello specifico, per ciascun soggetto sono stati presi in considerazione i seguenti parametri:

- Spessore totale della parete intestinale in corrispondenza dell'ispessimento della tonaca muscolare (Figura 2.1);
- Spessore dello strato muscolare in corrispondenza dell'ispessimento della tonaca muscolare (Figura 2.1);
- Estensione del tratto con ispessimento della tonaca muscolare (focale, multisegmentale, diffuso);
- Contenuto intestinale (mucoso, liquido, gassoso, alimentare);
- Linfadenopatia tributaria (assente, lieve, moderata, severa);
- Versamento addominale;
- Altri reperti a carico degli altri organi addominali.

Le misurazioni dello spessore parietale e dello strato muscolare del digiuno sono state eseguite utilizzando un software dedicato<sup>3</sup>. Sia per

---

<sup>3</sup> OsiriX Imaging Software, Pixmeo, Geneva, Switzerland



la parete che per lo strato muscolare del digiuno sono state eseguite tre misurazioni in scansione longitudinale o trasversale. Sono state utilizzate solo quelle immagini in cui la simmetria e la visualizzazione della stratigrafia di parete erano ben visibili.

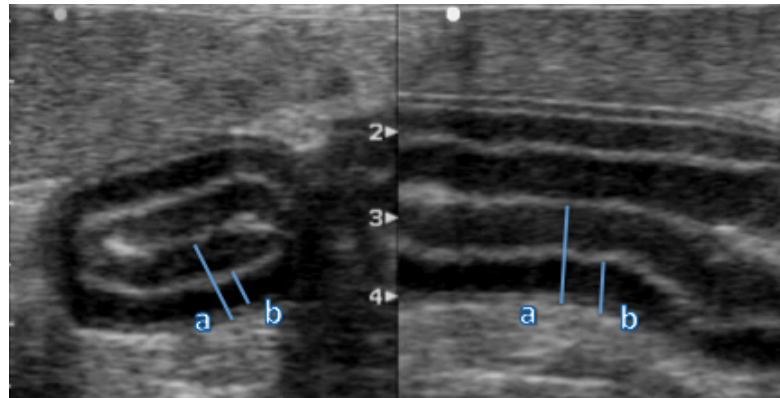


Figura 2.1 Immagini ecografiche bidimensionali in sezione trasversale (sinistra) e longitudinale (destra) di un'ansa digiunale di un gatto con ipertrofia della tonaca muscolare. a) spessore parietale complessivo b) spessore della tonaca muscolare (Archivio Ecografico-Dipartimento di Scienze mediche Veterinarie, Università di Bologna).

### 2.1.3 Analisi Statistica

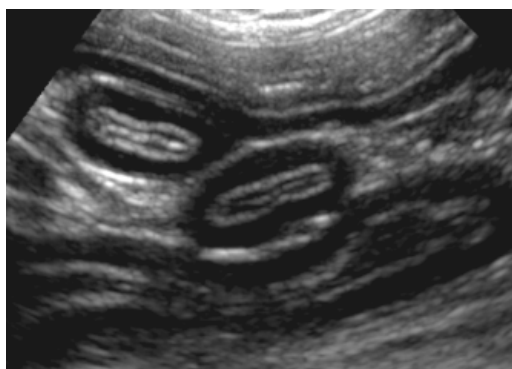Per valutare la normale distribuzione dei valori nei tre gruppi è stato applicato un test statistico “D'Agostino e Pearson<sup>4</sup>” applicando un programma dedicato. In presenza di una distribuzione normale dei dati Quando la distribuzione dei valori è stata normale i risultati sono stati presentati come media e deviazione standard (DS). In presenza di una distribuzione non normale, i dati sono stati presentati come mediana, valore massimo e valore minimo (range). Lo spessore dello strato muscolare è stato riportato anche come percentuale sul totale della misura di parete.

---

<sup>4</sup> Prism 5®, GraphPad Software Inc., San Diego, CA

## 2.2 RISULTATI

Sulla base dei criteri d'inclusione in precedenza descritti sono stati selezionati 50 gatti. Il **Gruppo 1** era costituito da 28 gatti di età compresa tra 0,7 e 19,5 anni (media +/- DS= 9+/- 4,5 anni) di cui 10 femmine (1 intera e 9 sterilizzate) e 18 maschi (3 interi e 15 castrati). I gatti appartenevano a differenti razze feline: europea (n=21), siamese (n=2), birmana (n=1), burmese (n=1), persiana (n=1), himalayana (n=1), devon rex (n=1). Il **Gruppo 2** era costituito da 22 gatti. Il range di età è compreso tra 4 e 19 anni (media +/- DS= 10,6+/- 4,3 anni) di cui 8 femmine (2 intere e 6 sterilizzate) e 14 maschi (2 interi e 12 castrati). I gatti appartenevano a differenti razze feline: europea (n=20), persiana (n=2). I rilievi ecografici dei soggetti appartenenti al **Gruppo 1** sono stati riassunti in **Tabella 1**. Il 78,6% dei gatti presentava un ispessimento della tonaca muscolare diffuso a tutte le anse digiunali (**Figura 2.2**) mentre il restante 21,4% di tipo multisegmentale ossia coinvolgimento simultaneo di numerosi segmenti intestinali. L'ispessimento era simmetrico in tutti i soggetti (**Figura 2.2**) con mantenimento della stratigrafia di parete.



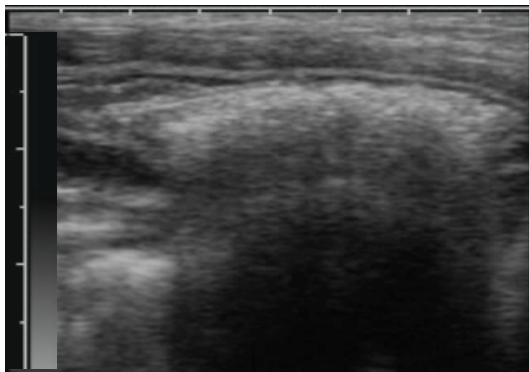
*Figura 2.2. Immagine ecografica bidimensionale in sezione trasversale e longitudinale di numerose anse digiunali di un gatto. Notare l'ispessimento ipoecogeno **diffuso e simmetrico** che trae origine dallo strato muscolare (Caso 25 Tabella 1) (Archivio Ecografico-Dipartimento di Scienze mediche Veterinarie, Università di Bologna)*

GRUPPO 1								
N° soggetti	Caratteristiche US				Istopatologia			
	Spessore parietale (mm)	Spessore tonaca muscolare (mm)	Localizzazione	Estensione	Biopsia	Diagnosi	Grado	Infiltrato strato muscolare
1	3,60	1,70	PICCOLO INTESTINO	DIFFUSA	CHIRURGICA	EE	MODERATO - SEVERO	
2	3,40	1,20	DIGIUNO	DIFFUSA	ENDOSCOPICA	ELP	LIEVE	
3	3,50	1,30	PICCOLO INTESTINO	DIFFUSA	CHIRURGICA	ELP	LIEVE	
4	4,60	2,40	PICCOLO INTESTINO	DIFFUSA	ENDOSCOPICA	MISTA	LIEVE	
5	3,80	1,50	DIGIUNO	DIFFUSA	ENDOSCOPICA	ELP	LIEVE	
6	4,20	1,80	PICCOLO INTESTINO	MULTISEGMENTALE	ENDOSCOPICA	MISTA	LIEVE	
7	3,20	1,20	DUODENO/DIGIUNO	MULTISEGMENTALE	ENDOSCOPICA	ELP	SEVERO	
8	3,80	1,70	PICCOLO INTESTINO	MULTISEGMENTALE	ENDOSCOPICA	EE	LIEVE	
9	3,80	1,50	PICCOLO INTESTINO	DIFFUSA	ENDOSCOPICA	MISTA	MODERATO	
10	3,60	1,70	DUODENO/DIGIUNO	DIFFUSA	CHIRURGICA	ELP	MODERATO	
11	3,60	1,40	PICCOLO INTESTINO	DIFFUSA	CHIRURGICA	EE	MODERATO	
12	5,30	2,80	PICCOLO INTESTINO	DIFFUSA	ENDOSCOPICA	EE	MODERATO	
13	3,30	1,20	PICCOLO INTESTINO	DIFFUSA	ENDOSCOPICA	EE	LIEVE	
14	3,20	2,10	PICCOLO INTESTINO	DIFFUSA	ENDOSCOPICA	EE	MODERATO	
15	2,90	1,60	PICCOLO INTESTINO	DIFFUSA	ENDOSCOPICA	EE	LIEVE	
16	7,00	5,00	PICCOLO INTESTINO	DIFFUSA	CHIRURGICA	ELP	SEVERO	
17	7,50	5,00	PICCOLO INTESTINO	DIFFUSA	CHIRURGICA	ELP	SEVERO	
18	3,26	1,48	PICCOLO INTESTINO	DIFFUSA	CHIRURGICA	MISTA	SEVERO	IPERTROFIA
19	3,75	1,73	DIGIUNO	DIFFUSA	NECROSCOPICA	ELP	SEVERO	IPERTROFIA
20	3,64	2,20	DIGIUNO	MULTISEGMENTALE	CHIRURGICA	ELP	SEVERO	IPERTROFIA
21	3,94	1,58	DIGIUNO	DIFFUSA	CHIRURGICA	ELP	LIEVE	
22	3,21	1,02	DIGIUNO/ILEO	MULTISEGMENTALE	ENDOSCOPICA	ELP	SEVERO	
23	3,03	0,80	PICCOLO INTESTINO	DIFFUSA	NECROSCOPICA	ELP	LIEVE	IPERTROFIA
24	2,86	0,80	PICCOLO INTESTINO	DIFFUSA	NECROSCOPICA	ELP	LIEVE	IPERTROFIA
25	2,05	0,63	PICCOLO INTESTINO	DIFFUSA	NECROSCOPICA	ELP	MODERATO	IPERTROFIA
26	3,00	1,30	PICCOLO INTESTINO	DIFFUSA	NECROSCOPICA	ELP	SEVERO	IPERTROFIA
27	4,25	0,92	DIGIUNO/ILEO	MULTISEGMENTALE	ENDOSCOPICA	ELP	MODERATO	
28	3,30	1,80	PICCOLO INTESTINO	DIFFUSA	ENDOSCOPICA	ELP	LIEVE	

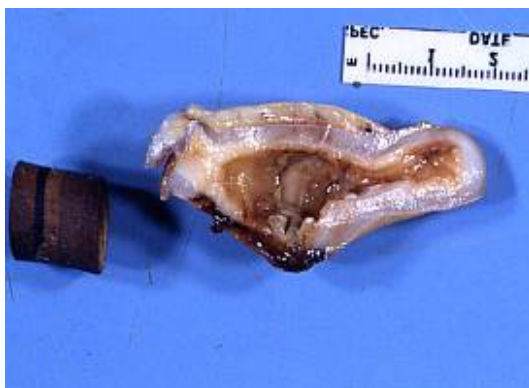Tabella 1: Aspetti ecografici e diagnosi istologica dei soggetti appartenenti al **Gruppo 1**. EE (enterite eosinofila), ELP (enterite linfoplasmocitaria) MISTA (linfoplasmocitaria+eosinofila, linfoplasmocitaria+eosinofila+neutrofila).

In particolare lo spessore parietale totale variava da 2,05 a 7,50 mm (mediana 3,6 mm) mentre quello della tonaca muscolare da 0,63 a 5 mm (mediana 1,54 mm). La percentuale media di contribuzione dello strato muscolare sul totale di parete era del 41,4%. Riguardo al contenuto era presente un pattern mucoso nella maggior parte dei soggetti (89,2%) mentre solo nel 10,7% di tipo alimentare/fluido. In un soggetto era visibile una struttura iperecogena intraluminal con cono d'ombra posteriore, reperto ecografico compatibile con la presenza di corpo estraneo intestinale (**Figura 2.3**). Per quanto

concerne l'impegno dei linfonodi tributari, più della metà dei casi (57%) non presentava alterazione dei linfonodi tributari. In 10 soggetti (35,7%) era ecograficamente evidente una linfadenopatia di grado lieve mentre solo in 2 (7,1%) di grado severo. La presenza di versamento addominale anecogeno di grado lieve si è riscontrata solo in 5 soggetti (17,8%).



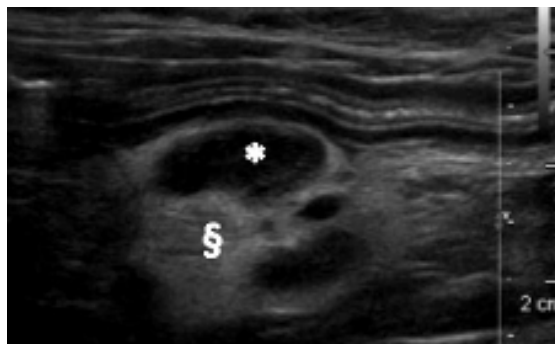
*Figura 23 Immagine ecografica bidimensionale in sezione longitudinale di un'ansa intestinale di un gatto in presenza di un corpo estraneo. Notare la presenza di un'area curvilinea con cono d'ombra sottostante (Caso 23 Tab 1) (Archivio Ecografico-Dipartimento di Scienze Mediche Veterinarie, Università di Bologna).*



*Aspetto macroscopico della lesione sub occlusiva e corpo estraneo a fianco. (Caso 23 Tab 1) (Servizio di Anatomia Patologia-Dipartimento di Sanità Pubblica Veterinaria e Patologia Animale, Università di Bologna).*

La **diagnosi istologica** dei casi appartenenti al **Gruppo 1** era stata formulata su campioni ottenuti mediante biopsia su base chirurgica (9 soggetti), endoscopica (14 soggetti) e mediante campionamento necroscopico (5 soggetti). In 17 soggetti (60,7%) l'infiammazione era di tipo linfoplasmocitario, in 7 (25%) eosinofila e infine in 4 di tipo misto. Solo per 7 soggetti appartenenti al Gruppo 1 era disponibile una caratterizzazione istologica dell'ispessimento della tonaca muscolare catalogata come ipertrofia delle cellule muscolari lisce di uno o di

entrambi gli strati muscolari senza evidenza di infiltrazione infiammatoria. I rilievi ecografici dei soggetti appartenenti al **Gruppo 2** sono stati riassunti in **Tabella 2** (sottogruppo 2A) e **Tabella 3 e 4** (sottogruppo 2B). Per quanto concerne l'impegno dei linfonodi tributari, la maggior parte dei casi (91%) presentava linfadenopatia di cui il 77% di grado moderato-severo (**Figura 2.4**) La presenza di versamento addominale anecogeno di grado lieve si è riscontrata nel 41% dei casi. Riguardo al contenuto era presente un pattern mucoso nel 50% dei soggetti e alimentare/fluido nel restante 50%.



*Figura 2.4 Immagine ecografica bidimensionale indicativa di Linfadenopatia per diminuzione dell' ecogenicità (\*) associata ad iperecogenicità del meso circostante. (§ (Archivio Ecografico-Dipartimento di Scienze mediche Veterinarie, Università di Bologna).*

Nel **Gruppo 2A** sono stati inclusi 11 soggetti con ispessimento della tonaca muscolare diffuso a tutto il piccolo intestino. L'ispessimento era simmetrico in tutti i soggetti con mantenimento della stratigrafia di parete. In particolare lo spessore parietale totale variava da 2,3 a 4,8 mm (media +/- DS=3,68 +/- 0,92 mm) mentre quello della tonaca muscolare da 0,6 a 2,6 mm (media +/- DS=1,56 +/- 0,66 mm). La percentuale media di contribuzione dello strato muscolare sul totale di parete era del 40,8%.

GRUPPO 2A							
N° soggetti	Caratteristiche US				Istopatologia		
	Spessore parietale (mm)	Spessore tonaca muscolare (mm)	Localizzazione	Estensione	Modalità di prelievo	Diagnosi	Infiltrato strato muscolare
1	4,70	2,50	PICCOLO INTESTINO	DIFFUSE	CHIRURGICA	TUMORE A CELLULE ROTONDE	
2	3,90	1,40	PICCOLO INTESTINO	DIFFUSE	CHIRURGICA	LINFOMA A PICCOLE CELLULE	INFILTRAZIONE LINFOMATOSA
3	4,60	2,60	PICCOLO INTESTINO	DIFFUSE	CHIRURGICA	MASTOCITOMA	
4	4,00	1,70	PICCOLO INTESTINO	DIFFUSE	ENDOSCOPICA	LINFOMA A PICCOLE CELLULE	
5	3,60	1,30	PICCOLO INTESTINO	DIFFUSE	ENDOSCOPICA	LINFOMA A PICCOLE CELLULE	
6	2,90	0,90	PICCOLO INTESTINO	DIFFUSE	CHIRURGICA	LINFOMA A PICCOLE CELLULE	INFILTRAZIONE LINFOMATOSA
7	4,40	2,00	PICCOLO INTESTINO	DIFFUSE	ENDOSCOPICA	LINFOMA A PICCOLE CELLULE	
8	2,76	0,93	PICCOLO INTESTINO	DIFFUSE	CHIRURGICA	LINFOMA A PICCOLE CELLULE	
9	2,53	1,18	PICCOLO INTESTINO	DIFFUSE	NECROSCOPICA	LINFOMA A PICCOLE CELLULE	INFILTRAZIONE LINFOMATOSA
10	4,80	2,00	PICCOLO INTESTINO	DIFFUSE	NECROSCOPICA	LINFOMA A PICCOLE CELLULE	IPERTROFIA
11	2,30	0,60	PICCOLO INTESTINO	DIFFUSE	CHIRURGICA	LINFOMA A PICCOLE CELLULE	INFILTRAZIONE LINFOMATOSA

Tabella 2: Aspetti ecografici e diagnosi istologica dei soggetti appartenenti al Gruppo 2A.

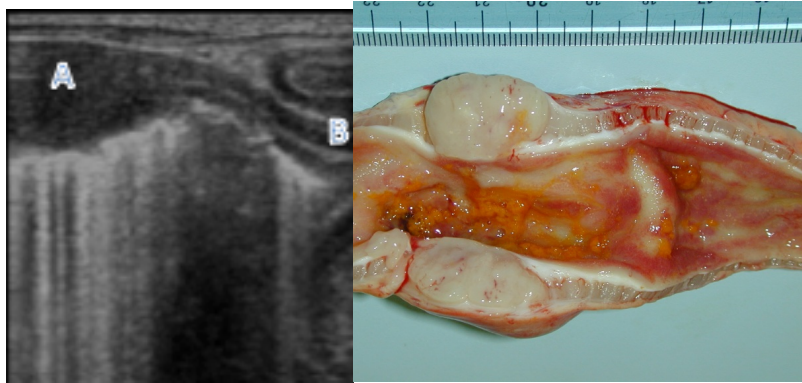
La **diagnosi istologica** dei casi appartenenti al **Gruppo 2A** era stata formulata su campioni ottenuti mediante biopsia su base chirurgica (6 soggetti), endoscopica (3 soggetti) e mediante campionamento necroscopico (2 soggetti). In 9 soggetti (82%) la diagnosi era di linfoma a piccole cellule, in 1 (9%) di mastocitoma ed infine in 1 (9%) di infiltrazione neoplastica di un tumore a cellule rotonde poco differenziato. Solo per 5 soggetti appartenenti al Gruppo 2A era disponibile una caratterizzazione istologica dell'ispessimento della tonaca muscolare catalogata in 4 casi come infiltrazione linfomatosa e solo in uno come ipertrofia delle cellule muscolari lisce senza evidenza di infiltrazione neoplastica.

Negli 11 soggetti appartenenti al **Gruppo 2B** erano presenti due differenti quadri ecografici: uno rappresentato dalla massa neoplastica con caratteristiche subocclusive di diverso grado (**Tabella 3**) e uno caratterizzato da ispessimento della tonaca muscolare delle anse digiunali (**Tabella 4**).

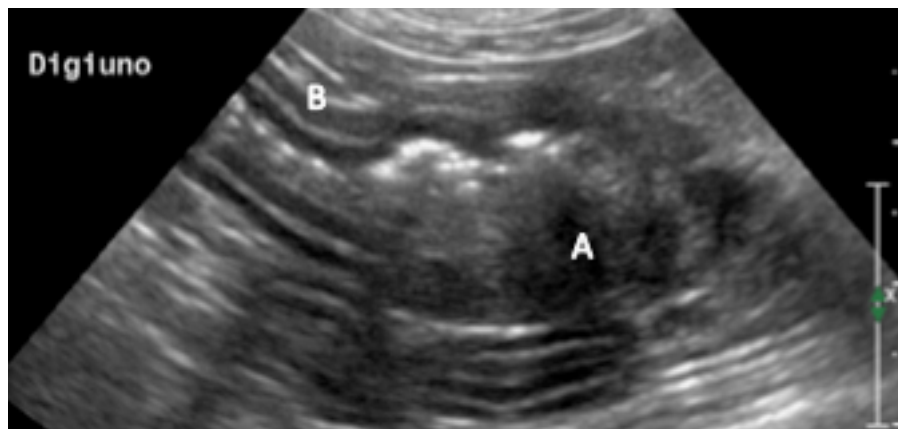
GRUPPO 2B						
N° soggetti	Caratteristiche US				Istopatologia	
	Stratigrafia	Spessore (mm)	Localizzazione	Estensione (mm)	Modalità di prelievo	Diagnosi
1	DESTRUTTURATA	10	DIGIUNO	30	CHIRURGICA	LINFOMA A PICCOLE CELLULE
2	DESTRUTTURATA	15	DIGIUNO	150	CHIRURGICA	LINFOMA A GRANDI CELLULE
3	DESTRUTTURATA	10	DIGIUNO	150	NECROSCOPICA	LINFOMA A GRANDI CELLULE
4	DESTRUTTURATA	8	DIGIUNO	30	CHIRURGICA	ADENOCARCINOMA
5	DESTRUTTURATA	10	DIGIUNO	67	NECROSCOPICA	ADENOCARCINOMA
6	DESTRUTTURATA	6	DIGIUNO	25	CHIRURGICA	ADENOCARCINOMA
7	DESTRUTTURATA	10	DIGIUNO	33	CHIRURGICA	ADENOCARCINOMA
8	DESTRUTTURATA	9	DIGIUNO	40	CHIRURGICA	LINFOMA A PICCOLE CELLULE
9	DESTRUTTURATA	5	VALVOLA ILEO CIECO COLICA	30	AGOASPIRATO	LINFOMA A MEDIE CELLULE
10	DESTRUTTURATA	11	DIGIUNO	50	AGOASPIRATO	LINFOMA A MEDIE CELLULE
11	DESTRUTTURATA	42	DIGIUNO	60	AGOASPIRATO	LINFOMA A MEDIE CELLULE

Tabella 3: Aspetti ecografici e diagnosi istologica della lesione/massa dei soggetti appartenenti al Gruppo 2B.

La massa era caratterizzata da un ispessimento della parete intestinale variabile da 5 a 42 mm (mediana 10 mm) con destrutturazione della normale stratigrafia di parete (**Figura 2.5**). Tali lesioni si estendevano per un tratto variabile da 25 a 150 mm (mediana 40 mm), 10 lesioni (91%) erano localizzate nel digiuno e 1 (9%) a livello di valvola ileo-cieco-colica. La **diagnosi istologica** era stata formulata su campioni ottenuti mediante biopsia su base chirurgica (5 soggetti), ecoguidata (1 soggetto), mediante campionamento necroscopico (2 soggetti) e tramite agoaspirazione ecoguidata (3 soggetti). In 4 soggetti (37%) la diagnosi finale era di adenocarcinoma (**Figura 2.6**), in 3 (27%) di linfoma a medie cellule, in 2 (18%) di linfoma a grandi cellule (**Figura 2.5**), in 2 (18%) di linfoma a piccole cellule.



*Figura 2.5 A sinistra immagine ecografica bidimensionale in sezione longitudinale di un'ansa intestinale di un gatto affetta da linfosarcoma a grandi cellule (LGL). Notare l'ispessimento, la destrutturazione della parete intestinale (A) e l'ipertrofia dello strato muscolare nelle anse a monte (B) (Caso 2 Tabella 3) (Archivio Ecografico-Dipartimento di Scienze mediche Veterinarie, Università di Bologna). A destra corrispettiva macroscopica dell'immagine ecografica (Servizio di Anatomia Patologia-Dipartimento di Sanità Pubblica Veterinaria e Patologia Animale, Università di Bologna).*



*Figura 2.6 Immagine ecografica bidimensionale in sezione longitudinale di un'ansa intestinale di un gatto affetta da carcinoma. Notare la parete destrutturata con ispessimento asimmetrico ipoecogeno (A) e l'ipertrofia dello strato muscolare nelle anse a monte (B) (Caso 4 Tabella 3) (Archivio Ecografico-Dipartimento di Scienze mediche Veterinarie, Università di Bologna).*

Le restanti anse intestinali presentavano uno spessore parietale totale variava da 2,76 a 8 mm (mediana 3,20 mm) mentre quello della tonaca muscolare da 1,04 a 5 mm (mediana 1,45 mm). La percentuale media di contribuzione dello strato muscolare sul totale di parete era del 41,7%.



Il 73% dei gatti presentava un ispessimento della tonaca muscolare multisegmentale mentre il restante 27% diffuso a tutte le anse digiunali. L'ispessimento era simmetrico in tutti i soggetti con mantenimento della stratigrafia di parete.

Solo per 5 soggetti appartenenti al Gruppo 2B era disponibile una caratterizzazione istologica dell'ispessimento della tonaca muscolare catalogata in 4 casi come ipertrofia delle cellule muscolari lisce di uno o di entrambi gli strati muscolari associata ad enterite linfoplasmocitaria ed in un caso come infiltrazione neoplastica di linfoma a piccole cellule.

GRUPPO 2B							
N° soggetti	Caratteristiche US				Istopatologia		
	Spessore parietale (mm)	Spessore tonaca muscolare (mm)	Localizzazione	Estensione	Modalità di prelievo	Diagnosi	Infiltrato strato muscolare
1	4,8	2	PICCOLO INTESTINO	DIFFUSA	CHIRURGICA	LINFOMA A PICCOLE CELLULE	INFILTRAZIONE NEOPLASTICA
2	3,20	1,10	PICCOLO INTESTINO	MULTISEGMENTALE			
3	8,00	5,00	PICCOLO INTESTINO	MULTISEGMENTALE	NECROSCOPICA	ENTERITE LINFO PLASMOCITARIA	IPERTROFICO
4	3,27	1,48	PICCOLO INTESTINO	MULTISEGMENTALE	CHIRURGICA	ENTERITE LINFO PLASMOCITARIA	IPERTROFICO
5	3,08	1,25	PICCOLO INTESTINO	MULTISEGMENTALE	NECROSCOPICA	ENTERITE LINFO PLASMOCITARIA	IPERTROFICO
6	2,76	1,15	PICCOLO INTESTINO	MULTISEGMENTALE	CHIRURGICA		
7	3,44	1,04	PICCOLO INTESTINO	DIFFUSA	CHIRURGICA	ENTERITE LINFO PLASMOCITARIA	IPERTROFICO
8	4,80	2,10	PICCOLO INTESTINO	MULTISEGMENTALE			
9	2,84	1,49	PICCOLO INTESTINO	DIFFUSA			
10	3,08	1,11	PICCOLO INTESTINO	MULTISEGMENTALE			
11	3,13	1,45	PICCOLO INTESTINO	MULTISEGMENTALE			

Tabella 4: Aspetti ecografici e diagnosi istologica delle anse con ITM dei soggetti appartenenti al Gruppo 2B.

La frequenza delle neoplasie associate ad ispessimento della tonaca muscolare è risultata in 10 soggetti (45,5%) in corso di linfoma a piccole cellule, in 4 (18%) di adenocarcinoma, in 3 (14%) di linfoma a medie cellule, in 2 (9%) di linfoma a grandi cellule, in 1 (4,5%) di

mastocitoma ed infine in 1 (4,5%) di tumore a cellule rotonde poco differenziato.

## **2.3 DISCUSSIONE**

L'ITM è un'alterazione di parete riscontrabile ecograficamente caratterizzata dall'aumento di spessore della tonaca muscolare la cui entità ed estensione risulta variabile (Penninck 2008; Zwingenberger et al., 2010; Laurenson et al. 2011; Gaschen, 2011). Questa condizione è stata riportata in corso di IBD anche se non può essere considerata un segno ecografico patognomonico d'inflammatione poiché spesso l'ispessimento della tonaca muscolare può conseguire ad infiltrazioni parietali tumorali (Zwingenberger et al., 2010; Laurenson et al., 2011) o a fenomeni stenotici secondari a corpi estranei o a lesioni focali a carattere subocclusivo-occlusivo (Diana et al., 2003). In accordo con quanto riportato in letteratura veterinaria, in questo studio, il gruppo di pazienti portatori di ITM associata ad un processo infiammatorio presentava un'età media (9+/- 4,5 anni) inferiore a quella dei soggetti con ITM associata a neoplasia 10,6+/- 4,3 anni. Nella nostra casistica l'ITM si è associata con maggior frequenza ad un processo infiammatorio (56%) rispetto ad uno neoplastico (44%). Questo risultato rispecchia in parte quanto riportato in uno studio di Seyrek-Intas et al. (2008), dove l'aumento di spessore della tonaca muscolare con mantenimento della normale stratigrafia di parete occorreva in 10 su 12 gatti (83,3%) in corso d'inflammatione. Per contro uno studio recente riporta una maggiore incidenza di ITM in corso di un'infiltrazione linfomatosa diffusa rispetto a quella infiammatoria (Zwingenberger et al., 2010). Questa

differenza può essere spiegata considerando i diversi criteri d'inclusione impiegati nei due studi. Zwingenberger et al., (2010) hanno selezionato i soggetti sulla base di un referto istologico ottenuto da una biopsia a tutto spessore e di un esame ecografico eseguito nei 28 giorni precedenti la biopsia. Inoltre il criterio utilizzato per definire l'ispessimento dello strato muscolare era diverso tra i due studi.

Nel lavoro di Zwingenberger et al. (2010), gli autori hanno considerato lo strato muscolare ispessito quando quest'ultimo eccedeva la metà dello spessore della tonaca sottomucosa mentre nel nostro lavoro l'ispessimento è stato considerato tale quando eguagliava o eccedeva lo spessore strato mucoso.

La distribuzione delle diverse patologie associate ad ITM nel nostro studio ha rispecchiato quanto descritto in bibliografia veterinaria (Kleinschmidt et al., 2010). In particolare, nel Gruppo in cui l'ITM era associata a forme infiammatorie (**Gruppo 1**), più della metà dei casi erano infiammazioni di tipo linfoplasmocitario (60,7%), seguite da quelle eosinofile (25%) e da quelle di tipo misto (14%). Nel **Gruppo 2A** (ITM associata a un processo infiltrativo neoplastico in assenza di una massa intestinale) l'ispessimento dello strato muscolare era associato ad infiltrazione linfomatosa nell'82% dei casi, a mastocitoma nel 9% dei casi ed a neoplasia a cellule rotonde non differenziata in un altro 9%. L'associazione tra linfoma diffuso ed ITM ecografica ed istologica è già stata riportata in bibliografia veterinaria (Evans et al., 2006; Lingard et al., 2009; Zwingenberger et al., 2010). Un aspetto invece mai descritto in letteratura è l'ispessimento ecografico diffuso della tonaca muscolare associato a mastocitoma. Solitamente il mastocitoma, da un punto di vista ecografico, si presenta come un ispessimento focale, ipoecogeno, non

circonfrenziale eccentrico della parete intestinale oppure più raramente come un ispessimento focale eccentrico a carico del solo strato muscolare con mantenimento della normale stratigrafia di parete (Laurenson et al., 2011). Per quanto concerne i soggetti appartenenti al **Gruppo 2B** (ITM associata a un processo infiltrativo neoplastico in presenza di una massa intestinale) la diagnosi cito/istologica ha mostrato una prevalenza del linfoma (64%) rispetto all'adenocarcinoma (36%). Questa distribuzione riflette pienamente quanto già riportato in bibliografia veterinaria, dove il linfoma rappresenta la neoplasia gastroenterica più frequente nel gatto (Louwerens et al., 2005).

In merito al grado d'ispessimento della parete totale e del singolo strato muscolare rilevato nella nostra casistica, i valori medi o le mediane sono risultate molto simili in tutti i 3 gruppi e di conseguenza anche la percentuale di contribuzione dello strato muscolare al totale di parete è risultata pressochè sovrapponibile (Gruppo 1 **41,4%**, Gruppo 2A **40,8%**, Gruppo 2B **41,7%**). In bibliografia veterinaria, relativamente allo spessore del singolo strato muscolare, sono disponibili solo due recenti abstract (Winter and Londoño 2009; Daniaux et al., 2012). In uno vengono riportate le percentuali di contribuzione di ciascuno strato sul totale di parete in una popolazione di gatti sani (Winter and Londoño 2009) mentre nell'altro vengono invece confrontati gli spessori ecografici dello strato muscolare tra gatti sani e gatti affetti sia da infiltrazione linfomatosa diffusa che conseguente ad IBD (Daniaux et al., 2012). In quest'ultimo studio la tonaca muscolare risultava più spessa nei gatti affetti da IBD o linfoma rispetto al gruppo di controllo sano anche se differenze statisticamente significative si sono riscontrate solo tra il gruppo delle

IBD e quello dei sani (Daniaux et al., 2012). Nel nostro studio non è stato eseguito un confronto statistico dello spessore dello strato muscolare tra i diversi gruppi. La motivazione di questo mancato confronto è derivata dall'indisponibilità di disporre di biopsie a tutto spessore in tutti i soggetti appartenenti ai tre diversi gruppi.

In particolare, nel **Gruppo 1** (ITM associata a forme infiammatorie) per tutti i 7 soggetti per i quali era disponibile una caratterizzazione istologica dell'ispessimento della tonaca muscolare è stata riscontrata un'ipertrofia delle cellule muscolari lisce di uno o di entrambi gli strati muscolari senza evidenza d'infiltrazione infiammatoria. È già stata dimostrata la frequente associazione tra ipertrofia della tonaca muscolare in corso di IBD come possibile conseguenza del rilascio di mediatori chimici dell'infiammazione (Bettini et al., 2003).

Nei 5 soggetti appartenenti al **Gruppo 2A** (ITM associata a un processo infiltrativo neoplastico in assenza di una massa intestinale), dove è stato possibile analizzare istologicamente la tonaca muscolare, in 4 si è riscontrata un'infiltrazione linfomatosa transmurale mentre in un soggetto era presente unicamente ipertrofia delle cellule muscolari lisce. Questi dati concordano con quanto riportato in letteratura dove, da un punto di vista istologico, il linfoma diffuso si caratterizza per un'infiltrazione di linfociti neoplastici nella mucosa che, a differenza dell'IBD, tende frequentemente a progredire negli strati più profondi (infiltrazione transmurale) (Evans et al., 2006; Kiupel et al., 2011; Moore et al., 2011). La valutazione istologica dello strato muscolare di 5 soggetti appartenenti al **Gruppo 2B** (ITM associata a un processo infiltrativo neoplastico in presenza di una massa intestinale) ha evidenziato un'ipertrofia delle cellule muscolari lisce di uno o di

entrambi gli strati muscolari associata ad enterite linfoplasmocitaria in 4 soggetti ed ad un'infiltrazione neoplastica linfomatosa in un gatto.

L'ispessimento della tonaca muscolare in questi soggetti potrebbe essere interpretato come una risposta compensatoria ad un restringimento cronico del lume intestinale causato dalla presenza di una massa suboccludente/occludente (Diana et al., 2003).

In merito al tipo di estensione dell'ITM, quella associata alla forma infiammatoria è risultata diffusa nella maggioranza dei casi (78,6%) e multifocale nel restante soggetti (21,4%). Nel **Gruppo 2A** (ITM associata a un processo infiltrativo neoplastico in assenza di una massa intestinale) l'estensione dell'ITM è risultata diffusa in tutti i casi mentre nel **Gruppo 2B** (ITM associata a un processo infiltrativo neoplastico in presenza di una massa intestinale) la forma più rappresentata era quella multisegmentale (73%). Tali risultati sono in accordo con quanto riportato in bibliografia veterinaria dove nelle forma infiammatorie (IBD) e nelle infiltrazioni neoplastiche diffuse l'ispessimento della tonaca muscolare è descritto prevalentemente come diffuso a tutte le anse intestinali (Diana et al., 2003; Bettini et al., 2003; Evans et al., 2006; Seyrek-Intas et al., 2008; Lingard et al., 2009; Zwingenberger et al., 2010) mentre in presenza di una massa intestinale sub-occlusiva l'ispessimento è generalmente focale o multifocale a monte della stenosi (Diana et al., 2003). Per quanto riguarda infine gli altri aspetti ecografici presi in considerazione nel nostro studio, la linfoadenopatia tributaria aveva un'incidenza maggiore nel Gruppo 2 cioè in quelle forme di ITM associate a patologie di tipo neoplastico. Una incidenza analoga è stata riportata anche in bibliografia veterinaria (Evans et al., 2006; Zwingenberger et al., 2010). La presenza di versamento addominale nel nostro studio è

stato un segno ecografico maggiormente associato ad un processo neoplastico (41%) piuttosto che infiammatorio (17,8%). Enterite linfoplasmocitaria e linfoma intestinale possono essere entrambe cause di enteropatia proteino-disperdente e quindi associate alla presenza di versamento addominale (Peterson and Willard 2003). La frequenza maggiore in corso di infiltrazione neoplastica, può essere anche correlata al maggior rischio di perforazione intestinale (Boysen et al., 2003). È importante sottolineare alcuni limiti riscontrati nel presente lavoro. Innanzitutto il fatto che l'indagine sia stata condotta in maniera retrospettiva costituisce un limite intrinseco dello studio, perché può aver condizionato la raccolta dei dati e la selezione dei soggetti inseriti nei tre diversi gruppi. Inoltre, non tutti i pazienti inclusi nello studio disponevano di una biopsia a tutto spessore della parete intestinale e quindi della possibilità di verificare il tipo di alterazione istopatologica dello strato muscolare responsabile dell'ispessimento rilevabile ecograficamente. In conclusione, l'ITM è un'alterazione della parete intestinale che può associarsi sia a processi infiammatori che neoplastici. Nell'ambito delle forme infiammatorie, l'ITM si riscontra più frequentemente in corso di enterite linfoplasmocitaria, mentre nell'ambito dei processi neoplastici è più frequente la sua associazione con il linfoma a piccole cellule seguito da quello a medie/grandi cellule, dall'adenocarcinoma ed infine dal mastocitoma .

E' importante sottolineare come l'ispessimento della tonaca muscolare non sia necessariamente legato ad una reale infiltrazione di cellule infiammatorie o neoplastiche ma, anche in presenza di lesioni a carattere neoplastico, possa derivare esclusivamente da un'ipertrofia degli strati muscolari. La presentazione ecografica di queste diverse

tipologie d'ispessimento dello strato muscolare è pressoché identica e pertanto non differenziabile con il solo esame ecografico. La presenza di linfadenopatia tributaria e versamento addominale, pur non essendo parametri discriminanti, solitamente è maggiormente associata ad un processo neoplastico.

## **BIBLIOGRAFIA**

Baez JL, Hendrick MJ, Walker LM, Washabau RJ. “Radiographic, ultrasonographic and endoscopic findings in cat with inflammatory bowel disease of the stomach and small intestine: 33 cases (1990-1997)”. *Journal American veterinary Medical Association* 1999; 215: 349-354.

Baum B, Meneses F, Kleinschmidt S, Nolte, I, Hewicker-Trautwein, M. “Age-related histomorphologic changes in the canine gastrointestinal tract: A histologic and immunohistologic study”. *World Journal of Gastroenterology* 2007; 13: 152–157.

Bettini G, Muracchini M, Della Salda L, Preziosi R, Morini M, Guglielmini C, Sanguinetti V, Marcato. “Hypertrophy of intestinal smooth muscle in cats”. *Research in Veterinary Science* 2003; 75: 43-53.

Boysen SR, Tidwell AS, Penninck DG. “Ultrasonographic findings in dogs and cats with gastrointestinal perforation”. *Veterinary Radiology & Ultrasound* 2003; 44 (5): 556-564.



Briscoe KA, Krockenberger M, Beatty JA, Crowley A, Dennis MM, Canfield PJ, Dhandx N, Lingard AE, Barrs VR. “Histopathological and immunohistochemical evaluation of 53 cases of feline lymphoplasmacytic enteritis and low-grade alimentary lymphoma”. *Journal of Comparative Pathology* 2011; 145: 187–198.

Carreras JK, Goldschmidt M, Lamb M, McLear RC, Drobatz KJ, Sorenmo KU. “Feline epitheliotropic intestinal malignant lymphoma: 10 cases (1997–2000)”. *Journal of Veterinary Internal Medicine* 2003; 17: 326–331.

Chu RM, Lin YL, Chi CS. “Muscular hypertrophy of ileum in swine”. *Journal of the Chinese Society of Veterinary Science* 1989; 15: 73-81.

Cordes DO. e Dewes HF. “Diverticulosis and muscular hypertrophy of the small intestine of horses, pigs and sheep”. *New Zealand Veterinary Journal* 1971; 19: 108-111.

Daniaux L, Laurenson M, Marks S, Moore P, Taylor S, Chen R, Zwingenberger A. “Ultrasonographic thickening of the muscolaris propria in feline small intestinal T-cell lymphoma and inflammatory bowel disease”. (Abstract) ACVR American College of Veterinary Radiology 2012; 36.

De Lara FC, Hervas J, Bautista MJ, Perez J, Gomez Villamonds JC, De Las Mulas JM, Carrasco L. “Intestinal smooth muscle hyperplasia in a goat”. *Journal of Veterinary Diagnostic Investigation* 1996; 8: 390-392.

Diana A, Pietra M, Guglielmini C, Boari A, Bettini G, Cipone M. “Ultrasonographic and pathologic features of intestinal smooth muscle hypertrophy in four cats”. *Veterinary Radiology & Ultrasound* 2003; 44: 566-569.

Evans SE, Bonczynski JJ, Broussard JD, Han E, Baer KE. “Comparison of endoscopic and full-thickness biopsy specimens for diagnosis of inflammatory bowel disease and alimentary tract lymphoma in cats”. *Journal American Veterinary Medical Association* 2006; 229: 1447-1450.

Gabella. “Hypertrophy of intestinal smooth muscle”. *Cell and Tissue Research* 1975; 163: 199-214.

Gaschen L. “Ultrasonography of small intestinal inflammatory and neoplastic diseases in dogs and cats”. *Veterinary Clinics of North America: Small Animal Practice* 2011; 41: 329–344.

Gaschen L, Kircher P, Stüssi A, Allenspach K, Gaschen F, Doherr M, Gröne A. “Comparison of ultrasonographic findings with clinical activity index (CIBDAI) and diagnosis in dogs with chronic enteropathies”. *Veterinary Radiology & Ultrasound* 2008; 49: 56-64.

Guilford WG. “Idiopathic inflammatory bowel disease”. In: Guilford WG, Center SA, Strombeck DR, Williams DA, Meyer DJ, 3rd ed. *Strombeck’s Small Animal Gastroenterology*. Philadelphia: WB Saunders, 1996; 451-586.

Hanichen T. e Hasslinger MA. “Chronische Gastritis Durch ollulanus tricuspis bei katze”. *Berliner und Munchener Tierarztliche Wochenschrift* 1977; 90: 59-62.

Kiupel M, Smedley RC, Pfent C, Xie Y, Xue Y, Wise AG, DeVaul JM, Maes RK. “Diagnostic algorithm to differentiate lymphoma from inflammation in feline intestinal biopsy specimens”. *Veterinary Pathology* 2011; 48: 212–222.

Laurenson MP, Skorupski KA, Moore PF, Zwingenberger AL. “Ultrasonography of intestinal mast cell tumors in the cat”. *Veterinary Radiology & Ultrasound* 2011; 52: 330–334.

Louwerens M, London CA, Pederson NC, Lyons LA. “Feline lymphoma in the post-feline leukemia virus era”. *Journal of Veterinary Internal Medicine* 2005; 19: 329-335.

Kleinschmidt S, Jasmine Harder, Ingo Nolte, Sina Marsilio, Marion Hewicker-Trautwein. “Chronic inflammatory and non-inflammatory diseases of the gastrointestinal tract in cats: diagnostic advantages of full-thickness intestinal and extraintestinal biopsies”. *Journal of Feline Medicine and Surgery* 2010; 12: 97-103.

Lingard AE, Briscoe K, Beatty JA, Moore AS, Crowley AM, Krockenberger M, Churcher RK, Canfield PJ, Barrs VR. “Low-grade alimentary lymphoma: clinicopathological findings and response to treatment in 17 cases”. *Journal of Feline Medicine and Surgery* 2009; 11: 692–700.

Moore PF, Rodriguez-Bertos A and Kass PH. “Feline gastrointestinal lymphoma: mucosal architecture, immunophenotype and molecular clonality”. *Veterinary Pathology* 2011; 49 (4): 658-668.

Paolini MC, Penninck DG, Moore AS. “Ultrasonographic and clinicopathologic findings in 21 dogs with intestinal adenocarcinoma”. *Veterinary Radiology & Ultrasound* 2002; 43: 562-567.

Penninck DG. “Gastrointestinal tract”. In: Nyland T.G e Mattoon J.S. *Small Animal Diagnostic Ultrasound*. Second Edition. Philadelphia: WB Saunders Company, 2002; 207-230.

Penninck DG, Smyers B, Webster CRL, Rand W, Moore A. “Diagnostic of ultrasonography in differentiating enteritis from intestinal neoplasia in dogs”. *Veterinary Radiology & Ultrasound* 2003; 44: 570-575.

Penninck DG and D’Anjou MA. “Gastrointestinal Tract”. In Penninck DG *Atlas of Small Animal Ultrasonography*. First Edition. Iowa: Blackwell Publishing, 2008; 281-318.

Penninck DG, Webster CRL, Keating JH. “The sonographic appearance of intestinal mucosal fibrosis in cats”. *Veterinary Radiology & Ultrasound* 2010; 51: 458–461.

Peterson PB, Willard MD. “Protein-losing enteropathies”. *Veterinary Clinics of North America: Small Animal Practice* 2003; 33 (5): 1061-1082.

Rooney JR e Jeffcott LB. “Muscular hypertrophy of the ileum in the horse”. *The Veterinary Record* 1968; 83:217-219.

Rudorf H, Schaik G, Brien RT, Brown PJ, Barr FJ, Hall EJ. “Ultrasonographic evaluation of the thickness of the small intestinal wall in dogs with inflammatory bowel disease”. *Journal small Animal Practice* 2005; 46: 322-326.

Seyrek-Intas D, Pepler C, Marek N, Gerwing M, Kramer M. “Ultraschalldiagnostik von Darmwandveranbei der Katze”. *Tierarztl Prax* 2008; 36: 185-190.

Spencer R. e Hudson T.L. “Idiopathic muscular hypertrophy of the gastrointestinal tract in a child”. *Surgery* 1961; 50: 678-686.

Uhrich GI. “Idiopathic muscular hypertrophy of the intestinal tract”. *American Journal of Surgery* 1965; 110: 973-976.

Valli VE, Jacobs RM, Norris A, Couto CG, Morrison WB, McCaw D, Cotter S, Ogilvie, Moore A. “The histologic classification of 602 cases of feline lymphoproliferative disease using the National Cancer Institute working formulation”. *Journal of Veterinary Diagnostic Investigation* 2000; 12: 295–306.

Zwingenberger AL, Marks SL, Baker TW, Moore PF. “Ultrasonographic evaluation of the muscularis propria in cats with diffuse small intestinal lymphoma or inflammatory bowel disease”. *Journal of Veterinary Internal Medicine* 2010; 24: 289-292.

Winter MD and Londoño. “Ultrasonographic evaluation of relative gastrointestinal layer contribution to total wall thickness in cats without clinical evidence of GI disease”. (Abstract). *Veterinary Radiology & Ultrasound* 2009; 51: 192.

**PROGETTO 3: VALUTAZIONE**  
**ECOCONTRASTOGRAFICA DELLA PARETE**  
**INTESTINALE DEL GATTO**

- INDICE -

**CAPITOLO 1: ESAME ECOCONTRASTOGRAFICO (CEUS)  
DELL' APPARATO GASTROINTESTINALE – REVISIONE  
BIBLIOGRAFICA**

**1.1 APPLICAZIONI IN MEDICINA UMANA.....80**

- 1.1.1 Patologie infiammatorie.....80
- 1.1.2 Patologie neoplastiche.....85
- 1.1.3 Ischemia intestinale.....87
- 1.1.4 Paratopie.....87

**1.2 APPLICAZIONI IN MEDICINA VETERINARIA.....88**

**CAPITOLO 2: CONTRIBUTO SPERIMENTALE  
VALUTAZIONE ECOCONTRASTOGRAFICA (CEUS) DELLA  
PERFUSIONE DELLA PARETE INTESTINALE IN CORSO DI  
ISPESSIMENTO ECOGRAFICO DELLA TONACA  
MUSCOLARE**

**2.1 MATERIALI E METODI.....95**

- 2.1.1 Popolazione di studio.....95
- 2.1.2 Protocollo di analisi ecografica.....96
- 2.1.3 Analisi statistica.....98

**2.2 RISULTATI.....99**

- 2.2.1 Rilievi ecografici bidimensionali.....99
- 2.2.2 Rilievi ecocontrastografici.....102

**2.3 DISCUSSIONI E CONCLUSIONI.....107**

**BIBLIOGRAFIA.....112**



# **CAPITOLO1: ESAME ECOCONTRASTOGRAFICO (CEUS) DELL' APPARATO GASTROINTESTINALE – REVISIONE BIBLIOGRAFICA**

## **1.1 APPLICAZIONI IN MEDICINA UMANA**

La CEUS è una tecnica non invasiva, facilmente ripetibile, ben tollerata dal paziente, sicura e con una significativa accuratezza diagnostica (De Franco et al. 2012). In Medicina Umana è già stata ampiamente dimostrata l'utilità dei mezzi di contrasto ecografici nello studio di alcune patologie del tratto **gastro-enterico**, come le malattie infiammatorie (Estebana et al., 2003; Ripollès et al. 2009; Girlich et al., 2009; Braden et al., 2010) quelle neoplastiche (Chen et al., 2002; Fukuta et al., 2005; Lassau et al., 2006, Lassau et al., 2007; Shiyan et al., 2009), l'ischemia intestinale (Hata et al., 2005) ed alcune paratopie (Braden et al., 2010) caratterizzate da alterazioni della perfusione parietale.

### **1.1.1 Patologie Infiammatorie**

Il Morbo di Crohn e la Colite Ulcerativa sono le due più comuni forme di IBD dell'Uomo. Entrambe sono caratterizzate da problemi gastroenterici cronici del piccolo intestino o del colon con un importante impatto sulla salute e sulla qualità della vita. Se il Morbo di Crohn è tipicamente una patologia dell'ileo e del colon, che può però coinvolgere anche altre porzioni del tratto digestivo, la Colite Ulcerativa è limitata al colon ed in particolare agli strati più superficiali (mucosa e parzialmente sottomucosa) (Cerquella et al.,

2010). Per la diagnosi di Morbo di Crohn si rendono necessarie, oltre alla valutazione clinica del paziente, l'esame endoscopico, istologico, ecografico e biochimico (Gatta et al., 2012). Poiché questa patologia è caratterizzata da periodi di remissione e di riacutizzazione la presenza di attività di malattia è fondamentale per decidere se intraprendere un trattamento medico o chirurgico ma la difficoltà nella gestione di questa patologia sta proprio nella non concordanza tra dati clinici, laboratoristici e di *imaging* (Malagò et al., 2012). La normale parete intestinale ecograficamente presenta cinque strati alternativamente iperecogeni ed ipoecogeni che si ispessiscono per l'infiammazione e l'edema in corso di Morbo di Crohn; il principale segno ecografico di Morbo di Crohn è un ispessimento  $>3$  mm della parete intestinale coinvolta (sensibilità 88%, specificità 93%) che spesso appare anche più rigida con diminuzione della normale attività di peristalsi (Fraquelli et al., 2005; Migaleddu et al., 2009; Ripollés et al., 2011).

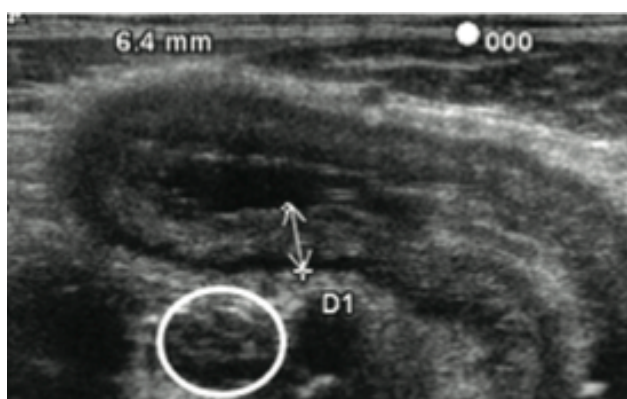

Figura 1.1 Aspetto ecografico di un ileo infiammato ed ispessito (6,4 mm) in un paziente affetto da Morbo di Chron. Notare la parziale perdita della normale stratigrafia di parete, la prominente dello strato sottomucoso, la linfadenopatia (cerchio bianco) e l'iperecogenicità del grasso mesenteriale circostante (Stasi et al., 2012).

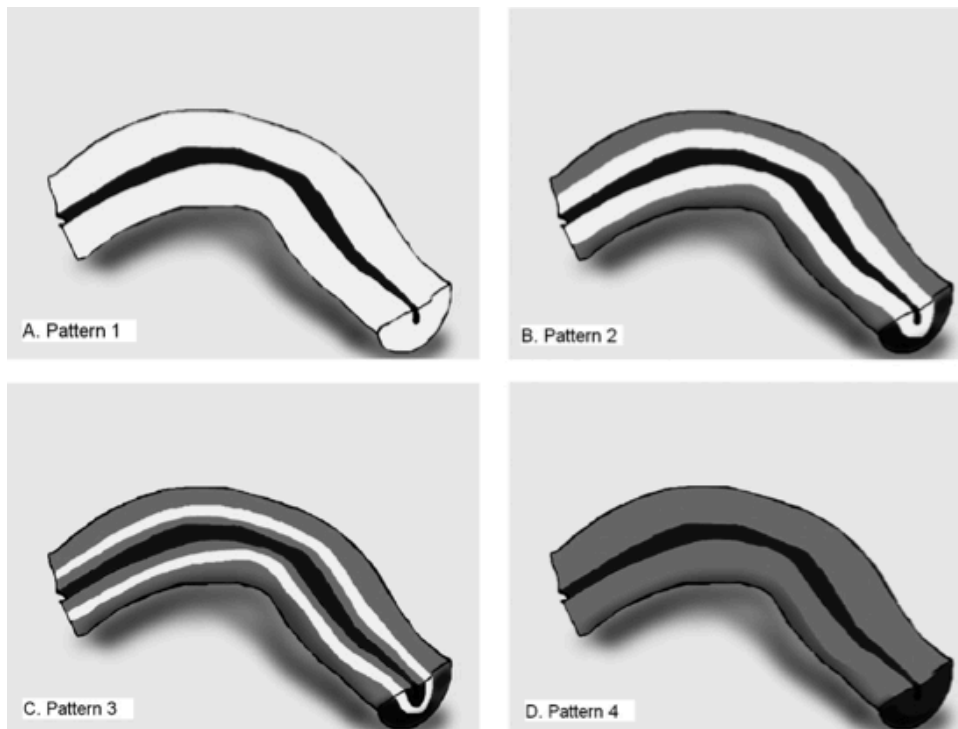
Dimostrata la correlazione tra ispessimento della parete intestinale e attività clinica della malattia il limite dell'ecografia bidimensionale è

la difficoltà di valutare la perfusione della parete intestinale coinvolta dalla patologia e la discriminazione tra un ispessimento dovuto a flogosi attiva o a fenomeni fibrotici (Malagò et al., 2012). Per quanto concerne la valutazione della vascolarizzazione in corso d'inflammatione la metodica ecografica con il Color-Power Doppler permette solo di valutare i grossi vasi che alimentano il letto capillare con scarsa risoluzione per quelli di piccolo calibro; l'introduzione dei mezzi di contrasto di seconda generazione ha invece reso possibile la valutazione del microcircolo intraparietale (Ripollés, 2011). Il grado di perfusione e l'enhancement della parete intestinale dopo somministrazione di mezzo di contrasto rappresentano parametri utili per avere una stima diretta della flogosi della parete intestinale, per valutare la sede, il trattamento medico o chirurgico più appropriato, la risposta alla terapia (Quaia et al., 2009), il rischio di recidiva nella malattia in remissione e per diagnosticare e caratterizzare le sue principali complicanze quali ascessi, fistole e stenosi (Esteban et al., 2003). La dose di mezzo di contrasto SonoVue®<sup>5</sup> usata è tra i 2,4 e 4,8 ml, generalmente dopo 10-20 sec dall'iniezione in EV raggiunge i capillari intestinali ed in particolare quelli dello strato sottomucoso; il picco di enhancement è raggiunto dopo 30-40 sec, questa fase arteriosa è seguita da quella venosa che va dai 30 a 120 sec (Plikat et al., 2004; Piscaglia et al., 2011). In corso di Morbo di Crohn tramite l'uso del mezzo di contrasto stati identificati quattro pattern di enhancement parietale (Serra et al., 2007) (Figura 1.2):

---

<sup>5</sup> SonoVue® Bracco diagnostic, Milano, Italy

- enhancement parietale completo, dallo strato mucoso alla sierosa;
- enhancement degli strati più interni eccetto la muscolare;
- enhancement del solo strato sottomucoso;
- completa assenza di enhancement.

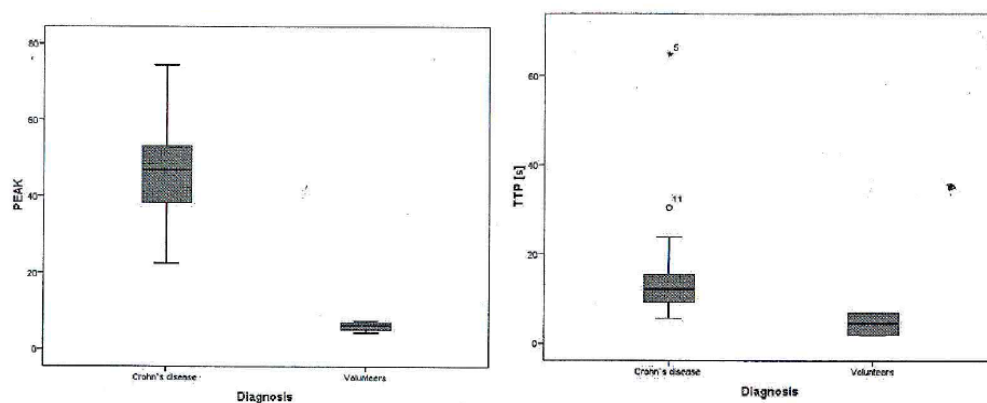


*Figura 1.2 Schema dei 4 patterns di perfusione della parete intestinale tramite l'usa del mezzo di contrasto. A: Pattern 1 (Enhancement parietale completo), B: Pattern 2 (Enhancement degli strati più interni eccetto la muscolare), C: Pattern 3 (Enhancement del solo strato sottomucoso), D: Pattern 4 (completa assenza di enhancement) Serra et al., 2007.*

Dopo un'analisi qualitativa della presa di contrasto l'analisi quantitativa del pattern di enhancement, tramite l'utilizzo di software specifici, permette di descrivere e quantificare il comportamento del mezzo di contrasto. Una volta ottenuto il grafico intensità/tempo si possono estrapolare diversi parametri quali: **arrival time (AT)** - il tempo che intercorre tra l'iniezione e l'arrivo del mezzo di contrasto,

**baseline intensity (BI)** - intensità di segnale durante AT, **time to peak from injection (TTPinj)** - il tempo tra l'iniezione ed il picco di enhancement, **peak intensity (PI)** - l'intensità di enhancement al picco, **time to peak from initial rise (TTPinr = TTPinj-AT)** - il tempo tra l'incremento iniziale ed il picco di enhancement, **Wash-In (Wi)** e **Wash-Out (Wo)** - la pendenza della curva durante la fase di riempimento e di svuotamento. Il PI in corso di Morbo di Crohn varia tra 22,46 e 74,39 (media 46,86), nell'intestino sano invece varia tra 4,34 e 7,38 (media 6,26) (**Figura 1.3**); il TTPinj in corso di Morbo di Crohn varia tra 5,58 e 64,77 secondi (media 12,15), nell'intestino sano varia tra 1,75 e 6,88 secondi (media 4,45) (**Figura 1.3**) (Girlich et al., 2009). La fase contrastografica in relazione alla curva intensità-tempo permette di individuare anche i valori di Wash-In e Wash-Out:

- un rapido wash-in ed un rapido wash-out nelle fasi attive di malattia;
- un lento wash-in, plateau e lento wash-out in quelle in fase cronica (Malagò et al., 2012).

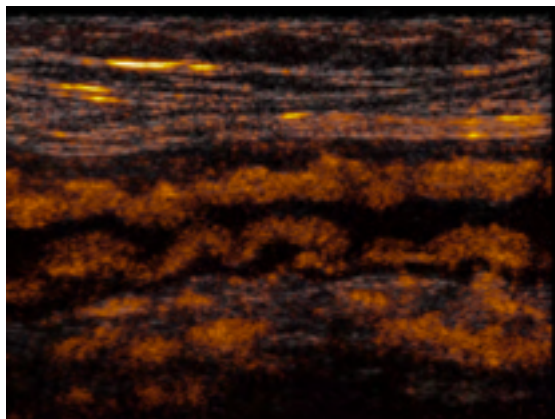


*Figura 1.3 A sinistra PI valutato in malati di Morbo di Crohn e pazienti sani,  $P < 0,01$ . A destra TTPinj valutato in malati di Morbo di Crohn e pazienti sani,  $P < 0,01$  (Girlich et al., 2009).*

Le valutazioni qualitative e quantitative **CEUS** del grado di enhancement si correlano con gli indici clinici di attività della malattia

con buona sensibilità 93,5% e specificità 93,7% ed accuratezza del 93,6% (Migaleddu et al., 2009; Serra et al., 2007; Girlich et al., 2011), con la severità del grado d'inflammazione determinato all'endoscopia (Ripollès et al., 2009) e con l'istologia (Girlich et al., 2011).

Rispetto al Morbo di Crohn per la Colite Ulcerativa ci sono meno studi sugli aspetti ecocontrastografici; l'iperemia dello strato sottomucoso ispessito del segmento di colon affetto è ben evidente dopo l'iniezione del mezzo di contrasto (**Figura 1.4**). La CEUS può rappresentare una valida metodica per determinare l'estensione della patologia ed eventuali complicazioni come ad esempio perforazioni (Plikat et al., 2004).



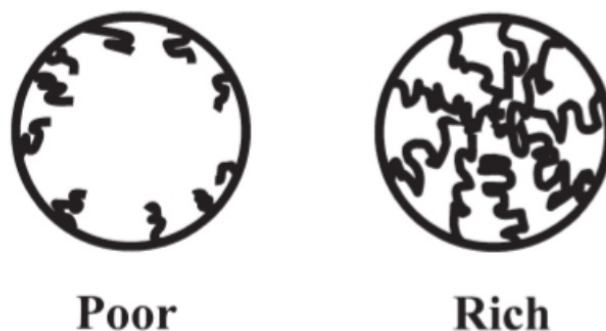*Figura 1.4 Aspetto ecografico di un paziente affetto da Colite Ulcerativa. Notare l'iperperfusione della parete del colon infiammata dopo somministrazione del mezzo di contrasto (Braden et al., 2010).*

### **1.1.2 Patologie Neoplastiche**

I mezzi di contrasto hanno trovato applicazione anche in campo oncologico. In corso di **neoplasia gastrica** l'aumento dell'intensità del segnale vascolare intraparietale è correlata sia all'invasione vascolare che alla variante istologica, rappresentando un fattore prognostico inversamente proporzionale alla sopravvivenza dei

pazienti (Chen et al., 2002). La possibilità di stimare con accuratezza la vascolarizzazione e la neoangiogenesi mediante ecografia con mezzo di contrasto apporta utili informazioni per orientare le decisioni terapeutiche, per pianificare la chemioterapia e la terapia antiangiogenetica dei tumori gastrici (Gee et al., 2001; Krix et al., 2003). Anche in corso di **carcinoma colon-rettale** si è dimostrato che un elevato indice di vascolarizzazione è associato ad infiltrazione linfonodale ed alla possibile presenza di metastasi a distanza, ed è quindi considerato un indice prognostico sfavorevole (Maconi et al., 2007). Anche per i tumori stromali del tratto gastroenterico (**GIST**) è stato valutato il comportamento vascolare tramite mezzo di contrasto e sulla base della presa di contrasto sono stati classificati due tipi (**Figura 1.5**) (Fukuta et al., 2005):

- GIST con scarsa vascolarizzazione e con sola rappresentazione dei vasi periferici: lesioni benigne;
- GIST caratterizzati da una ricca vascolarizzazione con abbondanti vasi che si distribuiscono dalla periferia alla parte centrale del tumore: lesioni maligne.



*Figura 1.5 Classificazione dei pattern vascolari dei GIST con ecocontrastografia; “Poor” rappresenta molti vasi solo alla periferia, “Rich” rappresenta molti vasi dalla periferia alla porzione centrale della lesione neoplastica (Fukuta et al., 2005).*

Alla luce di questi dati preliminari l'ecografia con mezzo di contrasto può rappresentare un utile strumento diagnostico nel valutare l'entità della neoangiogenesi, e nel monitorare l'efficacia di un eventuale trattamento medico (Maconi et al., 2007).

### **1.1.3 Ischemia intestinale**

La diminuzione o l'assoluta mancanza di presa di contrasto della parete intestinale è un segno affidabile d'ischemia intestinale e permette di identificare questa patologia con una sensibilità ed una specificità rispettivamente dell'85% e del 100% (Hata et al., 2005).

### **1.1.4 Paratopie**

L'intussuscezione si presenta ecograficamente con un tipico aspetto pluristatificato della parete cd a "target" o "bersaglio" per l'alternanza di anelli concentrici ipo- iperecogeni in sezione trasversale della zona invaginata (Stranzinger et al., 2009). L'assenza di vascolarizzazione dell'ansa invaginata, valutata con il mezzo di contrasto, è indicativa di una grave ischemia e rappresenta pertanto un indice prognostico negativo (Hanquinet et al., 1998; Kong et al., 1997).



## **1.2 APPLICAZIONI IN MEDICINA VETERINARIA**

In medicina veterinaria l'ecografia con mezzo di contrasto è stata usata per valutare la perfusione di linfonodi, fegato, milza e reni nel cane sano (Waller et al., 2007; Gaschen et al., 2010) e del pancreas, intestino e rene nel gatto sano (Kinns et al., 2010; Leinonen et al., 2010; Diana et al., 2011). Questa tecnica è stata usata anche per caratterizzare lesioni spleniche (Ohlerthet al., 2007; Rossi et al., 2008), epatiche (Kutara et al., 2006; Nakamura et al., 2010) e renali (Hears et al., 2010) e per la diagnosi di shunt porto-sistemici congeniti (Salwei et al., 2003). Riguardo all'ambito gastroenterologico, in letteratura veterinaria sono disponibili solo alcuni studi sulla perfusione parietale normale del piccolo intestino nel cane e nel gatto (Leinonen et al., 2010; Diana et al., 2011; Jiménez et al., 2011; Johnson-Neitman et al., 2012).

In particolare, Leinonen e colleghi (2010) hanno caratterizzato il pattern ecocontrastografico in un gruppo di 10 gatti sani sottoposti ad anestesia durante l'esame ecografico. In questo lavoro sono state valutate la perfusione con mezzo di contrasto di diversi organi: reni, fegato, pancreas, piccolo intestino e linfonodi mesenterici. Per ogni organo analizzato gli autori hanno ottenuto diversi pattern di perfusione, curve intensità tempo e valori quantitativi: arrival time (AT), baseline intensity (BI), time to peak from injection (TTPinj), peak intensity (PI), time to peak from initial rise (TTPinr), Wash-In (Wi) e Wash-Out (Wo) (**Figura 1.6**).

Organ	AT (s)	BI (dB)	TTPinj (s)	PI (dB)	TTPinr (s)	Wi (dB/s)	Wo (dB/s)
Renal cortex	3.96 ± 0.52 <sup>*†‡</sup>	10.10 ± 3.52 <sup>†</sup>	5.99 ± 0.61 <sup>*†‡</sup>	32.40 ± 4.96 <sup>†</sup>	2.03 ± 0.45 <sup>*†‡</sup>	12.20 ± 2.38 <sup>*†</sup>	-3.12 ± 0.76 <sup>*†‡</sup>
Renal medulla	8.08 ± 2.76 <sup>§</sup>	7.46 ± 1.40 <sup>§</sup>	21.80 ± 11.10 <sup>§</sup>	16.00 ± 5.75 <sup>§</sup>	13.7 ± 9.79 <sup>§</sup>	1.48 ± 2.04 <sup>§</sup>	-0.13 ± 0.06 <sup>§</sup>
Liver	5.81 ± 1.96 <sup>†§</sup>	10.40 ± 3.62 <sup>§</sup>	9.66 ± 2.90 <sup>†§</sup>	29.70 ± 3.15 <sup>§</sup>	3.86 ± 1.32 <sup>†§</sup>	5.89 ± 3.38 <sup>†§</sup>	-0.23 ± 0.08 <sup>†§</sup>
Pancreas	4.10 ± 0.47 <sup>*</sup>	6.19 ± 1.97 <sup>*</sup>	5.96 ± 0.85 <sup>*</sup>	23.80 ± 4.96 <sup>*</sup>	1.86 ± 0.86 <sup>*</sup>	11.43 ± 4.92 <sup>*</sup>	-4.03 ± 2.10 <sup>*</sup>
Small intestine	4.38 ± 0.46 <sup>*†</sup>	7.79 ± 2.44	6.47 ± 2.44 <sup>§</sup>	27.60 ± 5.02	2.1 ± 0.31 <sup>*§</sup>	10.83 ± 2.96 <sup>*</sup>	-3.08 ± 1.21 <sup>*</sup>
Lymph node	4.20 ± 0.61 <sup>*</sup>	5.85 ± 2.89	6.37 ± 0.74 <sup>*</sup>	23.60 ± 4.37	2.17 ± 0.45 <sup>*</sup>	9.30 ± 2.45 <sup>*</sup>	-2.79 ± 0.86 <sup>*</sup>

Significant ( $P < 0.05$ ) differences in perfusion variables among organs (\*Liver; †Renal medulla; ‡Small intestine; §Renal cortex; ¶Pancreas) are indicated by superscript symbols.

Figura 1.6 Media ± DS dei parametri di perfusione del piccolo intestino e in vari organi addominali (Leinonen et al., 2010).

Il pancreas, il piccolo intestino ed i linfonodi mesenterici mostrano un enhancement precoce ed intenso; il parenchima renale mostra due fasi: una prima fase in cui il mezzo di contrasto si distribuisce alla corticale ed una seconda in cui gradualmente si distribuisce alla midollare; la perfusione del mezzo di contrasto nel fegato rispetto agli altri organi viene definita più eterogenea, subito dopo l'iniezione del mezzo di contrasto si nota la presa di contrasto delle arterie epatiche e della vena porta seguite da un graduale enhancement di tutto il parenchima epatico (Figura 1.7).

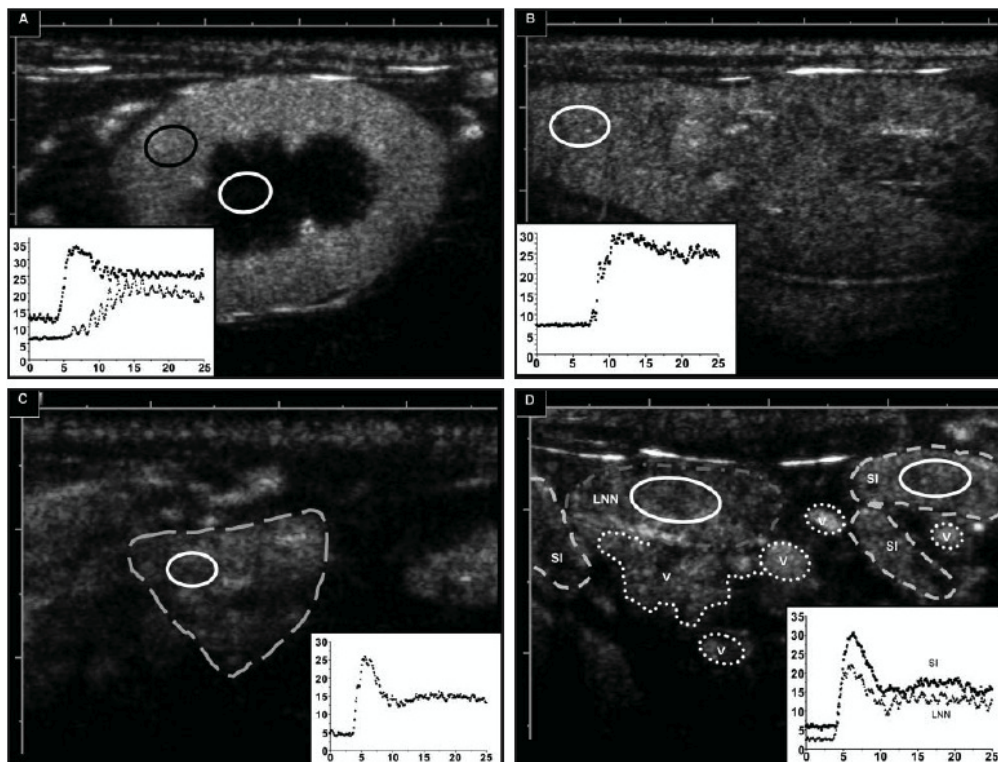


Figura 1.7 Immagini ecocontrastografiche e curve intensità tempo al momento del Peak Intensity della corticale renale (a), fegato (b), pancreas (c) e piccolo intestino (d) nel gatto sano (Leinonen et al., 2010). ) L'area selezionata (cerchi bianco o nero) rappresenta la regione di interesse (ROI). Si osservi inoltre in basso il grafico ottenuto per le variabili intensità e tempo.

Un altro studio ecocontrastografico è quello di Diana e colleghi (2011) sul piccolo intestino di 10 gatti sani. Durante la presa di contrasto in fase precoce si osservava un rapido ed intenso enhancement della sierosa e sottomucosa seguito da un graduale enhancement di tutto il resto della parete intestinale; al picco di enhancement la normale stratigrafia ecografica era difficilmente riconoscibile mentre in fase tardiva si registrava un graduale wash out del segnale dalla parete intestinale. Accanto alla valutazione qualitativa anche in questo lavoro sono state calcolate le curve intensità/tempo dalle quali sono stati estratti i diversi parametri di perfusione (**Figure 1.8-1.9**).

Parameters	Mean $\pm$ SD
AT (s)	7.64 $\pm$ 2.23
BI (a.u.)	1.04 $\pm$ 0.04
TTP <sub>inj</sub> (s)	10.74 $\pm$ 2.08
PI (a.u.)	8.92 $\pm$ 3.72
TTP <sub>inr</sub> (s)	3.1 $\pm$ 1.15
W <sub>i</sub> (a.u./s)	2.06 $\pm$ 0.70
W <sub>o</sub> (a.u./s)	-1.07 $\pm$ 0.91

AT, arrival time; BI, baseline intensity; TTP<sub>inj</sub>, time to peak from injection; PI, peak intensity; TTP<sub>inr</sub>, time to peak from initial rise; W<sub>i</sub>, wash in rate; W<sub>o</sub>, wash out rate; a.u., arbitrary units.

Figura 1.8 Media  $\pm$  DS quantificazione CEUS del piccolo intestino di dieci gatti sani (Diana et al., 2011).

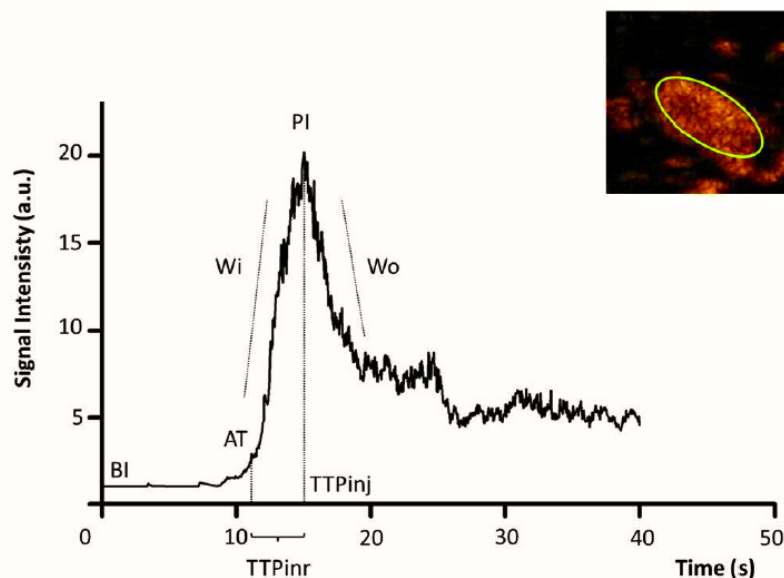


Figura 1.9 Grafico rappresentativo di una curva intensità-tempo di un'ansa digiunale di gatto sano (Diana et al., 2011).

In letteratura veterinaria gli studi con mezzo di contrasto di seconda generazione sul cane sono due, il primo di Jimenez e colleghi (2011) ed il secondo di Johnson-Neitman e colleghi (2012).

Nel primo la valutazione contrastografica del digiuno in 9 cani è stata eseguita in sede intraoperatoria con la sonda posta direttamente sul segmento digiunale, che è stato valutato in asse corto e con tre dosi crescenti di mezzo di contrasto. Per la valutazione qualitativa sono

stati considerati: il grado di enhancement dei vasi arteriosi, il grado di enhancement parietale e il grado di omogeneità di enhancement. La presa di contrasto è stata adeguata ed omogenea in tutti i cani con la dose più alta di mezzo di contrasto, con la dose intermedia in 6 cani su 9, mentre con la dose più bassa è stata insoddisfacente in 7 cani su 9. Dopo la valutazione qualitativa è stata fatta quella quantitativa generando le curve intensità-tempo e ottenendo diversi parametri di perfusione (BI, TTPinr, TTP, PI, Wi e Wo) dose dipendente (**Figura 1.10**).

	Low Dose (0.007 ml/kg)	Medium Dose (0.015 ml/kg)	High Dose (0.030 ml/kg)
Baseline (MPV*)	9.6 ± 9.8	8.7 ± 6.2	13.9 ± 11.6
Time to initial rise (s)	5.1 ± 2.7	6.8 ± 2.1	7.9 ± 4.8
Inflow slope (MPV/s)	6.7 ± 3.5	8.9 ± 6.0	11.5 ± 5.4
Time to peak (s)	14.1 ± 4.1	19.6 ± 6.4	21.9 ± 10.6
Peak intensity (MPV)	38.3 ± 19.1	58.0 ± 21.5	79.2 ± 23.6
Outflow slope (MPV/s)	-2.2 ± 1.5	-2.3 ± 1.7	-2.3 ± 1.9

\*MPV, mean pixel value.

*Figura 1.10 Parametri di perfusione del digiuno in nove cani sani dopo somministrazione di Definity® a tre differenti dosaggi (Jiménez et al., 2011).*

Nello studio di Johnson-Neitman et al., del 2012 sono stati valutati con mezzo di contrasto il pancreas ed il duodeno confrontandoli con il fegato di 8 cani sani. L'analisi qualitativa ha evidenziato come l'enhancement dello strato sieroso e quello mucoso duodenale siano risultati concomitanti alla fase parenchimatosa del pancreas. Al PI si è osservata un'omogenea presa di contrasto di tutti gli strati di parete. Il PI e il Wash out del duodeno e del pancreas sono stati simultanei (**Figura 1.11**) La successiva analisi quantitativa mediante le curve intensità-tempo ha permesso di ottenere i valori di perfusione del duodeno e del pancreas (**Figura 1.12**).

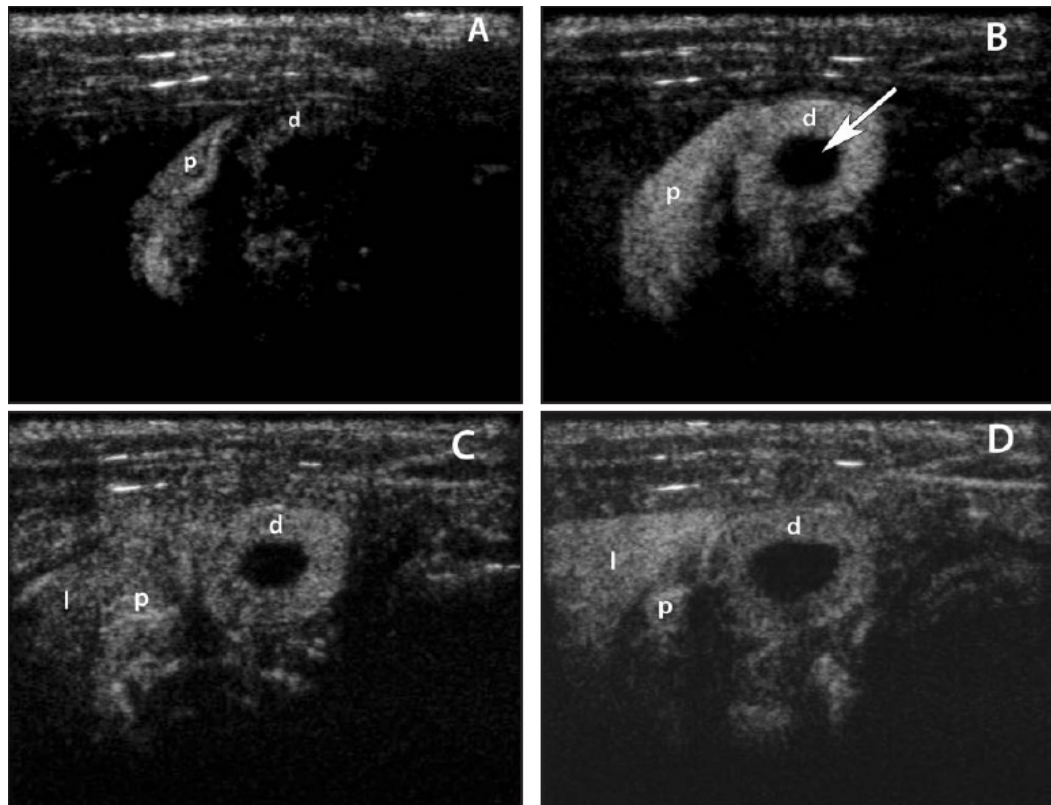


Figura 1.11 Ecocontrastografia del pancreas (p) e duodeno (d) di un cane sano (Johnson-Neitman et al., 2012). A: fase di wash-in, immagine ottenuta 9 secondi dopo la somministrazione del mezzo di contrasto. B: PI del duodeno con omogenea presa di contrasto di tutti gli strati di parete, immagine ottenuta 17 secondi dopo la somministrazione del mezzo di contrasto. C: fase di wash-out, immagine ottenuta 22 secondi dopo la somministrazione del mezzo di contrasto. D: continuo wash-out del duodeno e iniziale presa di contrasto del fegato immagine ottenuta 28 secondi dopo la somministrazione del mezzo di contrasto.

Parameter	Pancreas	$R^2$	Duodenum	Liver
Interval to contrast medium arrival (s)	7.00 ± 3.10	0.95*	6.95 ± 2.91	11.78 ± 4.79
Inflow rate (dB/s)	4.83 ± 1.57†	NS	5.53 ± 3.74‡	1.57 ± 0.66
PI (dB)	21.27 ± 7.16	0.74*	20.13 ± 6.75	19.67 ± 6.46
TPI (s)	13.16 ± 6.27‡	0.96*	13.08 ± 6.16‡	26.63 ± 9.23
Outflow rate (dB/s)	-1.83 ± 1.16†	0.91*	-1.81 ± 1.62†	-0.12 ± 0.08

The  $R^2$  value pertains to the association between values for the duodenum and pancreas, as determined by means of linear regression.

\*Significant ( $P \leq 0.05$ ) association between values for the duodenum and pancreas. †Significant ( $P \leq 0.05$ ) difference between indicated value and the corresponding liver value. ‡Significant ( $P \leq 0.01$ ) difference between indicated value and the corresponding liver value.

NS = No significant correlation.

Figura 1.12 Parametri di perfusione del duodeno e del pancreas in 8 cani dopo somministrazione di Definity® (Johnson-Neitman et al., 2012).

## **CAPITOLO 2: CONTRIBUTO SPERIMENTALE VALUTAZIONE ECOCONTRASTOGRAFICA (CEUS) DELLA PERFUSIONE DELLA PARETE INTESTINALE IN CORSO DI ISPESSIMENTO ECOGRAFICO DELLA TONACA MUSCOLARE (ITM)**

Le (Inflammatory Bowel Disease) (IBD) e il linfoma a basso grado (LGAL - low-grade alimentary lymphoma) sono due patologie gastroenteriche piuttosto frequenti nel gatto e la loro differenziazione rimane tutt'oggi molto difficoltosa sia per i clinici, gli ecografisti che per i patologi (Willard et al., 2002; Carreras et al., 2003; Moore et al., 2005). È già stato documentato come il linfoma sotto forma d'infiltrazione diffusa spesso evolva da una pregressa patologia infiammatoria cronica (Carreras et al., 2003; Lingard et al., 2009). Alcuni segni ecografici (ad esempio ispessimento diffuso dello strato muscolare con mantenimento della normale stratigrafia di parete associato o meno a linfadenopatia regionale) sono comuni ad entrambe le patologie (Evans et al., 2006; Lingard et al., 2009; Zwingenberger et al., 2010) e pertanto il gold standard per la differenziazione tra queste due patologie rimane a tutt'oggi la biopsia chirurgica a tutto spessore (Kleinschmidt et al., 2010; Evans et al., 2006). La biopsia chirurgica è tuttavia una metodica piuttosto invasiva e pertanto l'utilizzo di altre tecniche di imaging, come per esempio l'esame ecocontrastografico, sono auspicabili in un prossimo futuro per testarne l'eventuale l'accuratezza nella differenziazione tra forme infiammatorie ed infiltrazioni linfomatose.

Lo scopo di questo studio è stato pertanto quello di caratterizzare il pattern di perfusione parietale del piccolo intestino mediante mezzo di

contrasto di seconda generazione in gatti con ispessimento ecografico diffuso della tonaca muscolare.

## **2.1 MATERIALI E METODI**

### **2.1.1 Popolazione di studio**

Questo studio è stato condotto su 6 gatti riferiti presso l'Ospedale Didattico Veterinario del Dipartimento di Scienze Mediche Veterinarie dell'Università di Bologna per sintomatologia gastroenterica.

La popolazione era composta due maschi castrati, due maschi interi, una femmina sterilizzata ed una intera, con età media di 10,6 anni ( $SD \pm 16,82$  anni) e con peso medio di 4,13 kg ( $SD \pm 0,54$  kg).

I criteri d'inclusione per i soggetti sono stati:

- Esame ecografico completo dell'addome con evidenza ecografica di un ispessimento dello strato muscolare a carico del piccolo intestino con o senza masse intestinali; l'ispessimento della tonaca muscolare è stato giudicato tale in conformità a quanto già riportato nei capitoli precedenti;
- Conferma istologica del tipo di alterazione in corrispondenza dell'ispessimento dello strato muscolare ottenuta mediante esame biptico a tutto spessore della parete intestinale.

Su questi soggetti si è poi proceduto con un esame ecocontrastografico delle anse con ispessimento dello strato muscolare mediante un protocollo successivamente descritto.



Il protocollo di studio è stato approvato dal Comitato Etico dell'Università di Bologna.

### **2.1.2 Protocollo ecografico bidimensionale ed ecocontrastografico**

L'esame ecografico dell'addome ed in particolare del tratto gastroenterico è stato eseguito su tutti i soggetti dopo un digiuno di almeno 12 ore con l'impiego un ecografo<sup>6</sup> dotato di sonda microconvex multifrequenza (C5-8MHz) e lineare (L3-9 MHz). Dopo tricotomia dell'addome, la cute è stata detersa con alcool isopropilico al 70% ed è stato applicato un gel ecografico. I gatti non sono stati sedati, ma contenuti manualmente per evitare eventuali alterazioni emodinamiche legate ai farmaci anestetici. L'esame ecografico dell'addome è stato eseguito sempre dallo stesso operatore. Per ciascun soggetto sono state acquisite immagini e filmati dell'apparato gastroenterico ottenute in diverse scansioni.

Tale materiale è stato in seguito analizzato per i seguenti parametri:

- spessore parietale totale delle anse affette da ispessimento della tonaca muscolare;
- spessore relativo dello strato muscolare delle anse ispessite;
- stratificazione della parete;
- contenuto intestinale;
- peristalsi;
- linfonodi tributari.

---

<sup>6</sup> iU22 ultrasound system, Philips Healthcare, Monza, Italy

Lo studio ecocontrastografico è stato eseguito con una sonda lineare ad alta frequenza (L3-9 MHz) ponendo l'area focale all'altezza dell'ansa analizzata. Dopo aver sistemato un catetere endovenoso da 22G nella vena cefalica si è proceduto alla preparazione del mezzo di contrasto. Una volta identificata l'ansa intestinale con ispessimento della tonaca muscolare (preferibilmente a pattern mucoso) è stato in seguito attivato il sistema dedicato per il mezzo di contrasto (*Pulse Inversion Harmonic and Power Modulation combined* – PMPI). Per la visualizzazione delle immagini è stata scelta la modalità “dual” che permette di visualizzare affiancate sia l'immagine bidimensionale che quella con il contrasto. Per il protocollo di acquisizione sono stati impostati e mantenuti costanti i parametri di guadagno (80%), l'indice meccanico (0,07) e la compressione (32). Per ogni soggetto sono stati somministrati 0,5 ml di mezzo di contrasto<sup>7</sup> seguiti immediatamente da un bolo di 4 ml di soluzione fisiologica. Il timer è stato attivato al momento dell'iniezione del mezzo di contrasto. Per ciascun soggetto è stato registrato un filmato di 180 secondi esportato in seguito in formato DICOM su una memoria esterna per le analisi *off line*. Su ciascun filmato sono state eseguite delle valutazioni **qualitative** e **quantitative**. L'analisi qualitativa ha previsto una valutazione soggettiva della modalità di distribuzione del mezzo di contrasto nella parete intestinale, considerando in particolare le tempistiche di arrivo delle microbolle nei diversi strati ecografici parietali. L'analisi quantitativa è stata effettuata mediante un software commerciale<sup>8</sup> posizionando manualmente tre “regioni di interesse” all'interno della parete intestinale (ROI): una nello spessore totale di parete (tra lo

---

<sup>7</sup> Sonovue® Bracco diagnostic, Milano, Italy

<sup>8</sup> QLAB quantification software Philips Healthcare

strato sieroso esterno e l'interfaccia mucosa-lume), una nello spessore dello strato mucoso e sottomucoso (parete interna) e l'ultima nello spessore dello strato muscolare (spessore muscolare). Il mantenimento della ROI all'interno del settore esaminato è stato possibile grazie ad uno strumento del programma di analisi ("*Motion Compensation*") che limita lo spostamento della ROI durante i movimenti respiratori. Tutti i valori artefattuali legati all'inclusione nella ROI di altri tessuti o gas sono stati rimossi manualmente dai valori finali. Il computer quantifica poi l'intensità media di segnale all'interno della ROI in funzione del tempo ed i dati vengono esportati in un foglio di lavoro. I dati grezzi così ottenuti sono stati successivamente analizzati per ottenere le seguenti variabili emodinamiche di perfusione: tempo di arrivo (AT), definito come il tempo che va dall'iniezione del mezzo di contrasto al momento in cui l'intensità del segnale nell'intestino raggiunge il doppio del valore della linea di base; tempo al picco dall'iniezione (TTPinj), definito come il tempo che va dall'iniezione del mezzo di contrasto al picco di enhancement; tempo al picco dall'arrivo del mezzo di contrasto (calcolato come:  $TTPinj - AT$ ); intensità del segnale di base (BI); l'intensità del segnale di picco (PI); il grado di presa di contrasto (Wi) e di dilavamento (Wo), calcolate come descritto di seguito.

### **2.1.3 Analisi statistica**

Considerato il numero limitato di casi le variabili emodinamiche CEUS non sono state studiate per la loro distribuzione normale. Pertanto i risultati relativi a questi dati sono presentati come mediana e valori massimo e minimo. Questa parte di analisi descrittiva è stata

realizzata con un software commerciale<sup>4</sup>. I valori di  $W_i$  e  $W_o$  sono stati calcolati come valore massimo di pendenza, utilizzando i set di punti che andavano dal 20% al di sopra della linea di base sino al 20% al di sotto del valore di picco. I dati sono stati poi analizzati con una regressione lineare per ottenere il valore di pendenza. I valori di PI tra i tre diversi spessori parietali analizzati (parete interna, parete totale, spessore muscolare) sono stati comparati utilizzando un test non-parametrico con approssimazione gaussiana dei dati (test di Kruskal-Wallis).

Tutta la parte di analisi quantitativa dei dati grezzi e le comparazioni tra le pareti è stata effettuata impiegando un software dedicato (Prism<sup>9</sup>). I risultati sono stati considerati significativi da un punto di vista statistico per valori di  $p < 0.05$ .

## **2.2 RISULTATI**

### **2.2.1 Rilievi ecografici bidimensionali**

L'esame ecografico bidimensionale ha evidenziato un ispessimento diffuso dello strato muscolare dell'apparato gastroenterico in 4/6 soggetti in assenza di una concomitante massa intestinale. (**Figura 2.1**). Due soggetti presentavano invece un ispessimento multisegmentale e diffuso della tonaca muscolare con la concomitante presenza di un'ansa digiunale caratterizzata da un ispessimento ipoecogeno asimmetrico con perdita della normale stratigrafia di parete (spessore di 10 e 5 mm). (**Figura 2.2**).

---

<sup>9</sup> Prism 5®, GraphPad Software Inc., San Diego, CA

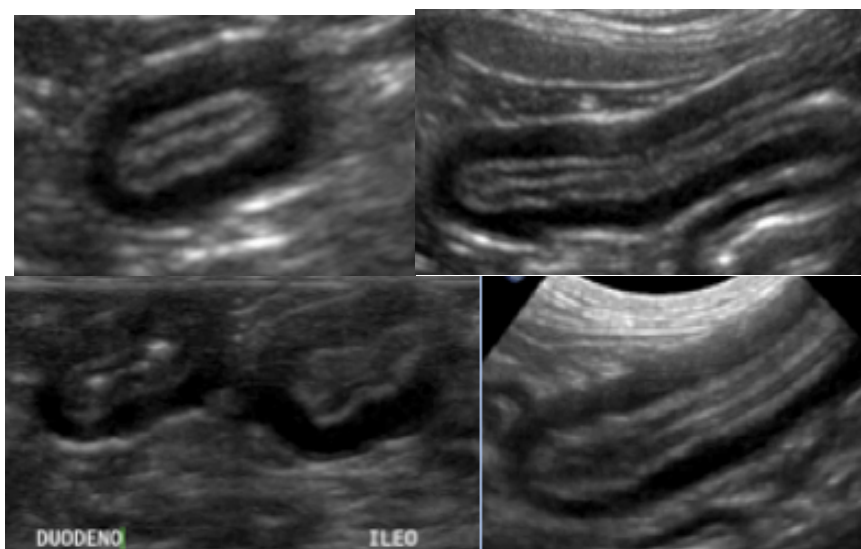


Figura 2.1 In alto il digiuno, In mezzo il duodeno e l'ileo. Notare il mantenimento della **normale stratigrafia** di parete e l'ispessimento ipoecogeno simmetrico della muscolare (Caso 1) (Archivio Ecografico-Dipartimento di Scienze mediche Veterinarie, Università di Bologna).

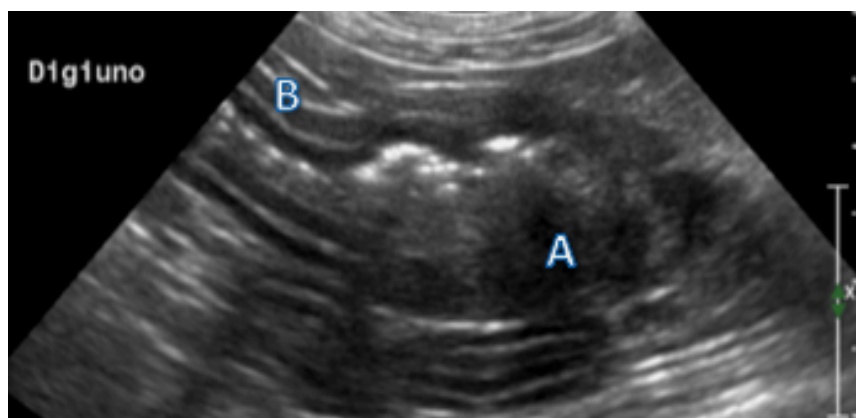


Figura 2.2 Immagine ecografica bidimensionale in sezione longitudinale di un'ansa intestinale di un gatto affetta da carcinoma intestinale. Notare la parete destrutturata con ispessimento asimmetrico ipoecogeno (A) e l'ispessimento dello strato muscolare con mantenimento della normale stratigrafia dell'ansa a monte (B) (Caso 5 Tab 1) (Archivio Ecografico-Dipartimento di Scienze mediche Veterinarie, Università di Bologna).

Lo spessore medio di parete era di 3,73 mm (SD±0,4 mm) e quello del singolo strato muscolare di 1,75 mm (SD±0,49 mm) con una percentuale di contribuzione di 46,2% sul totale di parete. La peristalsi intestinale si presentava nei limiti della norma (4-5 movimenti al minuto) in 5/6 dei soggetti ed diminuita in un soggetto. Il contenuto

era di tipo mucoso in 5/6 casi e di tipo fluido alimentare in 1/6. I linfonodi tributari si presentavano alterati, ipoecogeni ed aumentati di dimensioni in 1/6 dei soggetti. In quest'ultimo caso è stata evidenziata anche la presenza di versamento addominale anecogeno associato ad iperecogenicità del mesentere (Tabella 1).

<b>Caratteristiche US</b>					
<b>N° Soggetti</b>	<b>Spessore "total" e mm</b>	<b>Spessore strato "muscolare" mm</b>	<b>% strato "muscolare"</b>	<b>Localizzazione</b>	<b>Estensione</b>
<b>1</b>	<b>3,49</b>	<b>1,9</b>	<b>54,44%</b>	PICCOLO INTESTINO	DIFFUSE
<b>2</b>	<b>4,15</b>	<b>2,34</b>	<b>56,39%</b>	PICCOLO INTESTINO	DIFFUSE
<b>3</b>	<b>3,98</b>	<b>1,94</b>	<b>48,74%</b>	PICCOLO INTESTINO	DIFFUSE
<b>4</b>	<b>4,09</b>	<b>1,99</b>	<b>48,66%</b>	PICCOLO INTESTINO	DIFFUSE
<b>5</b>	<b>3,53</b>	<b>1,24</b>	<b>35,13%</b>	PICCOLO INTESTINO	MULTI SEGMENTALE
<b>6</b>	<b>3,16</b>	<b>1,06</b>	<b>33,54%</b>	PICCOLO INTESTINO	DIFFUSE
<b>MEDIA</b>	<b>3,73</b>	<b>1,75</b>	<b>46,15%</b>		
<b>DS</b>	<b>0,40</b>	<b>0,49</b>	<b>0,10</b>		

<b>Istopatologia</b>				
<b>Biopsia</b>	<b>Diagnosi</b>		<b>Grado</b>	<b>Infiltrato strato muscolare</b>
NECROSCOPICA	ENTERITE LINFOPLASMOCITARIA		LIEVE	Ipertrofia marcata di M1 e moderata di M2
NECROSCOPICA	ENTERITE LINFOPLASMOCITARIA		LIEVE	Ipertrofia marcata di M1 e moderata di M2
CHIRURGICA	ENTERITE LINFOPLASMOCITARIA		SEVERO	Ipertrofia di M1 e di M2
CHIRURGICA	ENTERITE LINFOPLASMOCITARIA		SEVERO	Ipertrofia di M1 e di M2
CHIRURGICA	ENTERITE LINFOPLASMOCITARIA	ADENOCARCINOMA	LIEVE	Ipertrofia moderata di M1 e lieve di M2
CHIRURGICA	ENTERITE LINFOPLASMOCITARIA	LINFOMA A PICCOLE CELLULE	LIEVE	Ipertrofia lieve di M1 e lieve di M2

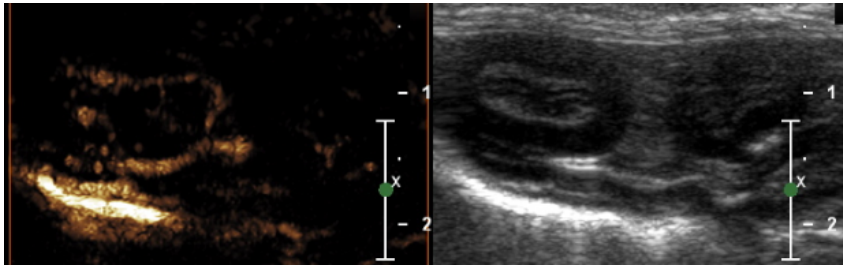
Tabella 1. Riassuntiva dei parametri rilevati all'ecografia bidimensionale e all'esame istologico dei gatti inclusi nello studio. (M1 = strato muscolare interno, M2 strato muscolare esterno)

Da un punto di vista istopatologico le diagnosi definitive sono state: enterite linfoplasmocitaria 4/6 casi e di adenocarcinoma intestinale e linfoma a piccole cellule associato ad enterite linfoplasmocitaria nei restanti 2 soggetti. In particolare in tutti i soggetti, in corrispondenza dello strato muscolare ispessito, è stata riscontrata un'ipertrofia (lieve, moderata, severa) di uno o di entrambi gli strati della tonaca muscolare.

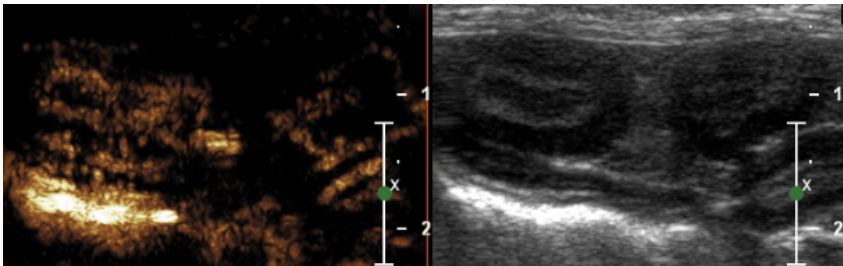
### **2.2.2 Rilievi ecocontrastografici**

La valutazione quali-quantitativa delle CEUS della parete intestinale è stata possibile in tutti i gatti inseriti nello studio. In particolare la presa di contrasto si verifica in modo centripeto. Pertanto le microbolle sono visibili in prima battuta a livello di arterie digiunali, per poi distribuirsi allo strato sieroso. Da qui si osservano dei piccoli vasi che attraversano lo strato muscolare, senza irrorarlo e raggiungono lo strato sottomucoso che mostra un precoce ed intenso enhancement, seguito da una progressiva presa di contrasto da parte dello strato mucoso. Al picco di enhancement è visibile un'omogeneità dell'ecogenicità della parete, con lo spessore muscolare che appare ipoecogeno rispetto agli altri strati. In fase di dilavamento si ha una progressiva perdita di contrasto da parte della parete, con le microbolle che persistono per più tempo a livello di strato sottomucoso (**Figura 2.3**).

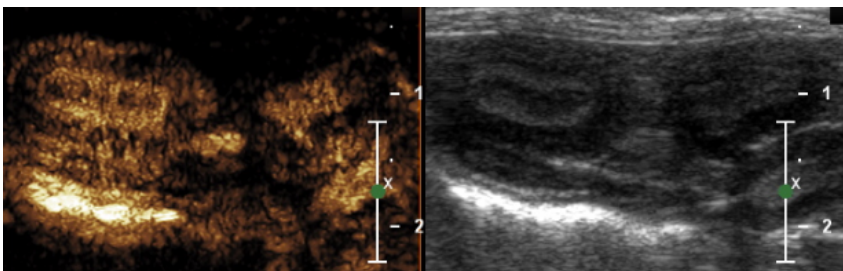
a)



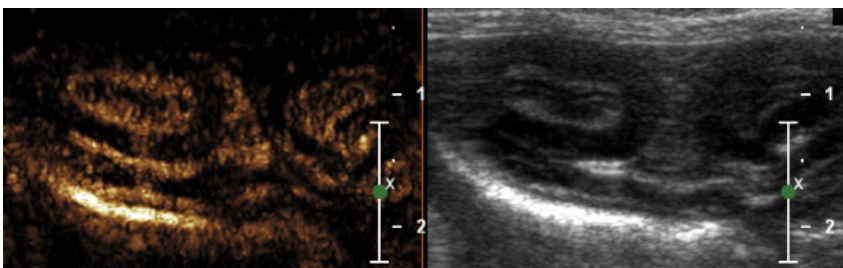
b)



c)



d)



e)

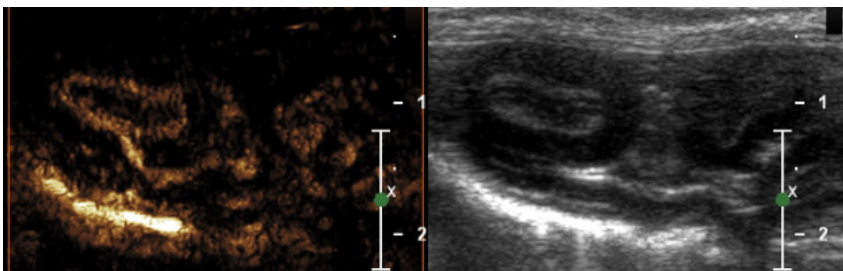




Figura 2.3 Esempio di presa di contrasto di un'ansa digiunale in un gatto con ipertrofia della tonaca muscolare inserito nello studio. Le immagini sono presentate come finestre affiancate, con la visualizzazione di tipo fondamentale bidimensionale a destra mentre a sinistra si osserva l'immagine ecocontrastografica: (a) le microbolle sono visibili come segnali iperecogeni che si distribuiscono all'interno delle arterie digiunali che irrorano lo strato sieroso; (b) successivamente il mezzo di contrasto si distribuisce allo strato sottomucoso attraverso vasi a decorso radiale che attraversano lo strato muscolare; (c) picco di enhancement con omogeneità tra strato mucoso e sottomucoso e scarsa presa di contrasto da parte dello spessore muscolare; (d-e) dilavamento della parete con persistere prolungato del mezzo di contrasto a livello dello strato sottomucoso.

I risultati relativi alla quantificazione dei differenti strati parietali (parete totale, parete interna, spessore muscolare) sono riportate nelle tabelle 3, 4, e 5. Si può notare una certa omogeneità dei valori per ciascuna variabile nei diversi gatti.

#### PARETE TOTALE

Caso	BI (a.u)	AT (s)	TTPinj (s)	TTPinr (s)	PI (a.u.)	Wi	Wo
1	1,02	1,74	5,84	4,1	6312,61	2015	-3204
2	1,02	4,88	9,97	5,09	5078,4	1866	-4494
3	1,03	2,28	5,41	3,13	1478,84	800,6	-359,4
4	1,1	3,26	7,6	4,34	10336,5	5568	-5104
5	1,01	7,01	11,15	4,14	2008,58	1290	-968,3
6	1,05	6,67	11,24	4,57	2878,9	777,3	-284,1
Mediana	1,025	4,07	8,785	4,24	3978,65	1578	-2086,15
Massimo	1,1	7,01	11,24	5,09	10336,5	5568	-284,1
Minimo	1,01	1,74	5,41	3,13	1478,84	777,3	-5104

Tabella 2: Variabili di perfusione della parete totale. Tempo di arrivo (AT ossia quello che va dall'iniezione del mezzo di contrasto al momento in cui l'intensità del segnale nell'intestino raggiunge il doppio del valore della linea di base) Tempo al picco dall'iniezione (TTPinj tempo che va dall'iniezione del mezzo di contrasto al picco di enhancement) Tempo al picco dall'arrivo del mezzo di contrasto (TTPinr = TTPinj - AT) Intensità del segnale di base (BI) l'intensità del segnale di picco (PI); Grado di presa di contrasto (Wi) e di dilavamento (Wo).

### PARETE INTERNA

<b>Caso</b>	<b>BI (a.u)</b>	<b>AT (s)</b>	<b>TTPinj (s)</b>	<b>TTPinr (s)</b>	<b>PI (a.u.)</b>	<b>Wi</b>	<b>Wo</b>
<b>1</b>	1,02	1,74	5,84	4,1	6312,61	2015	-3204
<b>2</b>	1,02	4,88	9,97	5,09	5078,4	1866	-4494
<b>3</b>	1,03	2,28	5,41	3,13	1478,84	800,6	-359,4
<b>4</b>	1,1	3,26	7,6	4,34	10336,5	5568	-5104
<b>5</b>	1,01	7,01	11,15	4,14	2008,58	1290	-968,3
<b>6</b>	1,05	6,67	11,24	4,57	2878,9	777,3	-284,1
Mediana	1,025	4,07	8,785	4,24	3978,65	1578	-2086,15
Massimo	1,1	7,01	11,24	5,09	10336,5	5568	-284,1
Minimo	1,01	1,74	5,41	3,13	1478,84	777,3	-5104

*Tabella 3: Variabili di perfusione dello strato mucosa-sottomucosa. Tempo di arrivo (AT ossia quello che va dall'iniezione del mezzo di contrasto al momento in cui l'intensità del segnale nell'intestino raggiunge il doppio del valore della linea di base) Tempo al picco dall'iniezione (TTPinj tempo che va dall'iniezione del mezzo di contrasto al picco di enhancement) Tempo al picco dall'arrivo del mezzo di contrasto (TTPinr = TTPinj – AT) Intensità del segnale di base (BI) l'intensità del segnale di picco (PI); Grado di presa di contrasto (Wi) e di dilavamento (Wo).*

## STRATO MUSCOLARE

Caso	BI (a.u)	AT (s)	TTPinj (s)	TTPinr (s)	PI (a.u.)	Wi	Wo
1	1,01	2,28	5,99	3,71	161,44	50,79	-24,64
2	1	7,94	8,95	1,01	368,28	539,1	-338,3
3	1	2,28	4,65	2,37	309,77	531,1	-781,8
4	1	5,16	7,46	2,3	541,92	376,1	-131,6
5	1,01	7,77	11,07	3,3	62,97	34,64	-11,98
6	1,06	7,43	12,25	4,82	80,55	13,86	-7,259
Mediana	1,005	6,295	8,205	2,835	235,605	213,445	-78,12
Massimo	1,06	7,94	12,25	4,82	541,92	539,1	-7,259
Minimo	1	2,28	4,65	1,01	62,97	13,86	-781,8

*Tabella 4: Variabili di perfusione dello strato muscolare. Tempo di arrivo (AT ossia quello che va dall'iniezione del mezzo di contrasto al momento in cui l'intensità del segnale nell'intestino raggiunge il doppio del valore della linea di base) Tempo al picco dall'iniezione (TTPinj tempo che va dall'iniezione del mezzo di contrasto al picco di enhancement) Tempo al picco dall'arrivo del mezzo di contrasto (TTPinr = TTPinj - AT) Intensità del segnale di base (BI) l'intensità del segnale di picco (PI); Grado di presa di contrasto (Wi) e di dilavamento (Wo).*

In figura 5 sono rappresentati i valori di PI a livello delle diverse porzioni di parete analizzate. Si nota come l'intensità di picco sia statisticamente più elevata a livello di parete interna e totale rispetto allo spessore muscolare ( $p < 0.05$ ), indicando uno scarso contributo di quest'ultimo strato sulla perfusione parietale globale.

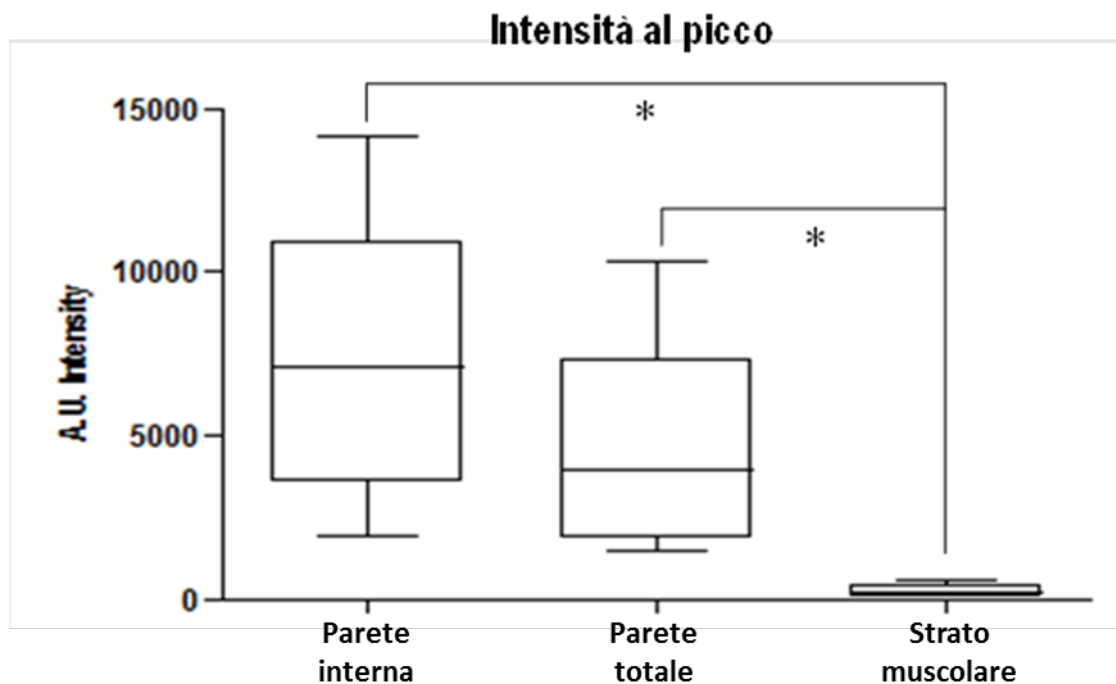


Figura 2.4 Rappresentazione grafica dei valori di picco di intensità (PI) a livello delle diverse porzioni parietali. Sull'asse delle ordinate sono riportati i valori di intensità media di segnale per le differenti regioni di interesse (ROI) espressi in unità arbitrarie. Si nota come i valori di PI della parete interna (inner wall) e della parete totale (entire wall) siano statisticamente più elevati rispetto allo spessore muscolare (muscular layer). Non si è trovata invece differenza statisticamente rilevabile tra la parete interna e totale. La linea interna ai box indica la mediana; i limiti superiore ed inferiore del box indicano rispettivamente il 95° e 25° percentile; le barre esterne indicano i valori massimo e minimo.  $*=p<0.05$ .

## 2.3 DISCUSSIONE

La normale vascolarizzazione del piccolo intestino ed in particolare del digiuno, dipende principalmente da due arterie che originano dall'aorta addominale, l'arteria celiaca e l'arteria mesenterica craniale. La porzione più craniale del duodeno è invece perfusa dall'arteria gastroduodenale, branca dell'arteria epatica, che continua nel mesoduodeno come arteria pancreatico-duodenale craniale. Inoltre il duodeno discendente è anche irrorato dalle arterie gastrica sinistra e

destra, dall'arteria gastroepiploica di destra ed dall'arteria pancreaticoduodenale caudale (Piasecki et Wyatt, 1986). La vascolarizzazione del digiuno è fornita dalle arterie digiunali che originano dall'arteria mesenterica craniale e che si ramificano in numerose branche (Barone, 2003). Ciascuna delle arterie digiunali termina sempre mediante due rami che si anastomizzano con i rami delle arterie vicine. Da questa disposizione risulta una continua serie di arcate arteriose che accompagnano l'intestino per tutta la sua lunghezza e che inseriscono nello spessore dei mesi digiunali. Dalla convessità delle arcate partono dei rami dritti e di piccolo calibro: le arterie rette, che si portano sul margine mesenteriale dell'intestino (Barone, 2003). L'architettura microvascolare del piccolo intestino è composta da due differenti letti capillari: il plesso mucoso-sottomucoso e quello muscolare-sieroso (Piasecki et al., 1986; Kampp and Lundgren 1968). L'apporto ematico nella parete intestinale è legato per l'80% al plesso mucoso-sottomucoso e un 20% a quello muscolare-sieroso (Kampp and Lundgren 1968; Granger and Taylor 1979). In particolare la maggior parte dei vasi intraparietali di calibro maggiore (30-80 micron di diametro) si trovano nello strato sottomucoso mentre un plesso con vasi di minor calibro è presente nella "muscularis mucosae" dello strato mucoso (Kampp and Lundgren 1968). Dalla rete sottomucosa originano le arterie mucosali destinate alla mucosa. Le arterie mucosali si ramificano ad andamento stellato in tutto lo strato mucoso. Ciascun villo è di solito nutrito da un singolo vaso arterioso che decorre al centro del villo. All'apice del villo questo vaso centrale si ramifica in una densa rete capillare. Questa ricca rete capillare si raccoglierà in un sistema venoso alla base del villo (Lundgren 1974; Premen et al., 1987).

L'esame ecocontrastografico si è dimostrato utile nel valutare la struttura ed il grado di vascolarizzazione della parete intestinale nei gatti (Leinonen et al., 2010; Diana et al., 2011). Uno studio condotto dal nostro gruppo su gatti sani ha permesso di distinguere in modo dettagliato la tempistica di presa di contrasto da parte dei differenti strati parietali del digiuno, con evidenza di arrivo precoce delle microbolle al livello di strato sieroso, rapido ed intenso enhancement dello strato sottomucoso, e seguente omogenea presa di contrasto da parte di tutta la parete. Il rapido ed intenso enhancement dello strato sottomucoso nella fase di "wash in" dipende probabilmente come già detto dalla presenza di un ricco plesso vascolare che ospita circa l'80% dell'apporto sanguigno totale intestinale. Il lento wash out invece può essere spiegato con la presenza di numerosi vasi tortuosi capillari in questo strato con conseguente rallentamento del deflusso del mezzo di contrasto.

Nel presente lavoro svolto su gatti affetti da ipertrofia della tonaca muscolare, abbiamo individuato delle analogie con quanto osservato negli animali sani, con delle tempistiche simili nella distribuzione delle microbolle. Le anse con ITM si differenziano però nella presa di contrasto per una mancata o scarsa perfusione nello strato muscolare, che infatti da un punto di vista anatomico risulta naturalmente poco vascolarizzato. Come già detto, infatti, lo strato muscolare non presenta un proprio plesso vascolare ma è attraversato da rami arteriosi che originano dalla rete sottosierosa e che terminano nella rete sottomucosa. Questi vasi nel loro tragitto forniscono piccoli rami arteriosi che alimentano una piccola rete muscolare (Barone, 2003). Probabilmente un'analisi dettagliata della presa di contrasto della tonaca muscolare sui soggetti sani non è stata possibile a causa

dell'esiguo spessore di questo strato parietale nelle anse intestinali normali.

La valutazione delle variabili emodinamiche nel nostro lavoro ha permesso di oggettivare la più intensa vascolarizzazione degli strati parietali interni e della parete totale rispetto al singolo spessore muscolare. Confrontando i valori di PI dei gatti affetti da ITM inseriti nel presente studio con quelli dei gatti sani riportati in letteratura, è evidente che la presa di contrasto risulta molto più intensa nei soggetti malati rispetto agli animali sani. Queste valutazioni devono però essere fatte con cautela a causa dell'utilizzo di differenti software di analisi impiegati negli studi, dall'impiego di differenti protocolli ecografici e dall'utilizzo di farmaci sedativi durante l'esame ecocontrastografico, con possibili ripercussioni sulle variabili emodinamiche (Leinonen et al., 2010; Diana et al., 2011). Nei soggetti inseriti nello studio, l'ispessimento ecografico dello strato muscolare era legato istologicamente ad un'ipertrofia di uno o di entrambi gli strati muscolari (longitudinale esterno e circolare interno). L'ipertrofia/iperplasia delle cellule muscolari lisce dello strato muscolare intestinale può essere determinato dal rilascio di mediatori chimici in corso d'infiammazione (Bettini et al., 2003) oppure esitare in seguito a patologie ostruttive come ipertrofia compensatoria prestenotica (Gabella, 1975; Bettini et al., 2003).

Nei gatti l'ITM all'esame ecografico, può essere riscontrata non soltanto in corso di infiammazione intestinale cronica, ma anche a seguito di fenomeni neoplastici di tipo linfomatoso (linfoma a piccole cellule). In queste forme particolari di linfoma i linfociti T neoplastici originano come popolazione monoclonale che rimane per un certo

periodo confinata allo strato mucoso per poi migrare negli strati più avanzati di malattia agli strati sottomucoso e muscolare/sieroso (infiltrazione transmurale). E' evidente perciò che l'individuazione di un'ipertrofia dello strato muscolare ecografico trova diverse diagnosi differenziali e risulta pertanto complesso distinguere con una semplice ecografia addominale forme neoplastiche primarie da forme infiammatorie in assenza di una conferma istologica (Zwingenberger et al., 2010). Pertanto la differenziazione tra questi due gruppi di patologie rimane tutt'oggi molto difficoltosa sia per i clinici, che per gli ecografisti ed i patologi e la biopsia chirurgica a tutto spessore rimane tuttora il gold standard per la diagnosi finale (Evans et al., 2006, Kleinschmidt S et al., 2010, Zwingenberger et al., 2010).

Sulla base del presente lavoro e di quanto già riportato in letteratura, possiamo affermare che la CEUS è una metodica utile, non invasiva e con costi piuttosto limitati per la valutazione della perfusione parietale intestinale nel gatto. Ulteriori lavori saranno necessari per testare l'utilità dell'ecografia con mezzo di contrasto nella differenziazione tra diverse patologie intestinali a carattere infiammatorio ed infiltrativo neoplastico mediante il confronto tra i parametri di perfusione ed i pattern di acquisizione del mezzo di contrasto.



## BIBLIOGRAFIA

Barone R. “Intestino. Struttura dell’intestino tenue. Vasi e nervi”. In: Barone R.: Anatomia comparata dei mammiferi domestici. Vol. 3, Splancnologia, Apparecchio digerente e respiratorio. Edizione a cura di Bortolami R., Edagricole: Bologna, 2003; 352-353.

Bettini G, Muracchini M, Della Salda L, Preziosi R, Morini M, Guglielmini C, Sanguinetti V, Marcato. “Hypertrophy of intestinal smooth muscle in cats”. *Research in Veterinary Science* 2003; 75: 43-53.

Braden B, Ignee A, Hocke M, Palmer RM, Dietrich C. “Diagnostic value and clinical utility of contrast enhanced ultrasound”. *Digestive and Liver Disease* 2010; 42: 667-674.

Carreras JK, Goldschmidt M, Lamb M, McLear RC, Drobatz KJ, Sorenmo KU. “Feline epitheliotropic intestinal malignant lymphoma: 10 cases (1997–2000)”. *Journal of Veterinary Internal Medicine* 2003; 17: 326–331.

Cerquetella M, Spaterna A, Laus F, Tesei B, Rossi G, Antonelli E, Villanacci V, Bassotti G. “Inflammatory bowel disease in the dog: Difference and similarities with humans” *World Journal of Gastroenterology* 2010; 16 (9):1050-1056.

Chen CN, Cheng YM, Lin MT. “Association of color Doppler vascularity index and microvessel density with survival in patients with gastric cancer”. *Annals of Surgery* 2002; 235: 512-518.

De Franco A, Marzo M, Felice C, Pugliese D, Di Veronica A, Bonomo L, Armuzzi A, Guidi L. “Ileal Crohn’s disease: CEUS determination of activity”. *Abdominal Imaging* 2012; 37: 359–368.

Diana A, Specchi S, Baron Toaldo M, Chiocchetti R, Laghi A, Cipone M. “Contrast-enhanced ultrasonography of the small bowel in healthy cats”. *Veterinary Radiology & Ultrasound* 2011; 52 (5): 555-559.

Esteban JM, Aleixandra A, Hurtado MJ, Maldonado L, Mora FJ, Nogués E. “Contrast-enhanced power Doppler ultrasound in the diagnosis and follow-up of inflammatory abdominal masses in Crohn’s disease”. *European Journal of Gastroenterology & Hepatology* 2003; 15: 253–259.

Evans SE, Bonczynski JJ, Broussard JD, Han E, Baer KE. “Comparison of endoscopic and full-thickness biopsy specimens for diagnosis of inflammatory bowel disease and alimentary tract lymphoma in cats”. *Journal American Veterinary Medical Association* 2006; 229: 1447-1450.

Fraquelli M, Colli A, Casazza G. “Role of US in detection of Crohn disease: meta-analysis”. *Radiology* 2005; 235: 95-101.

Fukuta N, Kitano M, Maekawa K, Chikugo T, Kudo M. “Estimation of the malignant potential of gastrointestinal stromal tumors: the value of contrast-enhanced coded phase-inversion harmonics US”. *Journal of Gastroenterology* 2005; 40: 247-255.

Gabella. “Hypertrophy of intestinal smooth muscle”. *Cell and Tissue Research* 1975; 163: 199-214.

Granger DN, Richardson PD, Taylor AE. “Volumetric assessment of the capillary filtration coefficient in the cat small intestine”. *Pflügers Archiv* 1979; 381: 25-33.

Gaschen L, Angelette N, Stout R. “Contrast-enhanced harmonic ultrasonography of medial iliac lymph nodes in healthy dogs”. *Veterinary Radiology & Ultrasound* 2010; 51: 634–637.

Gatta G, Di Grezia G, Di Mizio V, Landolfi C, Mansi L, De Sio I, Rotondo A, Grassi R. “Crohn’s Disease Imaging: A Review” *Gastroenterology Research and Practice* 2012, 1-15.

Gee MS, Saunders HM, Lee JC. “Doppler ultrasound imaging detects changes in tumor perfusion during antivascular therapy associated with vascular anatomic alterations”. *Cancer Research* 2001; 61: 2974-2982.

Girlich C, Jung E.M, Iesalnieks I, Schreyer AG, Zorger N, Strauch U, Schacherer D. “Quantitative assessment of bowel wall vascularisation in Crohn’s disease with contrast-enhanced ultrasound and perfusion

analysis”. *Clinical Hemorheology and Microcirculation* 2009; 43: 141-148.

Girlich C, Jung EM, Huber E, Ott C, Lesalnieks L, Schreyer A, Schacherer D. “Comparison between preoperative quantitative assessment of bowel wall vascularization by contrast-enhanced ultrasound and operative macroscopic findings and results of histopathological scoring in Crohn’s disease”. *Ultraschall in der Medizin* 2011; 32(2): 154–159.

Haers H, Vignoli M, Paes G, et al. “Contrast harmonic ultrasonographic appearance of focal space-occupying renal lesions”. *Veterinary Radiology & Ultrasound* 2010; 51: 516–522.

Hanquinet S, Anooshiravani M, Vunda A, Le Coultre C, Bugmann P. “Reliability of color Doppler and power Doppler sonography in the evaluation of intussuscepted bowel viability”. *Pediatric Surgery International* 1998; 13: 360–2.

Hata J, Kamada T, Haruma K. “Evaluation of bowel wall ischemia with contrast-enhanced US: initial experience”. *Radiology* 2005; 263: 712-715.

Jimenez DA, O’Brien RT, Wallace JD, Klocke E. “Intraoperative contrast-enhanced ultrasonography of normal canine jejunum”. *Veterinary Radiology & Ultrasound* 2011; 52: 196–200.

Johnson-Neitman JL, O’Brien RT, Wallace JD. “Quantitative perfusion analysis of the pancreas and duodenum in healthy dogs by

use of contrast-enhanced ultrasonography”, *American Journal of Veterinary Research* 2012; 73: 385-392.

Kampp M, Lundgren O. “Blood flow and flow distribution in the small intestine of the cat as analysed by the Kr85 wash out technique”. *Acta Physiol Scand* 1968; 72:282–297.

Kinns J, Arosen L, Hauptman J, Seiler G. “Contrast enhanced ultrasound of the feline kidney”. *Veterinary Radiology & Ultrasound* 2010; 51: 168–172.

Kleinschmidt S, Jasmine Harder, Ingo Nolte, Sina Marsilio, Marion Hewicker-Trautwein. “Chronic inflammatory and non-inflammatory diseases of the gastrointestinal tract in cats: diagnostic advantages of full-thickness intestinal and extraintestinal biopsies”. *Journal of Feline Medicine and Surgery* 2010; 12: 97-103.

Kong MS, Wong HF, Lin SL, Chung JL, Lin JN. “Factors related to detection of blood flow by color Doppler ultrasonography in intussusception”. *Journal of Ultrasound in Medicine* 1997; 16 (2): 141–144.

Krix M, Kissling F, Vosseler S, Kiessling L, Le-Huu M, Fusenig NE, Delorme S. “Comparison of intermittent-bolus contrast imaging with conventional power Doppler sonography: quantification of tumor perfusion in small animals”. *Ultrasound in Medicine and Biology* 2003; 29: 1039-1103.

Kutara K, Asano K, Kito A, Teshima K, Kato Y, Sasaki Y, Edamura K, Shibuya H, Sato T, Hasegawa A, Tanaka S. “Contrast harmonic imaging of canine hepatic tumors”. *Journal of Veterinary Medical Science* 2006; 68: 433–438.

Lassau N, Lamuraglia M, Chami L, Leclère J, Bonvalot S, Terrier P, Roche A, Le Cesne A. “Gastrointestinal stromal tumors treated with imatinib: monitoring response with contrast-enhanced sonography”. *American Journal of Roentgenology* 2006; 187: 1267–1273.

Lassau N, Chami L, Benatsou B, Peronneau P, Roche A. “Dynamic contrast-enhanced ultrasonography (DCE-US) with quantification of tumor perfusion: a new diagnostic tool to evaluate the early effects of antiangiogenic treatment”. *European Radiology* 2007; 17(6): 89–98.

Leinonen MR, Raekallio MR, Vainio OM, Ruohoniemi MO, Biller DS, O’Brien RT. “Quantitative contrast-enhanced ultrasonographic analysis of perfusion in the kidneys, liver, pancreas, small intestine, and mesenteric lymph nodes in healthy cats”. *American Journal of Veterinary Research* 2010; 71: 1305–1311.

Lingard AE, Briscoe K, Beatty JA, Moore AS, Crowley AM, Krockenberger M, Churcher RK, Canfield PJ, Barrs VR. “Low-grade alimentary lymphoma: clinicopathological findings and response to treatment in 17 cases”. *Journal of Feline Medicine and Surgery* 2009; 11: 692–700.

Lundgren O. “The circulation of the small bowel mucosa”. *Gut* 1974; 15: 1005-1013.

Maconi G, Bezzio C, Bianchini Porro G. “Ecografia con mezzo di contrasto nelle patologie gastroenteriche”, In: Quaia E. Mezzi di contrasto in ecografia. Springer-Verlag: Milano, 2007; 177-184.

Malagò R, D’Onofrio M, Mantovani W, D’Alpaos G, Foti G, Pezzato A, Caliarì G, Cusumano D, Benini L, Pozzi Mucelli R. “Contrast-enhanced ultrasonography (CEUS) vs. MRI of the small bowel in the valuation of Crohn’s disease activity”. *Radiologia Medica* 2012; 117: 268-281.

Migaleddu V, Scanu AM, Quaia E, Rocca PC, Dore MP, Scanu D, Azzali L, Virgilio G. “Contrast-enhanced ultrasonographic evaluation of inflammatory activity in Crohn's disease” *Gastroenterology*. 2009; 137 (1): 43-52.

Moore PF, Woo JC, Vernau W, Kosten S, Graham PS. “Characterization of feline T cell receptor gamma (TCRG) variable region genes for the molecular diagnosis of feline intestinal T cell lymphoma”. *Veterinary Immunology and Immunopathology* 2005; 106: 167–178.

Nakamura K, Takagi S, Sasaki N, Bandula Kumara WR, Murakami M, Ohta H, Yamasaki M, Takiguchi M. “Contrast-enhanced ultrasonography for characterization of canine focal liver lesions”. *Veterinary Radiology & Ultrasound* 2010; 51: 79–85.

Ohlerth S, Ruefli E, Poirier V. “Contrast harmonic imaging of the normal canine spleen”. *Veterinary Radiology & Ultrasound* 2007; 48: 451-456.

Piasecki C., Wyatt C. “Patterns of blood supply to the gastric mucosa. A comparative study revealing an end-artery model”. *Journal of Anatomy* 1986; 149: 21-39.

Plikat K, Klebl F, Buchner C, Scholmerich J, Schlottmann K. “Evaluation of intestinal hyperaemia in inflamed bowel by high resolution Contrast Harmonic Imaging (CHI)”. *Ultraschall in der Medizin* 2004; 25 (4): 257–262.

Piscaglia F, Nolsoe C, Dietrich CF, Cosgrove DO, Gilja OH, Nielsen Bachmann M, Albrecht T, Barozzi L, Bertolotto M, Catalano O, Claudon M, Clevert DA, Correas JM, D’Onofrio M, Drudi FM, Eyding J, Giovannini M, Hocke M, Ignee A, Jung EM, Klausner AS, Lassau N, Leen E, Mathis G, Saftoiu A, Seidel G, Sidhu PS, Haar G, Timmerman D, Weskott HP. “The EFSUMB Guidelines and Recommendations on the Clinical Practice of Contrast Enhanced Ultrasound (CEUS): Update 2011 on non-hepatic applications”. *Ultraschall in der Medizin* 2011; 32: 33-59.

Premen AJ, Banchs V, Womack WA, Kvietys PR, Granger DN. “Importance of collateral circulation in the vascularly occluded feline intestine”. *Gastroenterology* 1987; 92:1215–1219.



Quaia E, Migaleddu V, Baratella E, Pizzolato R, Rossi A, Grotto M, Cova MA. “The diagnostic value of small bowel wall vascularity after sulfur hexafluoride-filled microbubble injection in patients with Crohn’s disease. Correlation with the therapeutic effectiveness of specific anti-inflammatory treatment”. *European Journal of Radiology* 2009; 69 (3): 438–444.

Ripollés T, Martinez-Perez MJ, Paredes MJ, Blanc E, Flors L, Delgado F. “Correlation of findings at contrast-enhanced US with severity at endoscopy”. *Radiology* 2009; 253: 241-248.

Ripollés T, Martinez-Perez MJ, Blanc E, Delgado F, Vizuite J, Paredes JM, Vilar J. “Contrast-enhanced ultrasound (CEUS) in Crohn’s disease: technique, image interpretation and clinical applications”. *Insights Imaging* 2011; 2: 639-652.

Rossi F, Leone VF, Vignoli M, Laddaga E, Terragni R. “Use of contrast-enhanced ultrasound for characterization of focal splenic lesions”. *Veterinary Radiology & Ultrasound* 2008; 49: 154–164.

Salwei RM, O’Brien RT, Matheson JS. “Use of contrast harmonic ultrasound for the diagnosis of congenital portosystemic shunts in three dogs”. *Veterinary Radiology & Ultrasound* 2003; 44: 301–305.

Serra C, Menozzi G, Labate AM, Giangregorio F, Gionchetti P, Beltrami M, Robotti D, Fornari F, Cammarota T. “Ultrasound assessment of vascularization of the thickened terminal ileum wall in Crohn’s disease patients using a low-mechanical index real-time

scanning technique with a second generation ultrasound contrast agent”. *European Journal of Radiology* 2007; 62(1): 114-121.

Shiyan L, Pintong H, Zongmin W, Fuguang H, Zhigiang Z, Yan Y, Cosgrove D. “The relationship between enhanced intensity and microvessel density of gastric carcinoma using double contrast-enhanced ultrasonography”. *Ultrasound in Medicine and Biology* 2009; 35: 1086–1091.

Stranzinger E, Dipietro MA, Yarram S, Khalatbari S, Strouse PJ. “Intramural and subserosal echogenic foci on US in large-bowel intussusceptions: prognostic indicator for reducibility?” *Pediatric Radiology* 2009; 39: 42–46.

Stasi C, Falchini M, Milani S. “Imaging Modalities for the Noninvasive Assessment of Fibrosis in Crohn’s Disease”. *The Scientific World Journal* 2012; 1-7.

Waller KR, O’Brein RT, Zagzebski JA. “Quantitative contrast ultrasound analysis of renal perfusion in normal dogs”. *Veterinary Radiology & Ultrasound* 2007; 48: 373–377.

Willard MD, Jergens AE, Duncan RB, Leib MS, McCracken MD, DeNovo RC, Helman RG, Slater MR, Harbison JL. “Interobserver variation among histopathologic evaluations of intestinal tissues from dogs and cats”. *Journal of the American Veterinary Medical Association* 2002; 220: 1177–1182.

Zwingenberger AL, Marks SL, Baker TW, Moore PF. “Ultrasonographic evaluation of the muscularis propria in cats with

diffuse small intestinal lymphoma or inflammatory bowel disease”  
*Journal of Veterinary Internal Medicine* 2010; 24: 289-292.