

Alma Mater Studiorum Università di Bologna

Dottorato in Diagnostica Collaterale in Medicina Interna
Veterinaria
Ciclo XXII
Settore scientifico disciplinare Vet/09

**VALUTAZIONE DELLA CONCENTRAZIONE
DELLA TROPONINA CARDIACA I (cTnI) IN
SOGGETTI AFFETTI DA EMANGIOSARCOMA**

**Tesi di dottorato di:
Dott. Marco Zanatta**

**Coordinatore:
Chiar.mo Prof. Paolo Famigli
Bergamini**

**Tutor:
Chiar.ma Prof.ssa Ombretta Capitani**

**Correlatore:
Chiar.mo Dott. Fabio Gentilini**

INDICE

| | |
|---|----|
| INTRODUZIONE..... | 1 |
| EMANGIOSARCOMA | 3 |
| EZIOPATOGENESI ED EPIDEMIOLOGIA | 3 |
| ESAMI DI LABORATORIO | 7 |
| ULTRASUONODIAGNOSTICA | 8 |
| Ecografia addominale..... | 8 |
| Ecocardiografia | 9 |
| ESAME RADIOGRAFICO..... | 10 |
| ELETTROCARDIOGRAMMA | 11 |
| TOMOGRAFIA ASSIALE COMPUTERIZZATA | 12 |
| ESAME CITOLOGICO..... | 12 |
| ESAME ISTOLOGICO | 13 |
| STADIAZIONE CLINICA..... | 15 |
| TERAPIA | 17 |
| TERAPIA CHIRURGICA..... | 17 |
| CHEMIOTERAPIA | 17 |
| PROGNOSI..... | 20 |
| TROPONINA..... | 22 |
| DEFINIZIONE..... | 22 |
| IMPORTANZA DELLA TROPONINA | 23 |
| MATERIALI E METODI..... | 27 |
| RISULTATI..... | 32 |
| DISCUSSIONE..... | 41 |
| CONCLUSIONI..... | 45 |
| BIBLIOGRAFIA | 47 |

INTRODUZIONE

Negli ultimi 6 anni, sia in veste di studente che di medico veterinario, ho approfondito l'interesse personale nei confronti dell'oncologia medica e chirurgica.

Durante il periodo di dottorato ho, in particolare, deciso di perfezionare la mia conoscenza nei riguardi dell'emangiosarcoma, patologia che avevo, in parte, studiato per la preparazione della tesi di Laurea.

Nella ricerca di fonti bibliografiche ho trovato di particolare interesse lo studio di Shaw *et al* del 2004, che valutava la concentrazione ematica di troponina cardiaca I in soggetti con tamponamento pericardico idiopatico e di natura emangiosarcomatosa. Negli ultimi anni, però, la troponina I è stata studiata da molti, nell'ambito di diverse patologie che hanno ripercussioni dirette sull'apparato cardiocircolatorio.

L'ipotesi che questa proteina subisca degli aumenti di concentrazioni ematica in presenza di emangiosarcoma cardiaco e che, quindi, possa essere considerata un marker utile e importante nella diagnosi precoce di questa neoplasia, mi ha spinto a raccogliere il maggior numero di dati riguardanti i soggetti da essa colpiti.

La raccolta dei casi clinici ha interessato *in primis* il Servizio di Chirurgia del Dipartimento Clinico Veterinario, ma ha coinvolto anche i diversi servizi dipartimentali : Ecografia, Radiologia, il Servizio di accettazione e ricovero piccoli animali(SARPA), il

Servizio di Patologia clinica veterinaria (SEPAC VET) e il Servizio di Anatomia Patologica della Facoltà di Medicina Veterinaria di Bologna, a cui devo la riuscita della raccolta di un consistente numero di casi, considerando la rarità della patologia.

EMANGIOSARCOMA

EZIOPATOGENESI ED EPIDEMIOLOGIA

L'emangiosarcoma (HSA) è un tumore che origina dalle cellule endoteliali e, più precisamente, dai loro precursori c-Kit e Cd34+ e per questo motivo viene classificato all'interno dei tumori di origine midollare (Marconato L & Del Piero F, 2005). La sua natura è di tipo maligno, presenta un elevato grado di aggressività ed è in grado di metastatizzare molto velocemente in molte sedi sia per impianto, dopo la rottura del tumore, sia per via ematogena. Alcuni autori riferiscono la presenza di metastasi in più dell'80% dei soggetti già al momento della diagnosi (Withrow SJ & MacEwen EG, 2001), altri parlano addirittura del 100% (Romanelli G, 2005).

Nel cane, l'eziologia dell'emangiosarcoma è sconosciuta, anche se è stato ipotizzato che, come nell'uomo, l'esposizione ad alcune sostanze chimiche come le nitrosamine oppure lo stonzio-90, e ai raggi UV (soltanto per l'HSA dermico) possano essere fattori responsabili dello sviluppo di questa neoplasia (Marconato L & Del Piero F, 2005). Viene anche presa in considerazione la possibilità di una trasmissione su base ereditaria o quantomeno di una predisposizione genetica (Marconato L & Del Piero F, 2005). Le razze canine più colpite sono Pastore Tedesco, Golden Retriever, Labrador Retriever e Schnauzer. Sono predisposti soprattutto le femmine sterilizzate e i maschi con una età variabile tra gli 8 e i 13 anni. Il Labrador, a differenza del Pastore Tedesco, dove con l'avanzare dell'età aumenta l'incidenza, può essere colpito anche in età più giovanile (Marconato L & Del

Piero F, 2005). Nel cane l'HSA rappresenta il 5% di tutti i tumori maligni non cutanei (Marconato L & Del Piero F, 2005).

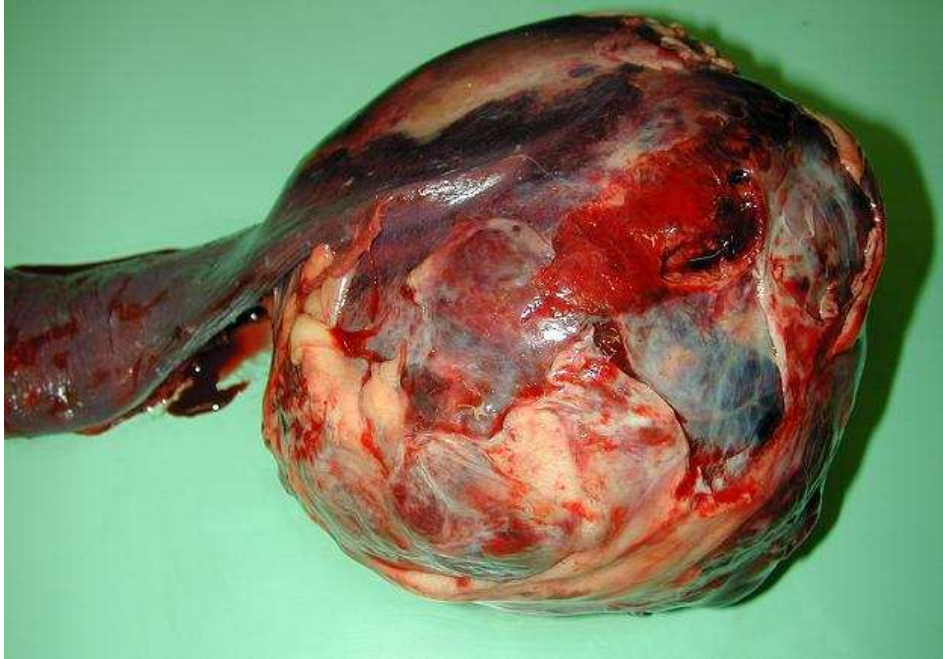

Figura 1: HSA splenico

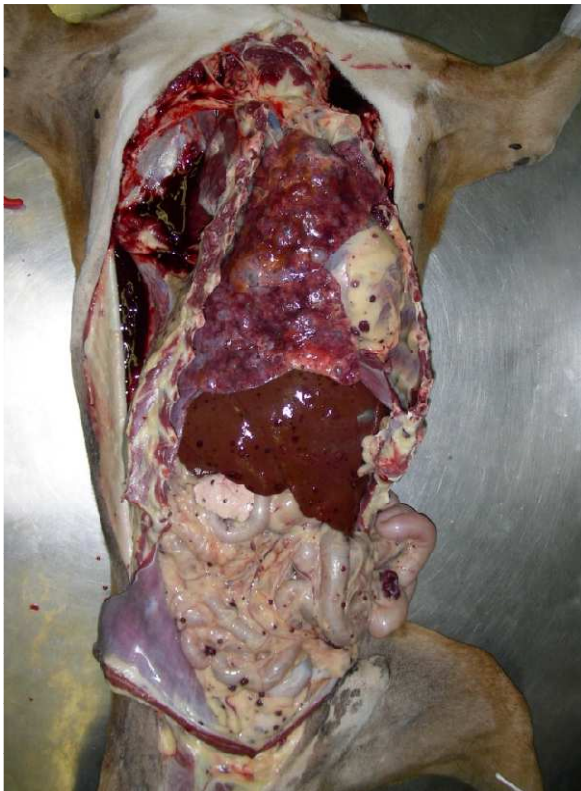


Figura 2: Diffusione metastatica di HSA

Le sedi primitive di sviluppo sono la milza nel 28-50 % dei casi, l'atrio destro nel 3-50%, cute e sottocute nel 13-23%, reni e fegato nel 7% (Marconato L & Del Piero F, 2005). Altri studi hanno inserito la localizzazione cutanea e sottocutanea al secondo posto, come importanza per l'insorgenza primaria dell'HSA in

alcune razze. (Srebernik N & Appleby EC, 1991).

Le sedi metastatiche più comuni sono la milza, il fegato, il mesentero, l'omento, il cuore (auricola atrio destro), l'encefalo e i polmoni (Marconato L & Del Piero F, 2005). L'HSA è inoltre considerato il tumore mesenchimale a più alta metastatizzazione a livello encefalico con percentuali che arrivano al 14% (Withrow SJ & MacEwen EG, 2006). L'HSA splenico è la forma più diffusa e nel 25 % dei casi è presente una contemporanea localizzazione atriale.

E' comunque da tenere in considerazione il fatto che la concomitante presenza di HSA in diversi organi come milza, fegato e atrio destro non permette di individuare il

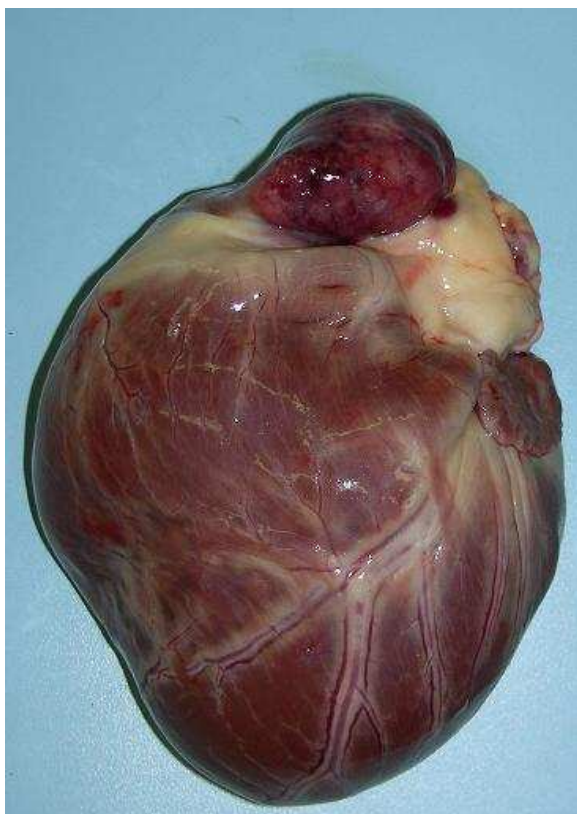


Figura 2: HSA atrio destro

sito primitivo e per questo la neoplasia va considerata come un disordine multicentrico (Marconato L & Del Piero F, 2005).

Il tumore si presenta, solitamente, sotto forma di un singolo nodulo che può evolvere aggiungendo dimensioni di una massa di molti centimetri di diametro, responsabile dell'aumento del volume e delle modificazioni del profilo dell'addome.

Contemporaneamente possono essere presenti altri noduli di varie dimensioni (Dobson JM et al, 2003).

SINTOMATOLOGIA

La sintomatologia dell'HSA può, generalmente, essere definita aspecifica in quanto i sintomi principali sono: letargia, debolezza, anoressia, dimagrimento, ascite e diarrea (Romanelli G, 2005), vomito, pallore delle mucose, tachipnea, dispnea, atassia, convulsioni, distensione addominale secondaria all'emoperitoneo e, se di grosse dimensioni, alla presenza di una massa addominale, che, alla palpazione, si rileva di consistenza duro-fibrosa con parete liscia o bernoccoluta.

A volte la sintomatologia può, però, assumere un carattere acuto a seguito di emoperitoneo per rottura dell'HSA primitivo o metastatico con conseguenti CID, aritmie cardiache, collasso cardiocircolatorio e morte. Le aritmie cardiache, come la tachicardia ventricolare, possono essere causate anche da pacemakers ectopici, la cui formazione non è stata ancora chiarita ma, sembra, possano essere legate a microtrombosi, metastatizzazione o ischemia miocardica (Romanelli G, 2005). La presenza di HSA a livello cardiaco, spesso, è responsabile di effusione pericardica: il 60-80% dei soggetti con tamponamento cardiaco, valutati ecocardiograficamente, presentano un'lesione cavitata riferibile ad HSA (Shaw SP et al, 2004). In molti casi, comunque, l'HSA risulta essere un reperto occasionale, rilevato con un'ecografia addominale, o un'evenienza intraoperatoria (Romanelli G, 2005).

ESAMI COLLATERALI

ESAMI DI LABORATORIO

Come è stato detto in precedenza, l'HSA è un tumore che viene classificato tra le neoplasie che derivano dal midollo osseo e più precisamente da emangioblasti incompletamente differenziati che esprimono markers specifici in grado di differenziarli dalle altre cellule di origine midollare (Romanelli G, 2005). Questo è molto importante perché ci permette di evidenziare le cellule nel circolo ematico mediante citometria a flusso multiparametro (Romanelli G, 2005).

L'HSA è, inoltre, responsabile di diverse anomalie a carico del sangue. Innanzi tutto si rileva un'anemia in genere normocitica, normocromica e rigenerativa con presenza, in circolo, di frequenti policromatofili e metarubrociti (globuli rossi nucleati) con concomitante poichilocitosi, anisocitosi e schistocitosi. Spesso si ritrovano anche schizociti, acantociti e cellule bersaglio. La schistocitosi, responsabile con l'emorragia dello stato di anemia, è dovuta alla tortuosità dei vasi della neoplasia che portano alla frammentazione dei globuli rossi (RBC) con conseguente anemia emolitica microangiopatica. Questo tipo di anomalia e di anemia sono tipiche del cane (Marconato L & Del Piero F, 2005) e spesso quest'ultima evolve in anemia emolitica con la comparsa in circolo di sferociti, mentre il siero assume un colore itterico (Marconato L & Del Piero F, 2005).

Oltre alle variazioni a carico dei RBC, si riscontra una leucocitosi caratterizzata dalla presenza in circolo di neutrofili a banda e metamielociti. Questa leucocitosi, associata alla presenza dei metarubrociti, prende il nome di reazione leucoeritroblastica.

Spesso è riferibile a soggetti con HSA o anemia emolitica immunomediata ed è dovuta all'emolisi intravascolare o alla presenza di necrosi, emorragia o infiammazione all'interno del tumore (Marconato L & Del Piero F, 2005).

Secondo uno studio riportato nel testo "Oncologia medica dei piccoli animali", i reperti più frequenti, in caso di emangiosarcoma, sono la trombocitopenia, nel 75% dei soggetti, e la CID, nel 50%, che si manifestano obiettivamente con petecchie diffuse.

Sempre lo stesso testo riferisce che, per poter emettere diagnosi di HSA attraverso indagini laboratoristiche, è necessario che siano presenti contemporaneamente 4 delle seguenti anomalie: trombocitopenia, prolungamento di almeno il 25% di uno o più tempi di coagulazione (TP, APTT, ACT), aumento dei prodotti di degradazione (FDP e D-dimero), frammentazione dei RBC, diminuzione del fibrinogeno (<80 mg/dl), diminuzione dell'antitrombina III (Marconato L & Del Piero F, 2005).

ULTRASUONODIAGNOSTICA

Ecografia addominale

All'esame ecografico dell'addome, l'HSA si presenta come una massa di dimensioni molto variabili, a volte non interamente misurabile, non capsulata, poco circoscritta e spesso adiacente o addirittura comprimente altri organi.

L'immagine ecografica può rivelare la presenza di aree ipo- o anaecogene a contorni irregolari, con margini ben definiti, ma non capsulate, che corrispondono a lacune ematiche, aree

necrotiche, vecchi ematomi e cisti. Associate a queste lesioni, si evidenziano aree anaecogene con un rinforzo di parete che caratterizzano la presenza di un ematoma recente, oppure aree iperecogene, seguite da vuoto acustico, riferibili a processi di fibrosi o mineralizzazione (Maï W & Bégon D, 2003).

La presenza di versamento peritoneale, riferibile a emoperitoneo conseguente alla rottura di una o più delle masse spleniche, si presenta come una raccolta addominale anaecogena disomogenea, nel cui contesto fluttuano gli organi dell'addome (Maï W & Bégon D, 2003).

Con l'esame ecografico è possibile, nello stesso tempo, valutare l'aspetto degli altri organi addominali, come il fegato, ricercando la presenza di metastasi macroscopicamente evidenti. Occorre però fare attenzione a non confondere tali immagini con quelle relative a noduli iperplastici a carico del fegato (Maï W & Bégon D, 2003), che recenti studi hanno dimostrato essere molto frequenti in concomitanza di HSA splenico (Wood CA et al, 1998).

Ecocardiografia

Questo tipo di indagine collaterale, negli ultimi anni, è stata sempre più presa in considerazione in caso di HSA sia per identificare eventuali concomitanti masse cardiache primitive o di origine metastatica, sia per valutare la frazione di accorciamento del cuore in previsione del trattamento chemioterapico con doxorubicina (Marconato L & Del Piero F, 2005). Quest'ultima è, infatti, responsabile di un aumento delle dimensioni telesistoliche del ventricolo sinistro e di una riduzione della frazione di accorciamento (Tilley LP & Goodwin

JK, 2003). Attraverso l'esame ecocardiografico, inoltre, è possibile verificare la presenza di tamponamento pericardico.

ESAME RADIOGRAFICO

L'esame radiografico di un paziente con HSA prevede la valutazione sia del torace che dell'addome.

La prima consente di evidenziare la presenza di metastasi polmonari, molto più frequenti nel caso di HSA atriale (più del 50% dei casi) piuttosto che nel caso di HSA splenico (Delisle F et al, 1999). Devono essere eseguite entrambe le proiezioni latero-laterali e una proiezione ventro-dorsale (Withrow SJ & MacEwen EG, 2001). I pattern più tipici sono rappresentati da noduli mal definiti e da lesioni miliari interstiziali (Fig. 10), mentre è occasionale il riscontro di lesioni ben circoscritte (Marconato L & Del Piero F, 2005). Uno studio ha dimostrato

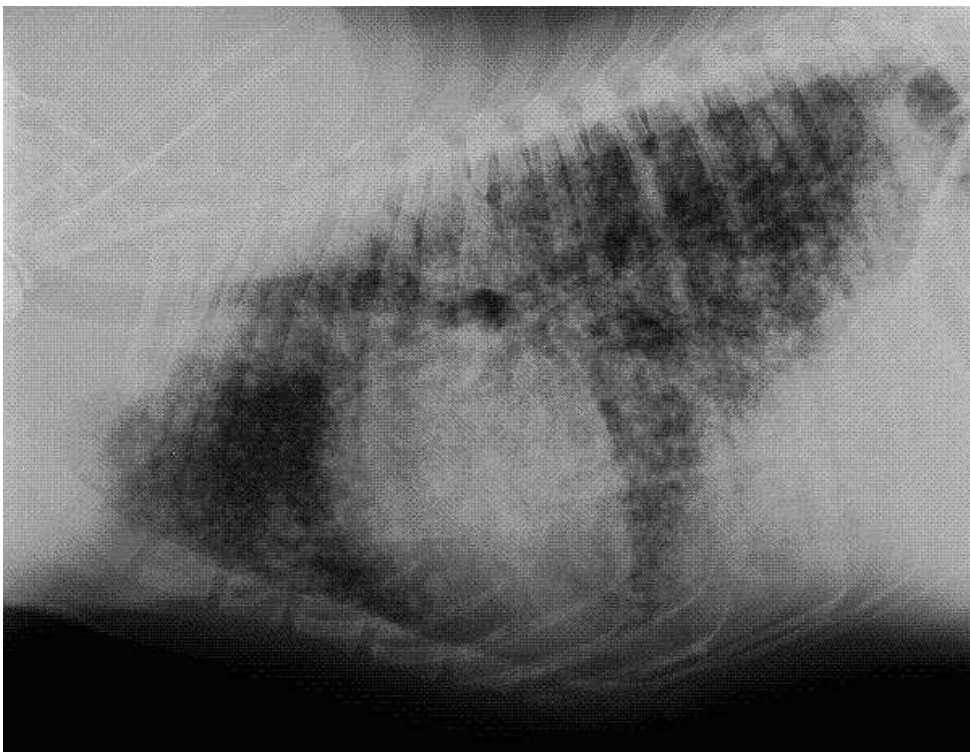

Figura 4: metastasi polmonari diffuse in cane con HSA cardiaco

che l'indagine radiografica del polmone è in grado di rilevare anticipatamente il 78% dei casi di metastasi polmonari riscontrati, poi, all'esame necroscopico (Withrow SJ & MacEwen EG, 2007).

Inoltre, è possibile valutare un eventuale aumento, regolarmente concentrico, della figura cardiaca compatibile con un versamento pericardico dovuto a rottura di un HSA atriale metastatico o primario (Delisle F et al, 1999).

La valutazione dell'addome consente di evidenziare la splenomegalia e, se presente, il versamento emorragico peritoneale. Alcuni autori, però, considerano quest'ultimo esame poco utile (Delisle F et al, 1999).

ELETTROCARDIOGRAMMA

Questo tipo di indagine collaterale consente di rilevare la presenza di aritmie ventricolari, spesso complicanti il quadro, che si sviluppano a seguito dell'ipossia miocardica, legata all'anemia, alle metastasi cardiache e all'emorragia, e del rilascio di catecolamine e citochine come il TNF e l'IL-1 (Marconato L & Del Piero F, 2005). Secondo uno studio di Knapp *et al* del 1993, in caso di emangiosarcoma addominale questo tipo di alterazioni sono abbastanza frequenti, oltre che per le metastasi cardiache, anche per l'azione compressiva che la massa può provocare sui vasi addominali. La compressione comporta una diminuzione della perfusione degli organi come il pancreas, con conseguente liberazione di fattori depressanti il miocardio, e diminuzione del ritorno venoso al cuore. La forma di aritmia più frequentemente riscontrata è quella di tipo ventricolare.

Come precisa lo studio, questo tipo di indagine non è comunque diagnostica, ma rivela delle frequenti correlazioni tra i due tipi di disturbi. Questo può essere d'aiuto nel valutare, a priori, i rischi di complicazioni cardiache intra-operatorie immediate, in corso di anestesia, e per pianificare un monitoraggio adeguato dell'attività cardiaca dopo un eventuale intervento di splenectomia (Knapp DW et al, 1993).

TOMOGRAFIA ASSIALE COMPUTERIZZATA

La tomografia assiale computerizzata, nel caso di HSA, viene utilizzata per verificare la presenza di metastasi encefaliche in quanto la percentuale di metastatizzazione è elevata a livello di SNC. Si deve anche tener conto del fatto che il 90% dei soggetti con metastasi in questo organo, presenta anche un coinvolgimento dei polmoni. Le scansioni addominali, permettono, infine, di verificare la presenza di lesioni metastatiche (Marconato L & Del Piero F, 2005).

ESAME CITOLOGICO

Il prelievo citologico nel caso di HSA è un esame collaterale poco utilizzato e sconsigliato da molti autori, in quanto le possibilità di disseminazione metastatica intracavitaria e soprattutto di rottura della massa, con conseguente emoperitoneo, sono molto elevate.

L'esecuzione del prelievo deve essere sempre ecoguidato, affinché si possano prelevare cellule da tessuto neoplastico ecogenicamente simile al parenchima normale e non vengano lesionate le cavità cistiche contenenti liquido. Il materiale prelevato

spesso risulta poco o per nulla diagnostico in quanto molto emodiluito. Le poche cellule esfoliate tendono a presentarsi in aggregati: la loro forma è fusata, stellata o pleomorfa con un aumentato rapporto nucleo/citoplasma e in alcuni casi assumono un aspetto epitelioide (Marconato L & Del Piero F, 2005). Anisocitosi e anisocariosi, come criteri di malignità, sono molto frequenti (Fig. 11) (Marconato L & Del Piero F, 2005). Secondo alcuni autori questo tipo di esame è diagnostico solo nel 25% dei casi (Withrow SJ & MacEwen EG, 2007).

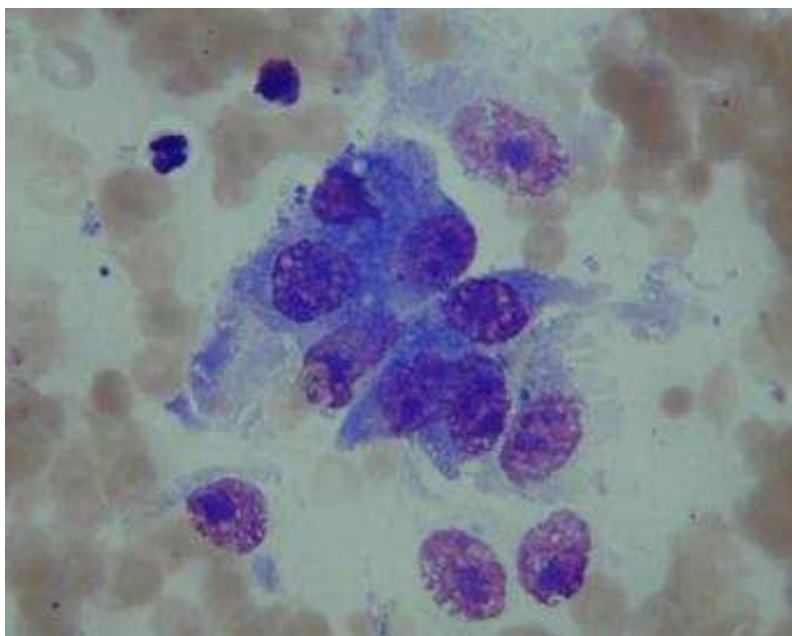


Figura 3: Citologico di HSA splenico (per gentile concessione del Prof. Bettini G.).

ESAME ISTOLOGICO

Questo tipo di indagine collaterale è considerato l'unico in grado di fare diagnosi certa in quanto, anche dopo l'intervento chirurgico, è molto difficile differenziare macroscopicamente un HSA da altre lesioni o neoformazioni come l'ematoma splenico, l'iperplasia nodulare, ecc.

Di norma il prelievo viene eseguito direttamente dall'anatomo patologo sulla neoformazione intera o sulla milza in toto. Qualora questo non fosse possibile, il chirurgo deve prelevare almeno tre campioni includendo parenchima neoplastico e normale. Eseguire un prelievo adeguato può risultare molto difficoltoso per la presenza delle estese aree di emorragia e necrosi che, a volte, rendono la diagnosi difficile o falsata.

Al microscopio si evidenzia l'impostazione strutturale dell'HSA, generalmente molto tipica. Le cellule endoteliali neoplastiche sono di aspetto ampio, basofilo, ipercromatico, pleomorfo con profilo prominente nel lume, con nucleo e nucleolo centrale aumentati e sono organizzate a formare ampie lacune vascolari, molto fragili e tendenti a rompersi con sanguinamento, o masse solide frammentate da piccole falde. Il numero di cellule in mitosi è elevato.

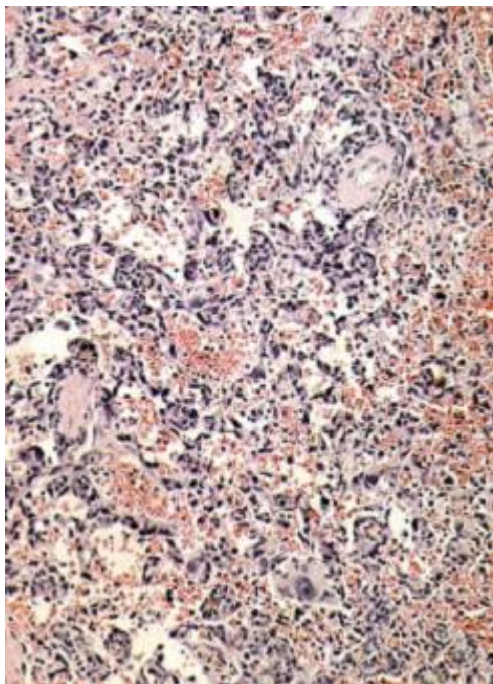


Figura 4: HSA splenico- esame istologico ee 10x (per gentile concessione del Prof. Bettini G.).

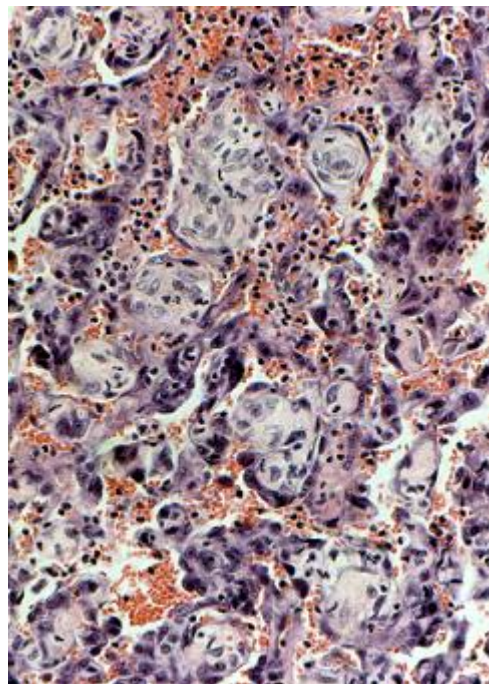


Figura 5: HSA splenico- esame istologico ee 40x (per gentile concessione del Prof. Bettini G.).

A volte, per emettere una diagnosi sicura, si deve ricorrere all'immunoistochimica, soprattutto in caso di forme di HSA con pattern epitelioide o pseudoacinare. I *marker* che vengono utilizzati sono la vimentina e l'antigene correlato al fattore VIII o di Von Willebrand. Quest'ultimo mette in evidenza le cellule endoteliali reattive e neoplastiche.

E' possibile utilizzare anche anticorpi diretti contro alcune proteine espresse dalle cellule endoteliali come la CD31 oppure, come detto in precedenza, utilizzare la citometria a flusso per riconoscere alcune proteine, comuni ai precursori delle cellule endoteliali, espresse dalle cellule neoplastiche come per esempio la CD117 o c-Kit, la CD34, CD133 e CD45 (Marconato L & Del Piero F, 2005).

STADIAZIONE CLINICA

La stadiazione dell'emangiosarcoma nel cane prende in considerazione tutti e tre i parametri del metodo TNM, come presentato in Tabella 1 e 2. Nella pratica, però, si deve tener presente che questo tumore tende a metastatizzare generalmente per via ematogena, quindi il coinvolgimento dei linfonodi locali o regionali è raro (Morris J & Dobson JM, 2001).

Alcuni studi hanno, comunque, dimostrato che spesso la stadiazione finale, non sembra avere un ruolo rilevante nel determinare i tempi di sopravvivenza in seguito a intervento chirurgico (Wood CA et al 1998).

| | |
|------------------------------------|--|
| T Tumore primario | T0 → nessuna evidenza di tumore T1 → tumore confinato alla sede primaria T2 → tumore confinato alla sede primaria ma ulcerato T3 → tumore che invade le strutture adiacenti |
| N Linfonodi | N0 → nessuna evidenza di coinvolgimento linfonodale N1 → coinvolgimento dei linfonodi regionali N2 → coinvolgimento di linfonodi distanti |
| M Metastasi | M0 → nessuna evidenza di malattia metastatica M1 → metastasi nella stessa cavità corporea sede del tumore primario M2 → metastasi distanti |

Tabella 1: Valutazione TNM dell'HSA splenico del cane (Morris J & Dobson JM, 2001)

| STADIO | |
|---------------|-----------------------------|
| I | T0 o T1, N0, M0 |
| II | T1 o T2, N0 o N1, M1 |
| III | T2 o T3, N1 o N2, M2 |

Tabella 2: Stadiazione HSA splenico del cane (Morris J & Dobson JM, 2001)

TERAPIA

TERAPIA CHIRURGICA

In caso di sospetto di HSA la terapia chirurgica prevede la rimozione della massa ad ampi margini o dell'organo in toto, nel caso questo possa essere asportato.

In caso di emoperitoneo il trattamento pre-operatorio può prevedere la correzione dello stato di disidratazione e di squilibrio elettrolitico e acido-base, la trasfusione di sangue intero (Fossum TW, 1999) e il monitoraggio elettrocardiografico per valutare la presenza di aritmie cardiache, frequenti in caso di HSA (Knapp DW et al, 1993), e il relativo trattamento con lidocaina al 2% (Marconato L & Del Piero F, 2005).

Il trattamento post-operatorio prevede il monitoraggio per l'eventuale insorgenza di CID, nonché dei livelli di ematocrito e dello stato di idratazione del paziente.

L'intervento è sconsigliato in caso di soggetti che presentano metastasi cardiache, polmonari o epatiche, rilevate con la diagnostica per immagini.

CHEMIOTERAPIA

La chemioterapia negli ultimi anni ha acquisito un ruolo importante in medicina veterinaria, sviluppando farmaci e protocolli sempre più specifici ed efficaci nel prolungare la vita dell'animale.

Nel caso dell' HSA, la chemioterapia consente di rallentare la crescita delle metastasi dopo l'intervento chirurgico, oppure può essere palliativa nel caso non si intervenga chirurgicamente causa

le evidenti metastasi, soprattutto polmonari.

I protocolli terapeutici prevedono la somministrazione doxorubicina e.v. da sola o associata ad altri farmaci come ad esempio ciclofosfamide e vincristina (Clifford CA et al, 2000). Il protocollo che finora ha ottenuto i risultati migliori prevede l'associazione di doxorubicina e decarbazina con somministrazione e.v.: la sopravvivenza media nei due cani trattati è stata di 492 giorni (Marconato L & Del Piero F, 2005). Lo studio e soprattutto la comprensione del comportamento biologico dell' HSA hanno permesso, attualmente, di sperimentare, con buoni risultati, tecniche di somministrazione chemioterapica alternative, quali la via polmonare ed intracavitaria.

In alcuni recenti studi, su cani splenectomizzati per HSA, la somministrazione inalatoria di doxorubicina, associata ad un tradizionale protocollo endovenoso, si è dimostrata molto efficace nel ritardare lo sviluppo o quantomeno l'accrescimento di metastasi polmonari, prolungando il tempo di sopravvivenza del soggetto senza aumentare la tossicità dovuta ai chemioterapici (Vail DM et al 1998).

In un altro studio è stata valutata la funzionalità di una terapia, sempre su soggetti splenectomizzati e trattati con chemioterapia, basata sull'utilizzo di immunomodulatori come l'MTP-PE e MDP (Vail DM et al, 1995). Queste sostanze hanno la capacità di attivare i macrofagi e di stimolare la produzione di fattori di necrosi tumorale e di IL-6 (Marconato L & Del Piero F, 2005).

Questa terapia ha prodotto risultati incoraggianti prolungando la vita dei soggetti trattati dopo la splenectomia: si è giunti a una media di 277 giorni di sopravvivenza, molto superiore a quella di soggetti trattati con protocolli VAC (187 gg.) e AC (178 gg.)

(Clifford CA et al, 2000). L'inconveniente maggiore nell'uso di questa terapia è il costo troppo elevato dei farmaci utilizzati.

Altre terapie si basano sull'utilizzo di agenti capaci di alterare la metastatizzazione, interferendo su alcuni stadi propri della "cascata" metastatica e bloccandone i meccanismi.

Gli inibitori delle metalloproteinasi della matrice e delle telomerasi bloccano, per esempio, quegli enzimi prodotti dalle cellule tumorali che svolgono un'azione degradante nei confronti delle sostanze che fungono da barriera naturale come il collagene e la fibronectina (Marconato L & Del Piero F, 2005).

Le sostanze antiangiogenetiche hanno la capacità di inibire la produzione di fattori neoangiogenici come il fattore di crescita vaso-endoteliale (VEGF), fattore considerato in molti tumori come il primo responsabile della sopravvivenza, tramite neovascolarizzazione, di cellule metastatiche nei diversi organi (Clifford CA et al, 2001). Tra i più importanti ricordiamo l'angiostatina, l'endostatina, gli interferoni. Queste sostanze hanno il pregio di non avere effetti soppressivi sul midollo osseo e non indurre resistenza (Clifford CA et al, 2000).

Terapie più innovative si basano sulla biologia molecolare, con produzione di molecole capaci di agire in modo selettivo sulle cellule tumorali senza danneggiare quelle sane. L'utilizzo di un inibitore della deacetilasi degli istoni ed è stato testato su un unico paziente splenectomizzato per HSA splenico allo stadio III. Il cane, a oltre 1000 giorni dall'intervento, era ancora in vita (Cohen LA et al, 2004).

Ad oggi, alcuni ricercatori stanno valutando l'utilizzo di inibitori tirosin-kinasici, in quanto queste molecole sarebbero in grado di inibire recettori alterati in caso di HSA, come il recettore per il fattore di crescita vaso-endoteliale (VEGFR,) e responsabili della

elevata neoangiogenesi della neoplasia (London CA, 2009).

Nel Dipartimento Clinico Veterinario della Facoltà di Medicina Veterinaria dell' Università degli Studi di Bologna, il protocollo chemioterapeutico normalmente utilizzato si basa sulla somministrazione di doxorubicina a dosaggi di 30 mg/m² ogni tre settimane, per quattro cicli. Al termine, dopo una valutazione clinica del paziente, si possono eseguire altri due cicli. In alternativa, è possibile utilizzare un protocollo a base di doxorubicina e carboplatino per ovviare agli effetti negativi della doxorubicina. I dosaggi per la doxorubicina sono gli stessi, mentre per il carboplatino sono di 250 mg/m². I farmaci vengono somministrati alternati, ogni tre settimane, per minimo quattro cicli. Quest'ultimo protocollo è normalmente meno utilizzato per gli elevati costi del carboplatino, difficilmente sostenibili dalla maggior parte dei proprietari.

PROGNOSI

L'emangiosarcoma è un tumore maligno molto aggressivo e ciò fa sì che al momento dell'intervento chirurgico vi siano microscopiche metastasi a carico di molti organi e questo sarebbe la causa di una prognosi infausta.

Lo stadio in cui si trova il tumore, inoltre, non sembra essere un fattore influente nel determinare la sopravvivenza del soggetto (Wood CA et al, 1998).

Secondo uno studio, però, lo stadio è in grado di influenzare la durata media della sopravvivenza del paziente nel caso in cui questo, dopo l'intervento chirurgico, sia trattato con MTP-PE o chemioterapia. I soggetti con tumore allo stadio I, rispetto a quelli allo stadio II, presentavano, infatti, un periodo "libero da

malattia” più lungo, minor numero di metastasi e un tempo medio di sopravvivenza significativamente più lungo (Vail DM et al, 1995).

Clifford CA, Mackin AJ ed Henry CJ riportano una sopravvivenza media di 277 giorni in un soggetto trattato con L-MTP-PE, somministrati 2 volte alla settimana per 8 settimane, combinati con un protocollo chemioterapico di doxorubicina e ciclofosfamide (AC), somministrate 4 volte a intervalli di 3 settimane, è stato di 277 giorni.

TROPONINA

DEFINIZIONE

La troponina è un complesso proteico strutturale presente nel tessuto muscolare striato formato da tre diverse troponine, denominate troponina T (TnT), I (TnI) e C (TnC) raggruppate in un'unica subunità.

All'interno del muscolo, le troponine sono coinvolte nel complesso actina-troponina-tropomiosina: la troponina T lega il complesso della troponina con la tropomiosina al filamento di actina, la troponina I inibisce l'interazione actina-miosina e la troponina C presenta il sito di legame per il calcio (Panteghini, 2008).

A differenza della TnC, le troponine T e I presentano 3 isoforme organo-specifiche. In particolare l'isoforma TnI-cardiaca (cTnI) differisce dalle 2 isoforme muscolari scheletriche (veloce e lenta) per la presenza di una catena aminoacidica aggiunta all'estremità N-terminale, che le conferisce l'assoluta specificità cardiaca. L'isoforma TnT-cardiaca (cTnt), oltre che a livello cardiaco, è stata riscontrata, in piccole quantità, anche nel muscolo scheletrico durante lo sviluppo fetale e nel muscolo adulto in presenza di patologie degenerative del tessuto muscolare (Panteghini, 2008).

La compartimentazione delle troponine all'interno del muscolo vede una grande percentuale di queste legata nella forma strutturale che le è tipica, mentre una piccola percentuale,

ritenuta di neoformazione, è presente a livello citoplasmatico in forma libera (Panteghini, 2008).

Nel caso della cTnI, la percentuale libera a livello citoplasmatico riscontrata nell'uomo, costituisce l'8,3% della cTnI (Bleier J et al, 1998).

IMPORTANZA DELLA TROPONINA

La cTnI presenta una specificità d'organo e una sensibilità superiori a molecole come la cTnT o l'isoenzima cardiaco creatinin-kinasi (CK-MB), caratteristica che permette di considerarla come il marker più sensibile e specifico in caso di patologie cardiache con sviluppo di necrosi o degenerazione cellulare miocardica (La Vecchia L et al, 2000; O'Brien PJ et al, 1997; Adams JE et al, 1993).

In conseguenza di un danno miocardico con la formazione di necrosi, la cTnI libera, ma anche quella legata alla tropomiosina, si riversano nel plasma e parte di esse subisce una degradazione a carico di enzimi proteolitici lisosomiali liberati nel sito di necrosi (Panteghini M, 2008).

A differenza della CK-MB, a seguito della liberazione in circolo, la cTnI aumenta in un arco di tempo di circa 5-7 ore dall'instaurarsi del danno ischemico e permane a valori superiori alla norma fino ad 8 giorni (Adams JE et al, 1993) permettendo così di distinguere se il danno sia a carico del muscolo scheletrico o del muscolo cardiaco (Smellie WSA et al, 2007); inoltre la sua concentrazione, all'interno dei campioni di sangue,

permane elevata per tempi più lunghi rispetto a CK-MB (Adams JE et al, 1993).

Secondo altri autori, invece, a seguito del danno cardiaco, elevate concentrazioni di cTnI sono rilevabili in circolo già dopo 4 ore, raggiungono un picco in 12-24 ore e poi scendono gradualmente in circa 5-20 giorni a seconda dell'entità della lesione (Colantonio DA et al, 2002; Remppis A et al, 2000; Wu AH et al, 1999; Ricchiuti V et al, 1998; Katus HA et al, 1989; Cummins B et al, 1987).

Il rilevamento in circolo, quindi, di una concentrazione elevata di cTnI è indice specifico di danno miocardico e necrosi cellulare (Fishbein MC et al, 2003; Morrow DA, 2001). Alcuni studi nel cane hanno evidenziato, mediante occlusione iatrogena sperimentale di un'arteria coronarica, una diretta correlazione tra l'entità del danno cardiaco e la concentrazione di cTnI circolante (Ricchiuti V et al, 1998); altri un innalzamento delle concentrazioni sieriche di cTnI in relazione a insufficienza cardiaca congestizia, trattamenti chemioterapici con doxorubicina, babesiosi (Lobetti R et al, 2002), contusione cardiaca (De Francesco TC et al, 2002), dilatazione-torsione gastrica (Schober KE et al, 2002), cardiomiopatia aritmogena ventricolare destra del cane Boxer (Baumwart RD et al, 2007), stenosi subaortica, insufficienza mitralica (MVD), cardiomiopatia dilatativa, ipertensione polmonare e tromboembolismo polmonare (Guglielmini C et al, 2010).

Shaw SP et al, nel 2004, hanno valutato la concentrazione di cTnI sierica in soggetti con tamponamento pericardico di natura

neoplastica e di natura idiopatica. Oltre a confermare la frequente difficoltà nel rilevare, mediante ecocardiografia, la presenza di una massa cardiaca, questa ricerca dimostra il maggiore incremento sierico di cTnI nei soggetti con tamponamento cardiaco dovuto a HSA atriale e, allo stesso tempo, l'irrelevanza delle dimensioni della neoplasia sul grado di aumento della concentrazione di cTnI nel sangue (Shaw SP et al, 2004).

Uno studio australiano (Porciello F et al, 2008), invece, sminuisce l'importanza della cTnI come marker clinico specifico in caso di patologie cardiache, confermandone, però l'importanza come marker biochimico specifico. In questo lavoro, infatti, si afferma che soggetti non sani, ma privi di un palese interessamento cardiaco antemortem, possono presentare un aumento della cTnI sierica non correlato, quindi, a una patologia cardiaca primaria, ma ad un'altra patologia sistemica con coinvolgimento cardiaco subclinico.

Nell'uomo è stato dimostrato che una valutazione della concentrazione delle cTnI e un'analisi delle sue variazioni nel tempo possono fornire informazioni sulla progressione della patologia cardiaca, suggerire una terapia e ipotizzare una prognosi (Oyama MA & Sisson DD, 2004).

La nostra ipotesi è che una lesione emangiosarcomatosa a carico dell'orecchietta destra del cuore, non sia responsabile di un innalzamento significativo delle concentrazioni sieriche di cTnI.

Lo scopo di questo studio è, quindi, quello di valutare la concentrazione sierica di cTnI in soggetti affetti da HSA, con particolare attenzione a quelli che presentano la neoplasia anche

a livello cardiaco. Questa valutazione potrebbe essere molto utile al fine di permettere una diagnosi precoce di HSA cardiaco nei soggetti che presentano HSA a carico di altri organi e, come test di screening, in quelli che, per predisposizione di razza, possono essere colpiti dalla neoplasia.

MATERIALI E METODI

In questo studio sono stati presi in considerazione 43 soggetti di specie canina afferiti all'Ospedale Didattico del Dipartimento Clinico Veterinario nel triennio 2007-2009.

Gli animali condotti alla visita appartenevano a diverse razze: meticci (n=14), Pastori Tedeschi (n=10), Rottweiler (n=2), Boxer (n=2), Lagotto Romagnolo (n=1), Mastino Napoletano (n=1), Leonberger (n=1), Setter Irlandese (n=1), Segugio Italiano (n=1), Alaskan Malamute (n=1), Maltese (n=1), Golden Retriever (n=1), Barboncino (n=1), Briard (n=1), Cane Corso (n=1), Bulldog Inglese (n=1), Pittbull (n=1), Labrador (n=1) e Pastore Maremmano (n=1). Di questi, 22 erano maschi interi, 15 femmine, 4 femmine sterilizzate 2 maschi castrati.

I soggetti presentavano molteplici e diversi sintomi, in alcuni casi specifici o comunque riconducibili alla sintomatologia più frequente in caso di HSA, in altri erano aspecifici:

abbattimento (n=16), anoressia o disoressia (n=14), astenia (n=10), aumento di volume dell'addome (n=8), vomito (n=7), dolorabilità addominale (n=6), polipnea (n=5), affaticamento (n=4), melena (n=4), diarrea (n=3), poliuria/polidipsia (PU/PD) (n=3), ematuria (n=2), pollachiuria (n=1), stipsi (n=1), eccitazione (n=1), sintomi riconducibili a colpo di calore (n=1), ipertermia (n=1), zoppia (n=1), lesioni cutanee (masse, soffusioni o ematomi) (n=6) e di referenza da altre strutture, con sospetto diagnostico non ben definito (n=5).

L'età dei soggetti era compresa tra i 2 e i 13 anni con una media di 9 anni e 3 mesi.

Tutti gli animali, al momento della visita, sono stati sottoposti a visita clinica accurata, valutazione del polso, auscultazione del torace e di toni cardiaci e prelievo ematico per una verifica dei profili ematobiochimico e coagulativo.

L'esame emocromocitometrico è stato eseguito in 39 pazienti ed ha rilevato: 6 con ematocrito (Hct) nella norma, 33 con Hct inferiore al range minimo, 16 con globuli bianchi (WBC) normali, 23 con leucocitosi sempre di tipo neutrofilico, 15 con conta piastrinica (PTL) nella norma e 24 con PTL inferiori alla norma.

Il profilo biochimico, eseguito in 31 pazienti, è risultato nella norma in 14, mentre rivelava delle alterazioni in 17. Il profilo coagulativo, infine, eseguito in 31 animali, è risultato normale in 12 e alterato in 19 soggetti.

In seguito i pazienti sono stati sottoposti a indagini di diagnostica per immagini: in 40 è stata eseguita un'ecografia addominale per ricerca di masse primitive, metastasi o versamento peritoneale; 36 soggetti sono risultati positivi e 4 negativi.

L'esame radiografico del torace, nelle tre proiezioni ortogonali latero-laterale, con decubito destro e sinistro, e ventro-dorsale o dorso-ventrale, a seconda dello stato del paziente, è stato effettuato in 34 cani: 6 sono risultati positivi e 28 negativi per la presenza di metastasi polmonari radiologicamente visibili.

Solo in 10 pazienti è stata compiuta una valutazione ecocardiografica per la ricerca di lesioni neoplastiche a carico

dell'orecchietta destra del cuore: 4 sono risultati positivi, mentre 6 negativi.

Alcuni soggetti non hanno subito una valutazione diagnostica completa per diversi motivi: problemi economici ed etici del proprietario, evidenza di un quadro prognostico infausto, già dopo le prime fasi della stadiazione, per presenza di metastasi diffuse a più organi, gravità del quadro clinico al momento della visita.

Al termine dello studio diagnostico, 22 cani sono stati soppressi immediatamente, per volontà dei proprietari.

In 21 pazienti è stato eseguito un intervento chirurgico e 5 sono stati sottoposti a eutanasia intra-operatoria per volontà del proprietario a seguito di complicazioni che rendevano infausta la prognosi del paziente.

In 16 pazienti è stato portato a termine l'intervento chirurgico ed effettuato l'esame istologico della neoplasia asportata.

Nei soggetti sottoposti a eutanasia immediata, è stato compiuto l'esame necroscopico.

Gli esami necroscopici e istologici dei campioni prelevati sono stati effettuati nel Servizio di Anatomia Patologica Veterinaria del Dipartimento di Sanità Pubblica della Facoltà di Medicina Veterinaria di Bologna.

In 39 cani è stata confermata la diagnosi di emangiosarcoma, seguendo i criteri di valutazione istologica stabiliti dalla World Health Organization (Hendrick M.J. et al., 1998). Tutti i

campioni sono stati valutati da 3 istopatologi, che, in maniera concorde, hanno definito la diagnosi.

Solo in questi soggetti è stata presa in considerazione la concentrazione sierica di cTnI presente nel sangue prelevato al momento della visita.

Per la valutazione della troponina, sono stati prelevati 2,6 ml di sangue intero dal quale è stata ricavata un' aliquota di 0,5 ml di siero, che è stato immediatamente sottoposto ad analisi mediante analizzatore Immulite One, Siemens, distribuito dalla Medical Systems.

Troponina I è un saggio immunometrico commerciale in chemiluminescenza amplificata dell'enzima su base solida. La fase solida (biglia) è coattata con anticorpo monoclonale di topo anti-troponina I coniugata con fosfatasi alcalina.

L'utilizzo del saggio è stato eseguito seguendo le istruzioni del produttore. Il campione e il reagente sono stati incubati insieme alla biglia coattata per 30 minuti. Durante questo tempo la troponina I, presente nel campione, forma un immunocomplesso (sandwich) con l'anticorpo monoclonale di topo anti-troponina I presente sulla biglia e l'anticorpo policlonale di capra coniugato all'enzima presente nel reagente.

Tutto ciò che non si è legato viene rimosso attraverso lavaggi centrifughi. Infine, il substrato chemiluminescente viene aggiunto alla test unit/cuvetta contenente la biglia con generazione del segnale chemiluminescente proporzionale all'enzima legato.

I dati sono stati riportati utilizzando statistiche descrittive nonché grafici dot plot, istogrammi e curve di sopravvivenza.

Il confronto tra le concentrazioni di Troponina I nei gruppi stratificati sulla base di parametri differenti (presenza o meno di lesioni cardiache all'esame ecocardiografico e anatomo-istopatologico, presenza o meno di lesioni metastatiche all'esame ultrasonografico e radiografico, esecuzione dell'intervento chirurgico di escissione della neoplasia, exitus del paziente) è stato condotto utilizzando il test U Mann-Witney per dati non parametrici, poiché i valori di Troponina non presentano una distribuzione normale.

L'analisi delle curve di sopravvivenza è stata condotta utilizzando il test di Kaplan Meier. Il livello di significatività è stato posto a $P=0.05$.

RISULTATI

La raccolta dei dati mostra che, dei 39 soggetti colpiti da HSA, 20 sono stati soppressi immediatamente dopo la valutazione diagnostica o la conferma intra-operatoria della presenza di metastasi a carico di altri organi, quindi la loro sopravvivenza è pari a 0 giorni.

Gli altri cani sono sopravvissuti per periodi più o meno lunghi: 8 per un periodo inferiore a 100 giorni, 2 tra i 100 giorni e 1 anno, 3 tra 1 e 2 anni, 3 per un periodo superiore a 2 anni con un massimo di 1357 giorni. In tre casi l'exitus del paziente è sconosciuto a causa della perdita dei contatti con i proprietari.

La valutazione laboratoristica della cTnI ha evidenziato: 23 pazienti con concentrazione ematica di cTnI compresa nel range

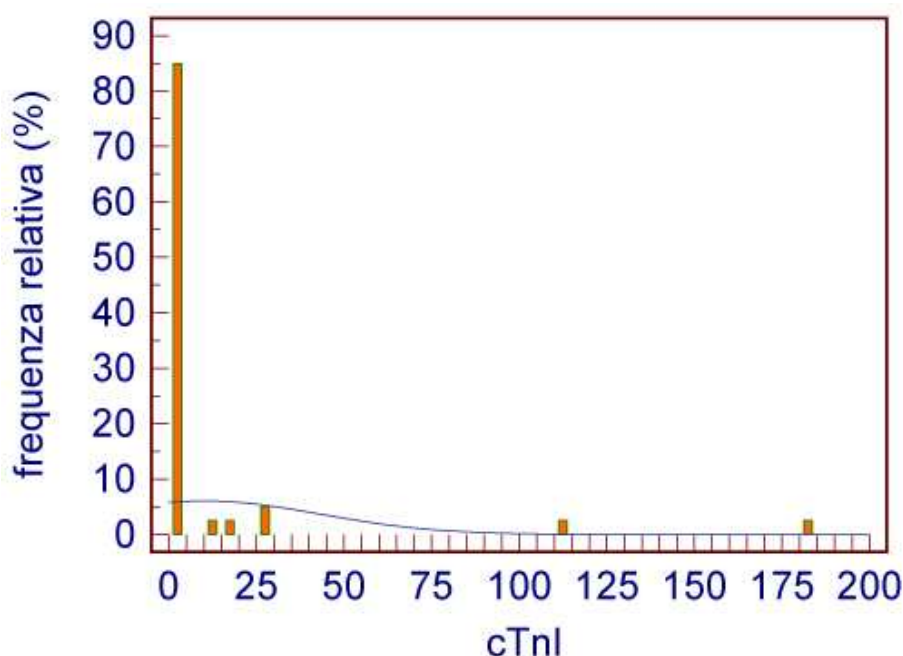


Figura 8: Rappresentazione dei valori di cTnI

fisiologico 0-0.7 ng/ml e 16 con una concentrazione superiore al range. Di questi sedici, 5 presentano valori superiori a 10 ng/ml, con un valore estremo di 180 ng/ml. La media è di 10.35 ng/ml con una deviazione standard di 33.40 ng/ml; la mediana è 0,60 ng/ml, il 25 percentile è 0.27 ng/ml e il 75 percentile 1.90; i valori massimo e minimo sono rispettivamente 180 e 0.1 ng/ml.

Nei grafici che riportano le curve di sopravvivenza Kaplan-Meier, a seconda dei casi, alcuni pazienti sono stati considerati come “*censored*” e va precisato che nel calcolo delle curve di sopravvivenza, sono stati presi in considerazione solamente i 36 casi clinici la cui sopravvivenza è nota.

La valutazione della probabilità di sopravvivenza, visualizzata dal grafico della fig. 9, mostra la distribuzione della percentuale di sopravvivenza della popolazione totale.

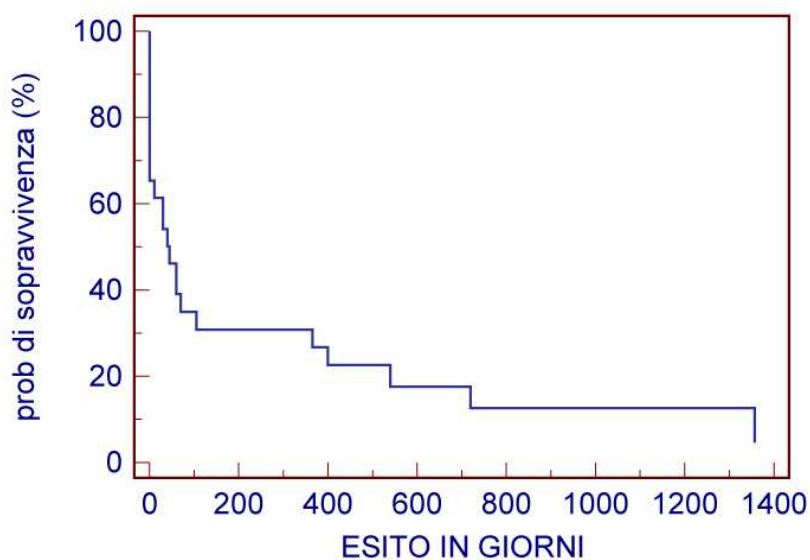


Figura 9: Distribuzione della percentuale di sopravvivenza della popolazione totale.

Dallo studio si è evidenziato che la sopravvivenza mediana dei soggetti presi in esame è di 87.5 giorni e dal grafico è evidente che solo circa il 20% dei pazienti è ancora vivo a 100 giorni.

Nei grafici delle figure 10 e 11 sono stati rappresentati i valori della probabilità di sopravvivenza di tutta la popolazione distribuita in relazione ai valori della cTnI. In queste curve Kaplan-Meier, 2 pazienti sono stati considerati “censored”: un primo caso perché la sua sopravvivenza è stata limitata da cause non ricollegabili alla patologia presa in considerazione nello studio, mentre nel secondo la sopravvivenza è nota solo per un periodo successivo all’intervento chirurgico, ma lo stato attuale del paziente non è conosciuto.

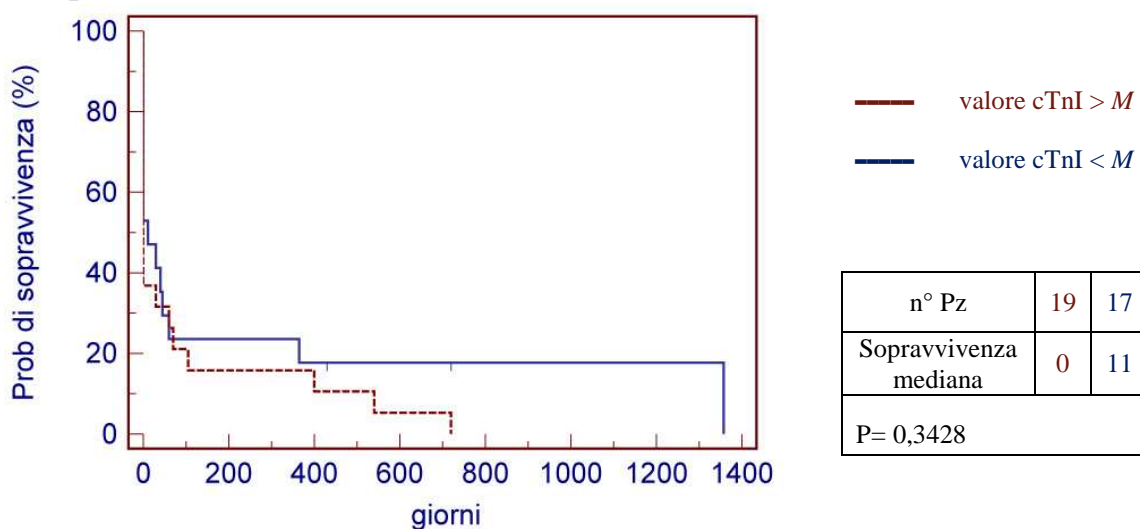


Figura 60: Distribuzione percentuale di sopravvivenza della popolazione suddivisa in relazione al M del valore di cTnI.

Nel primo grafico la popolazione totale è stata divisa in due gruppi che presentano valori di cTnI superiori e inferiori alla mediana del valore di troponina (M), mentre nel secondo caso sono stati presi in considerazione due gruppi di 10 pazienti, i cui

valori di cTnI sono localizzabili ai 2 estremi, massimo e minimo, di tutti i valori registrati.

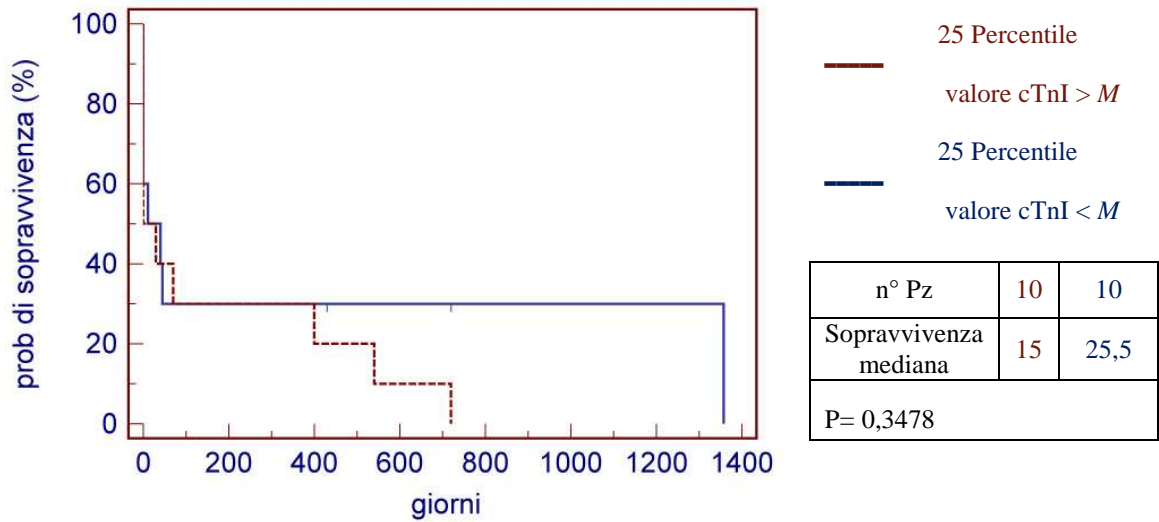


Figura 11: Distribuzione della percentuale di sopravvivenza di 2 gruppi percentili con valori estremi (max e min) di cTnI (censored= pazienti con exitus non ricollegato a HSA).

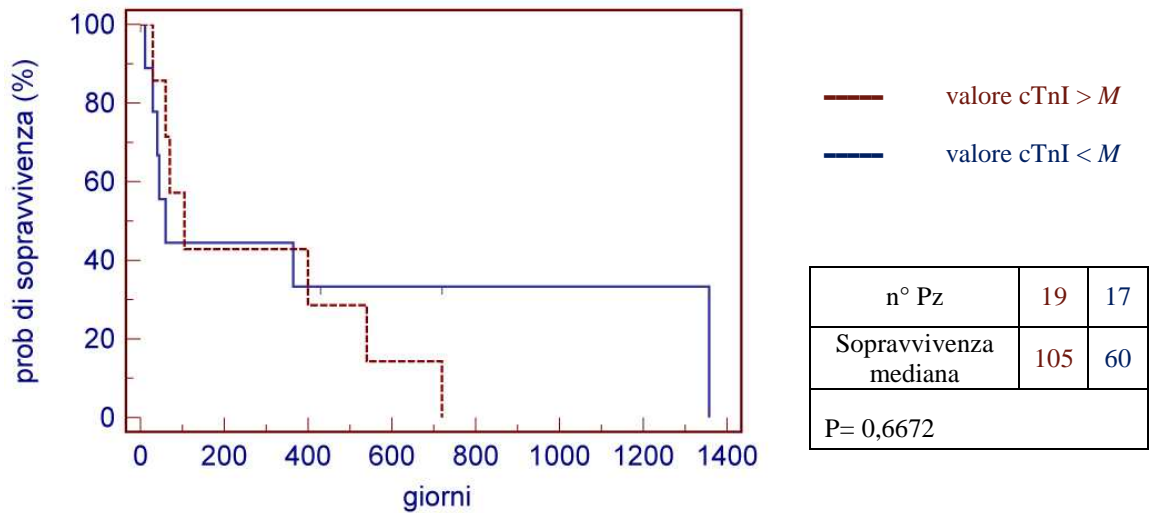


Figura 12: Distribuzione percentuale di sopravvivenza della popolazione suddivisa in relazione al M del valore di cTnI (censored= pazienti sottoposti a eutanasia).

Nelle ultime due curve di sopravvivenza Kaplan–Meier di seguito rappresentate, la suddivisione dei gruppi segue gli stessi criteri dei 2 grafici precedenti, ma in questo caso, come soggetti “*censored*” sono stati considerati tutti quei pazienti che sono stati soppressi durante l’intervento chirurgico.

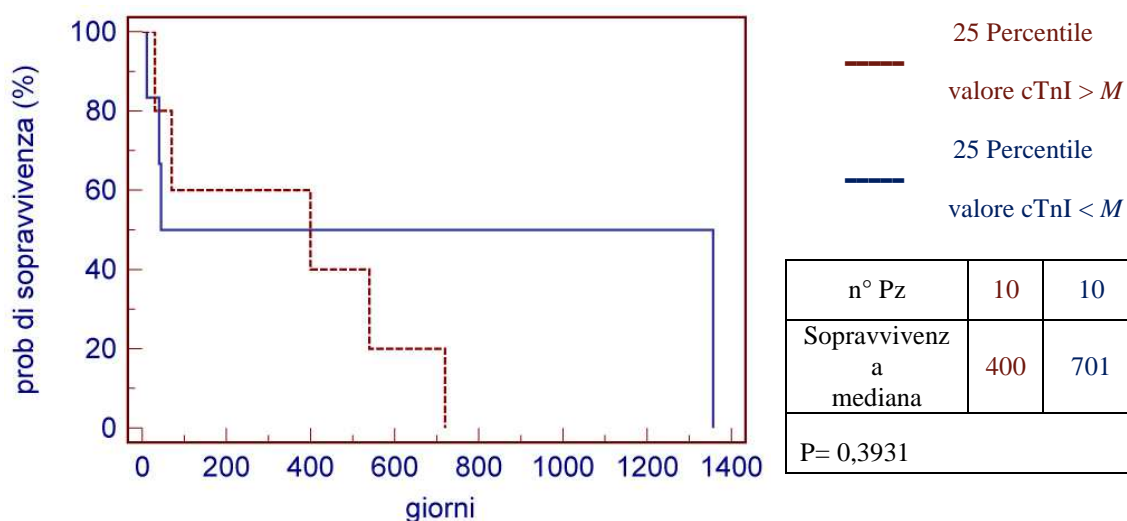


Figura 73: Distribuzione della percentuale di sopravvivenza di 2 gruppi percentili con valori estremi (max e min) di cTnI (censored= pazienti sottoposti a eutanasia).

I risultati, ottenuti utilizzando il test U Mann-Whitney, sono rappresentati con l’uso di grafici dot plot riportati di seguito.

Nelle tabelle vicino ai grafici sono riportati il numero di pazienti presi in considerazione, il valore mediano della cTnI espressa da ognuno dei due gruppi in cui i casi sono stati suddivisi e la probabilità a due code (P), indicante la significatività della differenza tra i 2 valori medi dei cTnI analizzate.

Nel primo grafico (fig. 14) viene rappresentata la concentrazione di cTnI di tutti i pazienti, divisi in 2 gruppi in base all’evidenza, istologica o ecocardiografica, della presenza dell’HSA a livello

dell'auricola destra del cuore. In questo caso la popolazione equivale alla popolazione totale dello studio.

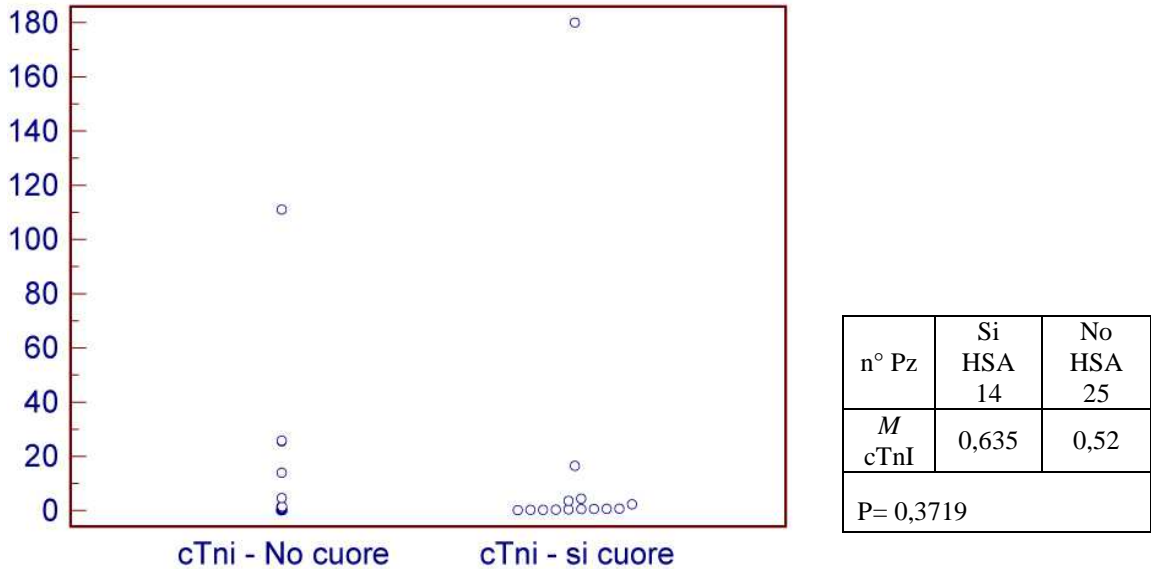
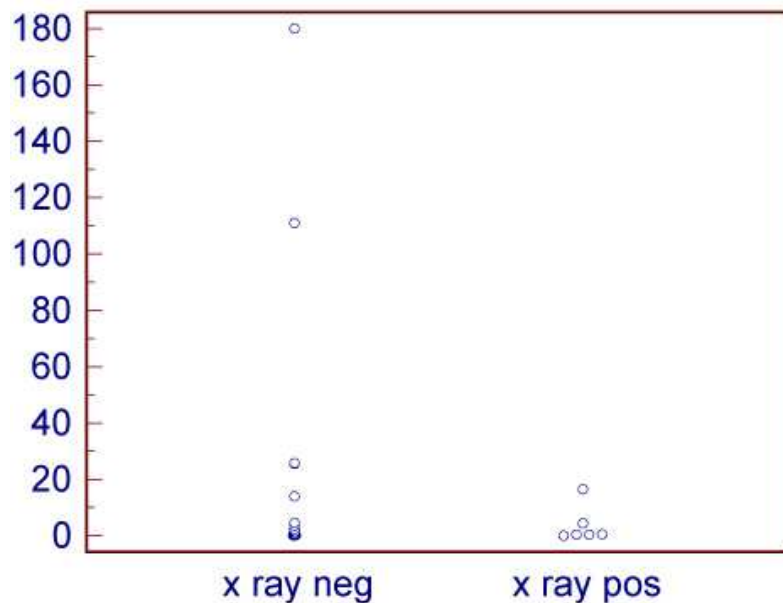


Figura 14: Rappresentazione dei valori di cTnI in rapporto alla presenza o assenza di lesione neoplastica a livello cardiaco.

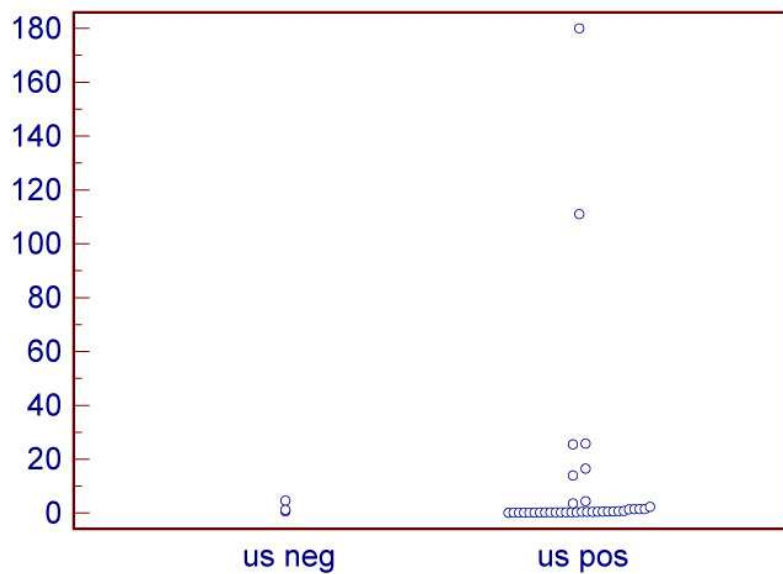
Nei tre grafici successivi (fig. 15,16 e 17), i parametri scelti, per analizzare la distribuzione dei valori della concentrazione di cTnI, sono la presenza o meno di lesioni tumorali primitive o metastatiche a carico degli organi addominali e toracici, indagate attraverso la diagnostica per immagini.

I valori della popolazione rappresentata variano in base all'esame effettuato, quindi il numero dei pazienti non è sempre lo stesso e non sempre corrisponde alla popolazione completa, presa in considerazione nello studio.




| | | |
|---------------|--------------|-------------|
| n° Pz | XR neg 25 | XR pos 6 |
| <i>M</i> cTnI | 0,525 | 0,67 |
| P= 0,8808 | | |

Figura 15: Rappresentazione dei valori di cTnI in rapporto alla presenza o assenza di lesioni neoplastiche toraciche indagate mediante esame radiografico (XR)



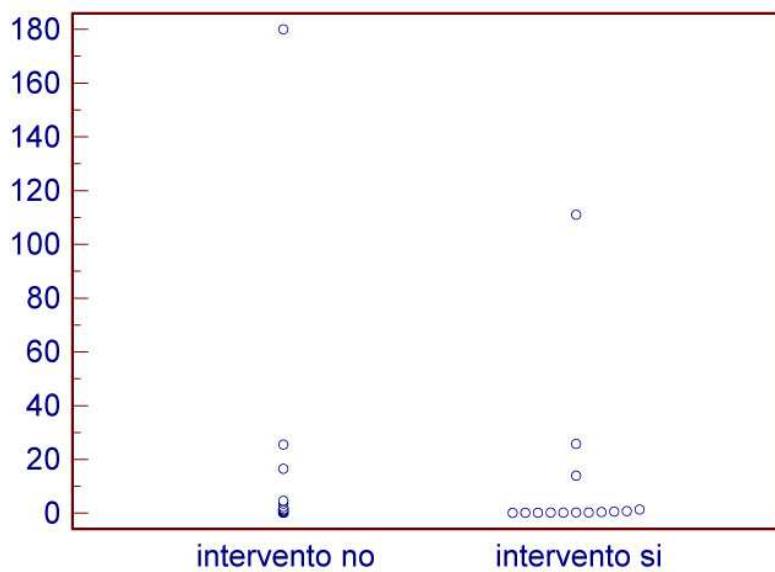
| | | |
|---------------|-------------|--------------|
| n° Pz | US neg 3 | US pos 36 |
| <i>M</i> cTnI | 1,2 | 0,53 |
| P= 0,2918 | | |

Figura 16: Rappresentazione dei valori di cTnI in rapporto alla presenza o assenza di lesioni neoplastiche addominali indagate mediante esame ecografico (US).



| n° Pz | ECG neg | ECG pos |
|---------------|---------|---------|
| | 5 | 4 |
| <i>M</i> cTnI | 0,6 | 2,025 |
| P= 0,5556 | | |

Figura 17: Rappresentazione dei valori di cTnI in rapporto alla presenza o assenza di lesioni neoplastiche cardiache indagate mediante esame ecocardiografico (ECG).



| n° Pz | Intervento no | Intervento si |
|---------------|---------------|---------------|
| | 25 | 14 |
| <i>M</i> cTnI | 0,67 | 0,35 |
| P= 0,2134 | | |

Figura 18: Rappresentazione dei valori di cTnI in rapporto all'esecuzione dell'intervento chirurgico di asportazione della neoplasia primaria.

Nel grafico di figura 18, sono stati confrontate le concentrazioni di cTnI in tutti quei pazienti che hanno subito e portato a termine l'intervento chirurgico, per la rimozione del tumore primario, con quelle dei pazienti non sottoposti a intervento e soppressi in sede intra-operatoria, per i diversi motivi già elencati nei materiali e metodi.

Nell'ultimo *grafico dot spot*, infine, la popolazione considerata è il totale dei pazienti dei quali si conosce l'exitus (36). Qui vengono messe a confronto le concentrazioni di cTnI nei pazienti positivi per HSA sottoposti a eutanasia, immediata o intra-operatoria, con le concentrazioni nei soggetti che hanno portato a termine o non sono stati sottoposti a intervento chirurgico.

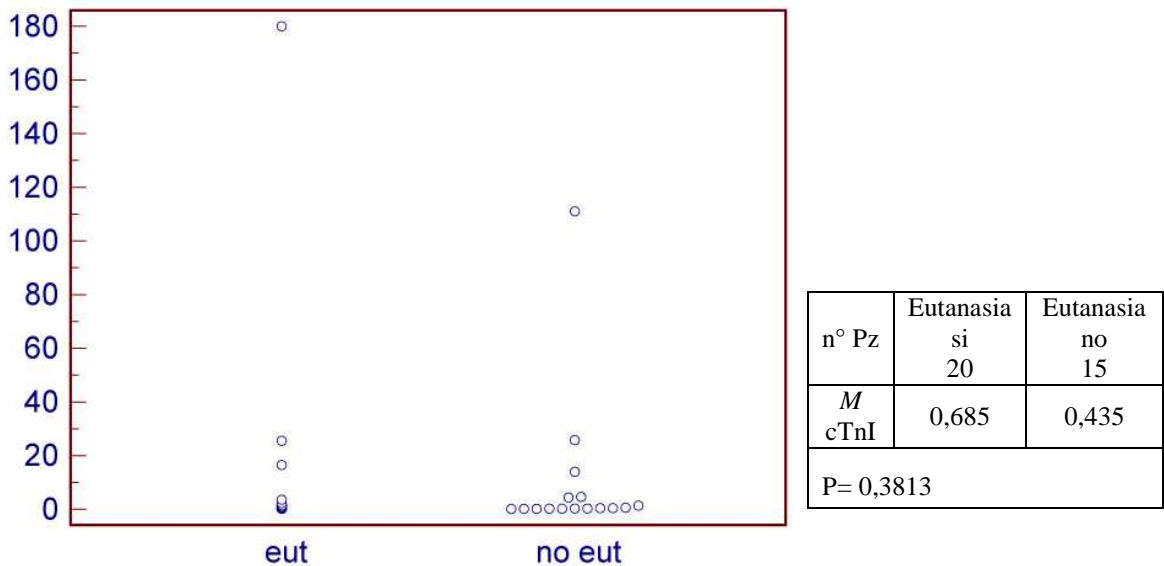


Figura 19: Rappresentazione dei valori di cTnI in rapporto all'exitus del paziente.

DISCUSSIONE

L'analisi statistica dei dati relativi alla valutazione della troponina ha evidenziato che, in nessun gruppo preso in considerazione, il valore di P non si avvicina mai in maniera considerevole al livello di significatività, indicato con il valore di $P=0.05$.

In primis, osservando il valore delle troponina nei soggetti che presentano una lesione emangiosarcomatosa a livello dell'atrio destro del cuore, si nota come i valori di cTnI non siano significativamente elevati e, soprattutto, non si discostano assolutamente dai valori riscontrati nei soggetti senza lesione cardiaca. La mediana dei valori di troponina I nel gruppo di animali positivi per HSA cardiaco è, addirittura, inferiore ai valori del gruppo senza lesione. Solo in un caso con valore di troponina molto elevato (180 ng/ml), oltre alla neoplasia, era presente un grave tamponamento cardiaco. L'unico paziente con HSA splenico, senza lesione cardiaca e con un valore molto elevato di troponina (111 ng/ml) non presentava tamponamento cardiaco ed è tuttora in vita, a distanza di 540 giorni dall'intervento chirurgico.

Dalla valutazione complessiva dei dati emersi da questo studio, in riferimento alla presenza di una lesione emangiosarcomatosa cardiaca, è chiaro che non esiste una diretta correlazione tra la presenza della neoplasia e un valore elevato, o comunque sopra il range fisiologico (0-0.7 ng/ml), di cTnI.

La concentrazione di cTnI è stata valutata in rapporto al riscontro ecocardiografico di una lesione cardiaca in 9 casi. Quattro di questi, risultati positivi per HSA atriale, presentano una mediana elevata (2.025 ng/ml), soprattutto se comparata con il valore di 0.6 ng/ml, corrispondente ai soggetti con referto ecocardiografico negativo. Questa differenza deve essere, in ogni modo, ponderata sull'esiguo numero di cani analizzati, che rende la valutazione numericamente non significativa.

L'esame radiografico del torace ha riscontrato positività per metastasi visibili in 6 soggetti su 31 e, in questi animali, la mediana della troponina (0.67 ng/ml), è leggermente superiore a quella dei soggetti con valutazione toracica negativa (0.525 ng/ml). Da segnalare che, 4 di questi 6 pazienti presentavano una concomitante lesione cardiaca poiché, come riportato in letteratura, la presenza di HSA atriale si accompagna, spesso, a metastasi polmonari diffuse. Nonostante ciò, la differenza tra le 2 mediane delle concentrazioni di cTnI non è sufficientemente significativa, ovvero $P=0.8808$.

L'esame ecografico dell'addome per la ricerca di lesioni addominali primarie o metastatiche, mostra come la maggior parte dei pazienti (36/39) presentavano almeno una lesione sospetta neoplastica. Questo dato, associato al valore mediano della concentrazione di cTnI, inferiore a quello dei soggetti con ultrasonografia negativa, e al valore di P, dimostra che anche in questo caso i valori della troponina I non sono in alcun modo significativi.

Una modica differenza nei valori mediani di troponina I,

accompagnata da una relativa omogeneità di distribuzione dei pazienti nei 2 gruppi, è evidente nell'analisi che rapporta la cTnI dei soggetti che hanno subito l'intervento chirurgico di escissione della neoplasia con la cTnI dei pazienti che non hanno subito intervento e quelli che sono stati soppressi. Il valore mediano della troponina I del primo gruppo, costituito da 14 animali, è di 0.35 ng/ml, mentre quello del secondo gruppo, costituito da 25 cani, è di 0.67 ng/ml. I due valori presentano un rapporto quasi pari a 1:2 e questo potrebbe far ipotizzare un profilo cardiologico migliore in tutti quei soggetti che hanno portato a termine l'intervento, migliorando così la prognosi del paziente.

L'analisi statistica delle curve di sopravvivenza, analizzata attraverso il test di Kaplan Meier, ha evidenziato, innanzitutto, come la sopravvivenza mediana di 87.5 giorni rispecchi pienamente quanto riportato in bibliografia. In questo studio, alcuni soggetti presentano, però, delle sopravvivenze sicuramente più elevate di quanto riportato: 6 soggetti hanno una sopravvivenza superiore ai 365 giorni, con un picco di 1357 gg (fig 9). Una seconda valutazione retrospettiva di questi pazienti rivela che 4 erano portatori di HSA splenico, 1 di HSA muscolo-cutaneo ed 1 di HSA cutaneo; nessuno di questi, però, presentava, al momento della visita, segni di versamento peritoneale. A questo riguardo si può ipotizzare che, nonostante l'elevata capacità di metastatizzazione dell'HSA, questi soggetti forse, non avendo avuto disseminazione intraperitoneale spontanea o iatrogena, possono rientrare in quella piccola

percentuale (10-20%) che, secondo alcuni autori, non presentava diffusione metastatica ed è stata curata in maniera risolutiva.

Le figure da 10 a 13, descrivono le curve di sopravvivenza dei gruppi popolazione totale e 25 percentile in relazione al valore di cTnI superiore e inferiore della mediana, distinti a coppie per la diversa inclusione dei dati censored. I grafici chiariscono, visivamente, come la sopravvivenza di alcuni pazienti con valori di cTnI inferiori alla mediana (M) sia nettamente più alta rispetto a quelli con troponina superiore.

Sempre attraverso una valutazione visiva degli andamenti delle probabilità di sopravvivenza, si potrebbe notare, nelle figure 11 e 12, che il gruppo di soggetti con valori di cTnI superiori alla mediana (0.60 ng/ml) permane per più giorni nella fascia con sopravvivenza superiore alla mediana. Questo dato, però, è poco indicativo in quanto sono stati considerati censored, e quindi capaci di aumentare la % di sopravvivenza, un numero elevato di soggetti che, invece, sono stati soppressi perché la prognosi era infausta e senza possibilità di terapia.

Osservando, invece, le tabelle poste a fianco di ogni grafico, si nota che i soggetti con valori di cTnI inferiori alla mediana presentano una sopravvivenza mediana sempre superiore a quelli con cTnI maggiore, ad eccezione di quanto si osserva nelle tabelle di figura 12, in cui i dati sono invertiti. Questa differenza trova spiegazione in quanto sopra descritto.

In tutti i test Kaplan Meier viene evidenziato tramite il valore P riportato nelle tabelle, che la significatività, anche in questi, gruppi è nulla.

CONCLUSIONI

La troponina cardiaca I, per anni, è stata considerata un marker specifico delle patologie cardiache.

In questo studio si è voluto analizzare la concentrazione di questa proteina in soggetti colpiti da una patologia neoplastica molto aggressiva, quale l'emangiosarcoma. E' ben noto che questa neoplasia, considerata da molti di tipo multicentrico, può localizzarsi a livello di atrio destro del cuore e causare, in alcuni casi, tamponamento cardiaco.

Le analisi statistiche riportate in questa tesi mostrano come la concentrazione della cTnI sia stata valutata sotto molti aspetti e prendendo in considerazione molteplici parametri.

Nessuno dei test utilizzati ha riscontrato una significatività tale da poter ricondurre le variazioni delle concentrazioni ematiche di cTnI a un preciso evento patologico correlato alla presenza dell'emangiosarcoma.

Questa mancanza di specificità, attribuita alla troponina cardiaca I, potrebbe trovare spiegazione nella cinetica ematica di questo marker. Come già detto, infatti, la cTnI aumenta velocemente a seguito di lesioni ischemiche e necrotizzanti a carico del muscolo cardiaco e permane elevata per un periodo di tempo limitato. Per questo motivo, il suo riscontro in circolo, è limitato al fenomeno ischemico acuto o a un eventuale danno progressivo. La sintomatologia riferibile a questi eventi, però, non sempre è facilmente percepibile dal proprietario che può tardare nel

condurre l'animale alla visita, riducendo la possibilità di rilevare la reale alterazione ematica dei valori di cTnI.

Inoltre, va puntualizzato che l'HSA è una neoplasia di origine endoteliale e, di conseguenza, la lesione neoplastica provoca un danno miocardico effettivo abbastanza limitato, considerando anche l'esiguo spessore del miocardio a livello dell'orecchietta dell'atrio destro. La presenza di una massa di qualche centimetro potrebbe eventualmente provocare una compressione, ma questo, nella casistica qui riportata, sembra non aver provocato alterazioni considerevoli della cTnI ematica.

In conclusione, secondo i dati qui discussi, non viene riscontrata alcuna correlazione tra la concentrazione ematica di cTnI e la presenza a livello cardiaco, o di altri organi, di HSA. Questo'affermazione non sembra essere concorde con quanto espresso da Shaw *et al* nel 2004, nel cui studio è stata valutata la concentrazione di troponina I in 26 animali con masse cardiache di elevate dimensioni (da 2.3 a 5.5 cm) e concomitante tamponamento cardiaco. L'evidenza, però, di una diretta correlazione dell'aumento di cTnI con la presenza esclusiva di HSA cardiaco, non è stata ancora dimostrata.

Ulteriori studi, con un numero ancora maggiore di casi, potrebbero confermare o confutare questa ipotesi.

BIBLIOGRAFIA

Adams JE, Bodor GS, Davila-Roman VC, Delmez JA, Apple FS, Ladenson JH, Jaffe AS

Cardiac troponin I: A marker with high specificity for cardiac injury.

Circulation 1993; 88:101–106

Baumwart RD, Orvalho J, Meurs KM

Evaluation of serum cardiac troponin I concentration in Boxers with arrhythmogenic right ventricular cardiomyopathy.

American Journal of Veterinary Research 2007; 68:524–528

Bleier J, Vorderwinkler KP, Falkensammer J, Mair P, Dapunt O, Puschendorf B, Mair J

Different intracellular compartmentations of cardiac troponins and myosin heavy chains: a causal connection to their different early release after myocardial damage.

Clinical Chemistry 1998 Sep; 44(9):1912-8

Clifford CA, Hughes D, Beal MW, Mackin AJ, Henry CJ, Shofer FS, Sorenmo KU *Plasma Vascular Endothelial Growth Factor Concentrations in Healthy Dogs and Dogs with Hemangiosarcoma.* Journal of Veterinary Internal Medicine 2001, 15(2), 131-135

Clifford CA, Mackin AJ, Henry CJ

Treatment of Canine Hemangiosarcoma: 2000 and beyond.

Journal of Veterinary Internal Medicine 2000, 14(5), 479-485

Cohen LA, Powers B, Amin S

Treatment of canine haemangiosarcoma with suberoylanilide hydroxamid acid, a histone deacetylase inhibitor.

Veterinary and Comparative Oncology 2004, 2(4), 243-258

Colantonio DA, Pickett W, Brison RJ, Collier CE, Van Eyk JE

Detection of cardiac troponin I early after onset of chest pain in six patients.

Clinical Chemistry 2002; 48, 668-671

Cummins B, Auckland ML, Cummins P

Cardiac specific troponin I radioimmunoassay in the diagnosis of acute myocardial infarction.

American Heart Journal 1987;113, 1333-1344

DeFrancesco TC, Atkins CE, Keene BW, Coats JR, Hauck ML

Prospective clinical evaluation of serum cardiac troponin T in dogs admitted to a veterinary teaching hospital.

Journal of Veterinary Internal Medicine 2002;16:553–557

Delisle F, Devauchelle P, Doliger S

Haemangiosarcomas in dogs.

Summa 1999,16(2), 29-32

Dobson JM, Duncan X, Lascelles B

Manual of Canine and Feline Oncology

Ed. BSAVA II Edizione 2003, 293-296

Fishbein MC, Wang T, Matijasevic M, Hong L, Apple FS

Myocardial tissue troponins T and I. An immunohistochemical study in experimental models of myocardial ischemia.

Cardiovascular Pathology 2003; 12:65–71

Fossum TW

Chirurgia dei piccoli animali

Ed. Masson I Edizione 1999, 445-456

Guglielmini C, Civitella C, Diana A, Di Tommaso M, Cipone M,
Luciani A

Serum Cardiac Troponin I Concentration in Dogs with Precapillary and Postcapillary Pulmonary Hypertension.

Journal of Veterinary Internal Medicine 2010; 24:145–152

Hendrick MJ, Mahaffey EA, Moore FM, Vos JH, Walder EJ
*World Health Organization International Histological
Classification of Tumors of Domestic Animals*
*Histological Classification of Mesenchymal Tumors of Skin and
Soft Tissues of Domestic Animals*
Seconda serie, 1998, Volume 2, pag 24

Katus HA, Remppis A, Looser S, Hallermeier K, Scheffold T,
Kubler W
*Enzyme-linked immunoassay of cardiac troponin T for the
detection
of acute myocardial infarction in patients.*
Journal of Molecular and Cellular Cardiology 1989; 21, 1349-
1353

Knapp DW, Aronsohn MG, Harpster NK
*Cardiac arrhythmias associated with mass lesions of the canine
spleen.*
Journal of the American Animal Hospital Association 1993,
29(2), 122-128

La Vecchia L, Mezzena G, Zanolla L, Paccanaro M, Varotto L,
Bonanno C, Ometto R
*Cardiac troponin I as diagnostic and prognostic marker in
severe heart failure.*
Journal of Heart and Lung Transplant 2000; 19:644–652

Lobetti R, Dvir E, Pearson J

Cardiac troponins in canine babesiosis.

Journal of Veterinary Internal Medicine 2002, 16:63–68

London CA

Tyrosine Kinase Inhibitors in Veterinary Medicine

Topics in Companion Animal Medicine 2009, 24(3), 106-112

Mai W, Bégon D

Ecografia della milza 2- Studio particolare.

Summa 2003, 20(2), 71-74

Marconato L, Del Piero F

Oncologia medica dei piccoli animali.

Manuali pratici di veterinaria, Ed. Poletto I Edizione 2005

Morris J, Dobson JM

Oncologia clinica del cane e del gatto

Ed. UTET I Edizione 2001, 316-320

Morrow DA

Troponins in patients with acute coronary syndromes: biologic, diagnostic, and therapeutic implications.

Cardiovascular Toxicology 2001; 1:105–110.

O'Brien PJ, Landt Y, Landenson JH

Differential reactivity of cardiac and skeletal muscle from various species in a cardiac troponin I immunoassay.

Clinical Chemistry 1997; 43:2333–2338

Oyama MA, Sisson DD

Cardiac troponin I concentration in dogs with cardiac disease.

Journal of Veterinary Internal Medicine 2004; 18:831–839

Panteghini M

Interpretazione degli esami di laboratorio

PICCIN 2008, Volume VII, 339-367

Porciello F, Rishniw M, Herndon WE, Biretoni F, Antognoni MT, Simpson KW

Cardiac troponin I is elevated in dogs and cats with azotaemia renal failure and in dogs with non-cardiac systemic disease

Australian Veterinary Journal 2008; 86:390–394

Remppis A, Ehlermann P, Giannitsis E, Greten T, Most P, Muller-Bardorff M, Katus HA

Cardiac troponin T levels at 96 hours reflect myocardial infarct size: a pathoanatomical study.

Cardiology 2000; 93, 249-253

Ricchiuti V, Sharkey SW, Murakami MM, Voss EM, Apple FS
Cardiac troponin I and T alterations in dog hearts with myocardial infarction: correlation with infarct size.
American Journal of Clinical Pathology 1998; 110:241–247.

Romanelli G

L' emangiosarcoma, che fare?

Atti congresso “Oncologia Veterinaria: Clinica Patologia ed Epidemiologia. 20 anni di attività del Registro Tumori Animali”
Arenzano (GE) 2-4 Dicembre 2005

Schober KE, Cornand C, Kirbach B, Aupperle H, Oechtering G
Serum cardiac troponin I and cardiac troponin T concentrations in dogs with gastric dilatation-volvulus.
Journal of the American Veterinary Medical Association 2002;
221:381–388

Shaw SP, Rozanski EA, Rush JE

Cardiac Troponins I and T in Dogs with Pericardial Effusion.

Journal of Veterinary Internal Medicine 2004; 18:322-324

Smellie WSA, Forth J, Smart SRS, Galloway MJ, Irving W,
Bareford D, Collinson PO, Kerr KG, Summerfield G, Carey PJ,
Minhas R

Best practice in primary care pathology: review 7.

Journal of Clinical Pathology 2007; 60:458-465

Srebernik N, Appleby EC

Breed prevalence and sites of haemangioma and haemangiosarcoma in dogs.

Veterinary Record 1991, 129(18), 408-409

Tilley LP, Goodwin JK

Cardiologia del cane e del gatto

Ed. Masson I Edizione 2003, 337-338

Vail DM, Hershey AE, Kurzman ID et al

Inhalation chemotherapy as an adjuvant therapy in the micrometastasis setting: Proof of principle.

Veterinary Cancer Society 18th Annual Meeting 1998, Estes Park, CO

Vail DM, MacEwen EG, Kurzman ID, Dubielzig RR, Helfand SC, Kisseberth WC, London CA, Obradovich JE, Madewell BR, Rodriguez CO Jr, Fidel J, Susaneck S, Rosenberg M

L-MTP-PE adjuvant immunotherapy for splenic hemangiosarcoma in the dog: a randomized multi-institutional clinical trial.

Clinical Cancer Research 1995, 1, 1165-1170.

Withrow SJ, MacEwen EG

Small Animal Clinical Oncology

Ed. SAUNDERS III Edizione, 2006

Wood CA, Moore AS, Gliatto JM, Ablin LA, Berg RJ, Rand WM

Prognosis for dogs with Stage I or II Splenic Hemangiosarcoma treated by splenectomy alone: 32 cases (1991-1993).

Journal of the American Animal Hospital Association 1998, 34(5), 417-421

Wu AH, Appel FS, Gibler WB, Jesse RL, Warshaw MM, Vades R

National Academy of Clinical Biochemistry Standards of Laboratory Practice: recommendations for the use of cardiac markers in coronary artery disease.

Clinical Chemistry 1999; 45, 1104-1121