ALMA MATER STUDIORUM
UNIVERSITÀ DI BOLOGNA

DOTTORATO DI RICERCA IN

Scienze Veterinarie

Ciclo XXXVII

Settore Concorsuale: 07/H2 - PATOLOGIA VETERINARIA E ISPEZIONE DEGLI ALIMENTI DI ORIGINE ANIMALE

Settore Scientifico Disciplinare: VET/03 - PATOLOGIA GENERALE E ANATOMIA PATOLOGICA VETERINARIA

IDENTIFICAZIONE E VALIDAZIONE DI POTENZIALI BIOMARKER DIAGNOSTICI, PROGNOSTICI E/O PREDITTIVI IN ONCOLOGIA VETERINARIA DEGLI ANIMALI DA AFFEZIONE

Presentata da: *Riccardo Zaccone*

Cordinatore Dottorato

Chiar.ma Prof.ssa Carolina Castagnetti

Supervisore

Chiar.mo Prof. Giuliano Bettini

Co-Supervisore

Prof.ssa Luciana Mandrioli

Dott.ssa Silvia Sabattini

Esame finale anno 2025

Abstract

Parte 1. Marker istopatologici e biomolecolari di utilità diagnostica e prognostica in oncologia veterinaria

Capitolo 1. Introduzione 5
Capitolo 2. Marker diagnostici 7
2.1 Istochimica 7
2.2 Immunoistochimica 8
2.3 Citofluorimetria 10
2.4 Clonalità linfoide (PARR) 12
2.5 Mutazioni di BRAF 14
Capitolo 3. Marker prognostici 17
3.1 Valutazione dei margini chirurgici 17
3.2 Ricerca delle metastasi linfonodali 19
3.3 Grading istologici e citologici 20
3.3.1 Sistemi di grading dei principali tumori canini 21
3.3.2 Sistemi di grading dei principali tumori felini 28
3.4 Marker di proliferazione in oncologia veterinaria 29
3.4.1 Conta mitotica 29
3.4.2 Ki-67, PCNA e AgNOR 31
Capitolo 4. Marker predittivi 35
4.1 Inibitori tirosin-chinasici 35
4.2 Inibitori dei *checkpoint* immunitari 37
4.3 microRNA (miRNA) 38
Bibliografia 41

Parte 2. Contributo sperimentale

Capitolo 5. Utilità del SOX-10 nell'identificazione di metastasi nodali di melanoma canino 57

5.1 Introduzione 57

5.2 Materiali e Metodi 59

5.2.1 Disegno dello studio e variabili valutate 59

5.2.2 Analisi mmunoistochimica per SOX-10 60

5.2.3 Analisi mmunoistochimica per Melan-A 60

5.2.4 Analisi statistica 61

5.3 Risultati 61

5.3.1 Informazioni demografiche 61

5.3.2 Esame istologico 62

5.3.3 Immunoistochimica 62

5.4 Discussione 66

Bibliografia 69

Capitolo 6. Efficacia del grading a due livelli nell'identificazione di mastocitomi canini con comportamento biologico aggressivo, indipendentemente dal modello di crescita 73

6.1 Introduzione 73

6.2 Materiali e metodi 75

6.2.1 Design dello studio e criteri di inclusione 75

6.2.2 Esame Istopatologico 75

6.2.3 Analisi Statistica 76

6.3. Risultati 77

6.3.1 Caratteristiche dei cani e dei tumori 77

6.3.2 Trattamento 77

6.3.3 Analisi istologica 79

6.3.4 Esito e fattori prognostici 80

6.4 Discussione 81

Bibliografia 86

Capitolo 7. Identificazione di un pattern di disregolazione di miRNA in un modello canino di emangiosarcoma con metastasi cerebrali 89
7.1 Introduzione 89
7.2 Materiali e metodi 90
7.2.1 Istopatologia 90
7.2.2 Estrazione RNA 91
7.2.3 Retrotrascrizione 91
7.2.4 Analisi di espressione dei miRNA 92
7.2.5 Controllo qualità 93
7.2.6 Analisi dei dati 94
7.2.7 Analisi immunoistochimica per PTEN 94
7.3 Risultati 95
7.3.1 Dati clinici, istologici e immunoistochimici 95
7.3.2 Analisi dei miRNA 96
7.3.3 Immunoistochimica di PTEN 101
7.4. Discussione 101
Bibliografia 105

Conclusioni 109

Abstract

In recent years, veterinary medicine has made significant strides in oncological therapies, moving towards increasingly targeted and personalized treatments based on tumor clinicopathological characteristics. Innovative approaches, such as immunotherapy, molecular targeted therapies, and multimodal strategies, have markedly improved treatment efficacy, prolonging survival in cases previously deemed hopeless. Given this growing complexity, the need for detailed tumor information, beyond simple diagnosis, has become fundamental to guide clinical choices and adopt the most appropriate therapeutic approach, particularly through the identification of specific molecular or histopathological markers. This study aims to review existing and investigate novel diagnostic, prognostic, and predictive markers in veterinary oncology, focusing on:

(1) *The diagnostic utility of SOX-10 in nodal metastatic melanoma* - We investigated the effectiveness of the nuclear transcription factor SOX-10 in detecting metastatic melanoma cells in regional or sentinel lymph nodes of dogs with malignant melanoma. Our results suggest that SOX-10 may be used as a reliable diagnostic marker, demonstrating greater sensitivity than the immunohistochemical markers routinely used in laboratory practice.

(2) *Prognostic impact of growth model and two-tier grading in canine mast cell tumor* - The study evaluated the prognostic significance of histological growth models in cutaneous and subcutaneous mast cell tumors, alongside the Kiupel grading system. Histological grading proved effective in identifying all MCTs with aggressive biological behavior, irrespective of their growth model, and was found to be more informative than nodal involvement and histological margin status.

(3) *The predictive potential of miRNAs dysregulation in canine hemangiosarcoma* - We explored the role of dysregulation in specific microRNAs (miRNAs) targeting the tumor suppressor gene PTEN in a series of canine hemangiosarcoma metastatic to the brain. Our findings underline the potential of these biomarkers as part of novel treatment strategies for this deadly cancer.

Through these investigations, we underscore the importance of precision medicine in veterinary oncology, highlighting the critical role of biomarkers in diagnostic accuracy, prognostic assessment, and personalized treatment strategies.

Parte 1

Marker istopatologici e biomolecolari di utilità diagnostica e prognostica in oncologia veterinaria

CAPITOLO 1

Introduzione

Negli ultimi anni, la medicina veterinaria ha fatto grandi progressi nel campo delle terapie oncologiche, orientandosi verso trattamenti sempre più mirati e personalizzati in base alle caratteristiche del tumore (Klopfleisch, 2015; Fonseca-Alves *et al.,* 2023). Approcci innovativi come l'immunoterapia, le terapie a bersaglio molecolare e le strategie terapeutiche multimodali hanno permesso di migliorare notevolmente l'efficacia dei trattamenti, con importante prolungamento dei tempi di sopravvivenza di diversi tumori considerati a prognosi infausta. Per esempio, l'immunoterapia ha rivoluzionato il trattamento di alcuni tumori particolarmente sensibili all'azione del sistema immunitario (detti *immunoresponsivi*), grazie all'utilizzo di vaccini, di inibitori dei checkpoint immunitari e anticorpi monoclonali (Regan *et al.,* 2016; Marconato *et al.,* 2019; Marconato *et al.,* 2023; Giuliano *et al.,* 2024). Parallelamente, le terapie a bersaglio molecolare, colpendo specifiche alterazioni genetiche o molecolari delle cellule tumorali, hanno permesso interventi più selettivi e con minori effetti collaterali (Macedo *et al.,* 2022; Berger *et al.,* 2024; Hicks *et al.,* 2024). In questo contesto di crescente complessità, emerge sempre più la necessità di informazioni specifiche sul tumore, che vadano oltre la diagnosi e permettano di adottare l'approccio terapeutico più adatto, per esempio tramite la ricerca di specifici *marker* molecolari.

In oncologia, con il termine marker, o biomarcatore, si intende una caratteristica biologica rilevabile e misurabile in tessuti, sangue o altri fluidi che può fornire informazioni cruciali sul comportamento del tumore e sulla sua interazione con l'organismo (Sarhadi *et al.,* 2022). Nella pratica, i marker istopatologici e molecolari possono avere funzione diagnostica, prognostica e predittiva.

I marker diagnostici sono utilizzati per identificare o confermare la presenza di un tumore in un animale e per determinarne l'origine cellulare (Aupperle-Lellbach *et al.,* 2024). Questi marker sono fondamentali perché una diagnosi accurata e precisa è il punto di partenza irrinunciabile per la gestione corretta del paziente neoplastico, consentendo di scegliere il trattamento più adeguato e migliorare così le possibilità di sopravvivenza del paziente. Quando utilizzati in

pazienti asintomatici vengono definiti più precisamente come marker di screening, in quanto mirano a identificare la malattia prima che questa si manifesti clinicamente (Califf, 2018).

I marker prognostici forniscono informazioni sul decorso della malattia, in quanto collegati all'andamento clinico del tumore edi conseguenzaall'aspettativa di vita del paziente, indipendentemente dal trattamento adottato (Oldenhuis *et al.,* 2008). Sia nella pratica clinica, che nell'ambito di ricerca, rappresentano indicatori oggettivi in grado di stratificare i pazienti in diverse categorie di rischio. Questa classificazione risulta di fondamentale importanza nella scelta e modulazione della dose terapeutica da adottare e permette, in ambito di ricerca, di selezionare con maggiore precisione soggetti idonei a un trial clinico (Riley et al., 2003). Per essere considerato un marker prognostico, un determinato parametro deve essere misurato e valutato in modo oggettivo tra pazienti con lo stesso tipo di tumore e deve essere correlato con parametri clinici e di sopravvivenza.Infine, i marker predittivi, noti anche come marker terapeutici, sono utilizzati per ottimizzare il trattamento oncologico e indirizzare la medicina personalizzata. Questi marker permettono di identificare i pazienti che risponderanno a specifiche terapie, in quanto consentono di individuare alterazioni tumorali o varianti genetiche che conferiscono una maggiore sensibilità a determinati farmaci (Aupperle-Lellbach *et al.,* 2024). L'impiego di marker predittivi è cruciale per le terapie a bersaglio molecolare e nell'immunoterapia, dove è fondamentale verificare la presenza di specifiche alterazioni genetiche per garantire l'efficacia del trattamento.

Nella sezione introduttiva di questa tesi saranno trattati i principali marker istopatologici e biomolecolari di uso comune nella pratica della medicina veterinaria, in particolare i marker di utilità diagnostica e prognostica. Saranno inoltre forniti alcuni esempi di marker predittivi, il cui impiego in oncologia veterinaria è ancora limitato a causa della scarsa disponibilità di terapie specifiche e dell'accesso limitato a farmaci umani off-label, ma molto promettente per il futuro.

CAPITOLO 2

Marker diagnostici

2.1 Istochimica

L'istochimica rappresenta un insieme di tecniche che sfruttano reazioni chimiche per colorare specifiche componenti all'interno dei tessuti (Pellicciari, 2018). L'esempio più classico è la colorazione HE (ematossilina-eosina), colorazione di routine utilizzata in ambito istopatologico, nella quale l'ematossilina evidenzia gli acidi nucleici mentre l'eosina si lega alle proteine citoplasmatiche.

Anche le colorazioni istochimiche rappresentano uno strumento utile per affinare la diagnosi, nei casi in cui la colorazione standard non è sufficiente. Ad esempio, alcune colorazioni istologiche sono utili per identificare le matrici extracellulari e possono aiutare nella diagnosi di specifici tumori. Tra queste, troviamo la colorazione tricromica di Masson per il collagene, spesso utilizzata nei tumori fibroblastici, l'Alcian blue per identificare i proteoglicani nei mixomi e mixosarcomi, e la colorazione rosso Congo per rilevare l'amiloide in neoplasie come i plasmocitomi (**Tabella 2.1**). Tuttavia, è importante notare che queste colorazioni, seppur rapide ed economiche, non sono in grado di distinguere tra lesioni benigne e maligne e la loro utilità è talvolta limitata, in particolare per i tumori scarsamente differenziati.

Altri esempi di colorazioni istochimiche che continuano a rappresentare una risorsa preziosa nella diagnostica oncologica sono elencati nella **Tabella 2.1** dove vengono riportate informazioni complementari in relazione alla componente tissutale associata al tumore.

Tabella 2.1 Principali colorazioni istochimiche utilizzate in oncologia veterinaria.

Colorazione istochimica	Tumore (componente tissutale evidenziata)
Alcian-Blu	Mixoma, mixosarcoma, liposarcoma mixoide (proteoglicani)
Blu di toluidina, Giemsa	Mastocitoma (granuli citoplasmatici)
Ematossilina fosfotungstica acida (PTAH)	Rabdomiosarcoma (striature muscolari)
Fontana-Masson	Melanomi (melanina)
Fosfatasi alcalina (ALP)	Osteosarcoma
Impregnazioni argentiche (es. Grimelius)	Tumori neuroendocrini (granuli citoplasmatici)
Oil Red-O, Sudan*	Liposarcoma (lipidi)
Periodic acid-Schiff (PAS)	Tumore delle cellule granulari (lisosomi citoplasmatici)
Regioni argirofiliche di organizzazione nucleolare (AgNOR)	Tutti i tumori, soprattutto mastocitoma (valutazione della cinetica cellulare)
Rosso Congo	Tumori plasmocitari, tumori odontogenici con produzione di amiloide (amiloide)
Tricromica di Masson	Tumori del tessuto fibroso (collagene)
Verde metile pironina	Tumori plasmocitari (acidi nucleici)

* solo su materiale fresco.

2.2 Immunoistochimica

L'immunoistochimica (IHC) è una tecnica diagnostica che combina immunologia, istologia e chimica per identificare la presenza e la localizzazione di specifici antigeni nei tessuti. Questa metodica è particolarmente utile in ambito oncologico poiché permette di classificare vari tumori confermandone l'origine cellulare, e rappresenta quindi un valido supporto all'analisi istologica di routine (Gatalica *et al.,*2019). L'IHC si basa sull'utilizzo di anticorpi che legano specifici antigeni presenti nelle cellule, come filamenti intermedi del citoscheletro, marcatori di superficie cellulare o sostanze secrete. Il verificarsi o meno del legame tra antigene e anticorpo, evidenziato tramite una reazione cromatica visibile al microscopio ottico, fornisce indicazioni sulla presenza di determinati antigeni e quindi sul tipo di cellule presenti nel tessuto e sulla loro attività (Magaki *et al.,* 2019).

Il principio pratico alla base di questa tecnica è l'incubazione delle sezioni tissutali con anticorpi primari, mirati contro antigeni specifici delle cellule. Una volta legati, questi anticorpi vengono rilevati grazie a un anticorpo secondario coniugato con un enzima, solitamente perossidasi o fosfatasi alcalina. L'enzima, in presenza di un cromogeno, produce una colorazione che rende visibile il legame antigene-anticorpo. La colorazione, spesso marrone o rossa, permette di individuare la distribuzione dell'antigene nelle cellule e nei tessuti. Questa tecnica può essere eseguita su sezioni congelate o fissate in formalina e incluse in paraffina (FFPE).

Nonostante la precisione dell'IHC, esistono alcune limitazioni. Ad esempio, una colorazione negativa non esclude automaticamente la positività dell'antigene ricercato in quel tessuto. Questo può essere dovuto a problemi tecnici, per esempio la fissazione prolungata del campione in formalina causa il cross-linking delle proteine e l'alterazione dell'antigenicità di alcuni antigeni solubili (Grillo *et al.,* 2015). Analogamente, nei tumori scarsamente differenziati l'espressione di antigeni tipici del tessuto di origine può essere ridotta o persa, compromettendo oppure influenzando l'affidabilità dell'analisi. .

La diagnostica oncologica veterinaria beneficia ampiamente dell'IHC nei casi in cui la morfologia cellulare da sola non è sufficiente per determinare l'origine cellulare (**Tabella 2.2**). Tuttavia, è importante non affidarsi a un singolo marcatore, ma, soprattutto per le neoplasie scarsamente differenziate, è utile indagare un pannello di anticorpi che in combinazione aumentano la sensibilità della tecnica. In questo modo, è possibile identificare le positività e le negatività di ciascun marcatore e ottenere una diagnosi più precisa possibile.

Anche se l'IHC offre grandi vantaggi, non sostituisce comunque una prima valutazione microscopica con colorazione HE, che rimane fondamentale per valutare la morfologia generale delle cellule e dei tessuti. L'IHC è pertanto una tecnica di secondo livello, da utilizzare in sinergia con l'analisi morfologica di base, soprattutto quando si tratta di neoplasie scarsamente differenziate o di diagnosi complesse, e l'interpretazione dei risultati deve sempre avvenire alla luce del contesto clinico e delle caratteristiche morfologiche osservate (Ramos-Vara e Boros, 2017).

L'IHC trova impiego anche nella ricerca di metastasi, ad esempio per identificare micrometastasi e cellule tumorali isolate nei linfonodi o per confermare la natura metastatica di una lesione localizzata in una sede diversa da quella del tumore primario. Questo risulta particolarmente utile in fase di *staging* del tumore e nella definizione del piano terapeutico.

Tabella 2.2 Principali colorazioni immunoistochimiche utilizzate in oncologia veterinaria.

Anticorpo	Neoplasia associata
TTF-1	Neoplasie tiroidee e polmonari
Tireoglobulina	Neoplasie tiroidee
Sinaptofisina, Cromogranina, NSE	Neoplasie surrenaliche e tumori neuroendocrini
Melan-A, PNL2, Tirosinasi	Melanoma
Vimentina	Neoplasie a cellule fusate
Myo-D	Radiomiosarcoma
MUM-1	Neoplasie plasmacellulari
PanCK (Citocheratina AE1/AE3)	Neoplasie epiteliali
IBA-1; CD18	Neoplasie istiocitarie
Fattore VIII, CD31	Emangiosarcoma
CD3	Linfomi T
CD20, CD79a	Linfomi B
MES	Mesotelioma
PROX-1, LYVE-1	Linfangioma, linfangiosarcoma
CD117, DOG1	GIST (tumori gastrointestinali stromali)
Actina	Leiomioma, leiomiosarcoma
Caderina E	Istiocitoma cutaneo, istiocitosi progressiva felina
Desmina, Calretinina, p63, CK19	Componente mioepiteliale dei tumori mammari complessi

2.3 Citofluorimetria

La citofluorimetria a flusso (CF) rappresenta una tecnica avanzata utilizzata per l'analisi quantitativa e qualitativa di cellule singole in sospensione, che offre informazioni preziose non solo nella ricerca immunologica, ma anche nella pratica clinica veterinaria in ambito oncologico (Regetti *et al.*, 2011)

La CF si basa sull'uso di flussi laminari di cellule che, una volta esposte a un raggio di luce, emettono fotoni o fluorescenza sulla base di marcatori specifici con cui vengono trattate le

cellule. Ogni cellula viene analizzata singolarmente, permettendo la misurazione di più caratteristiche come dimensione, complessità citoplasmatica e contenuto di DNA/RNA. I segnali ottici emessi o rifratti dalle cellule sono raccolti da fotorivelatori e convertiti in segnali elettrici, che vengono successivamente analizzati e visualizzati sotto forma di istogrammi o citogrammi. In base alle loro caratteristiche di dispersione della luce e di fluorescenza, questa analisi consente di distinguere diversi tipi cellulari, come linfociti, monociti e granulociti (Adan *et al.,* 2016; Manohar *et al.,* 2021).

Una delle principali applicazioni della CF in oncologia veterinaria è l'immunofenotipizzazione delle neoplasie ematologiche dei piccoli animali a partire da campioni citologici sospesi in una soluzione liquida (Sulce *et al.,* 2018; Comazzi *et al.,* 2021; Riondato *et al.,* 2021). Questo processo prevede l'uso di anticorpi specifici per identificare antigeni sulla superficie o in alcuni casi all'interno delle cellule, aiutando a determinare il fenotipo e lo stadio di maturazione delle cellule neoplastiche (**Tabella 2.3**). Questo tipo di analisi è fondamentale per diagnosticare linfomi e leucemie, differenziando ad esempio un linfoma a cellule T da uno a cellule B, e per identificare neoplasie più rare, come le leucemie mieloidi acute (Villiers *et al.,* 2006).

Inoltre, la CF consente di rilevare alterazioni nei sottotipi linfocitari, come variazioni nel rapporto CD4/CD8. Questa caratterizzazione risulta fondamentale per monitorare malattie come la leucemia linfocitica cronica (LLC), che spesso richiede una valutazione dettagliata del fenotipo delle cellule maligne per differenziarla da altre patologie linfoproliferative (Sánchez-Solé *et al.,* 2022).

Nonostante i numerosi vantaggi, la CF presenta alcune limitazioni in campo veterinario. Una delle principali è la disponibilità limitata di anticorpi specifici per le diverse specie animali, che può ridurre la capacità di caratterizzare completamente alcune neoplasie. Inoltre, l'interpretazione dei risultati richiede personale esperto e ben formato, poiché errori nella preparazione dei campioni o nella calibrazione dello strumento possono compromettere la qualità dei dati ottenuti. La CF non può sostituire le tecniche tradizionali come la microscopia ottica e l'immunoistochimica, ma deve essere considerata un complemento prezioso nelle diagnosi complesse, come quelle dei tumori rotondocellulari (Ramos-Vara e Boros, 2017).

Tabella 2.3 Principali anticorpi commerciali per analisi citofluorimetriche in oncologia veterinaria.

Anticorpi disponibili in commercio	Tipologia cellulare
Anti-CD3	Linfociti T
Anti-CD4	Linfociti T helper, neutrofili
Anti-CD5	Linfociti T
Anti-CD8	Linfociti T citotossici
Anti-11a	Panleucocitario
Anti-CD11b	Macrofagi, monociti, granulociti
Anti-CD11c	Cellule dendritiche, granulociti, monociti
Anti-CD11d	Macrofagi, linfociti T
Anti-CD14	Monociti
Anti-CD18	Monociti, neutrofili
Anti-CD21	Linfociti B maturi
Anti-CD22	Linfociti B
Anti-CD45	Panleucocitario
Anti-CD79a	Linfociti B (diversi stadi di maturazione)
Anti-MHC di classe II	Linfociti B, linfociti T, monociti
Anti-MPO	Monociti, neutrofili
Anti-Pax5	Linfociti B
CD34	Cellule staminali ematopoietiche

2.4 Clonalità linfoide (PARR)

Il test di clonalità tramite PCR per il riarrangiamento del recettore antigenico (PARR) è uno strumento diagnostico utilizzato per identificare se un gruppo di cellule linfoidi deriva da un singolo clone, suggerendo una natura neoplastica, oppure se è composto da più cloni, caratteristico di una reazione di tipo infiammatorio o immunomediato (Keller *et al.,* 2016). Questo test è disponibile per specie come cane, gatto e cavallo e risulta particolarmente utile nei casi in cui le analisi citologiche o istologiche non risultino risolutive, come in presenza di proliferazioni linfoidi atipiche, campioni di piccole dimensioni o strisci cellulari (Lana *et a.,* 2006; Waugh *et al.,* 2016; Hammer *et al.,* 2017; Rissi *et al.,*2023).

Il principio di base del test PARR si fonda sulla natura unica dei geni del recettore antigenico dei linfociti B e T, rispettivamente i geni delle immunoglobuline e quelli del recettore delle

cellule T (TCR). Questi geni subiscono riarrangiamenti durante lo sviluppo dei linfociti, con aggiunta di nucleotidi, creando sequenze specifiche per ogni clone linfocitario (Massari *et al.,*2009; Keller e Moore, 2012). Nei linfociti neoplastici, che originano da una singola cellula che ha perso il controllo della crescita e si espande senza limiti, la sequenza del recettore antigenico è identica in tutte le cellule tumorali figlie. Al contrario, in una risposta immunitaria di tipo infiammatorio/immunomediato, i linfociti derivano da molteplici cellule madri e quindi presentano una varietà di riarrangiamenti del recettore, con sequenze di lunghezza e struttura differenti (Ehrhart *et al.,* 2019).

La PARR sfrutta questo principio per distinguere le proliferazioni linfoidi reattive da quelle neoplastiche, andando ad amplificare campioni di DNA di cellule di sospetta natura neoplastica. I prodotti della PCR vengono quindi separati per dimensione tramite elettroforesi capillare. Un singolo picco di amplificazione suggerisce una popolazione clonale (indicativa di linfoma), mentre una distribuzione di amplificazioni di lunghezze diverse è caratteristica di una popolazione policlonale, tipica delle risposte immunitarie reattive (Ehrhart *et al.,* 2019).

La tecnica PARR è particolarmente utile quando la diagnosi citologica o istologica è ambigua, come nei casi di sospetto linfoma intestinale nei cani o nei gatti, dove può aiutare a differenziare un linfoma da un'infiammazione cronica come i quadri di enteropatia cronica (Keller *et al.,* 2016; Sabattini *et al*., 2016). È anche impiegato nella diagnosi di linfomi nodulari della milza, spesso difficili da distinguere dall'iperplasia nodulare (Sabattini *et al.,* 2018).

Nonostante la sua utilità, il test PARR presenta limitazioni che richiedono un'attenta interpretazione dei risultati. Ad esempio, sebbene un picco singolo suggerisca una popolazione clonale, esistono condizioni in cui espansioni clonali benigne possono verificarsi, come in alcuni casi di ipersensibilità o infezioni croniche. In questi casi, l'uso complementare di tecniche di immunofenotipizzazione, come la citofluorimetria e l'immunoistochimica, è essenziale per evitare errori diagnostici (Marsilio *et al.,* 2019).

Oltre l'integrazione con altri dati laboratoriali, un altro aspetto cruciale per garantire l'accuratezza diagnostica è l'integrazione con i dati clinici del paziente. Ad esempio, una lesione con caratteristiche cliniche indicative di linfoma, ma con un risultato negativo alla PARR, potrebbe comunque essere un falso negativo per possibili problematiche analitiche legate all'adeguatezza del campione, alla tecnica di estrazione o a problematiche intrinseche legate a particolari fenotipi tumorali (**Figura 2.1**). Al contrario, una risposta positiva alla PARR in un

contesto clinico benigno, seppur rara, può essere un falso positivo, e quindi indicativa di una reazione linfocitaria a un'infiammazione cronica, come osservato in casi di ipersensibilità da farmaci o in casi di istiocitoma cutaneo benigno in fase di regressione (Burnett *et al.,* 2003; Gentilini *et al.,* 2009).

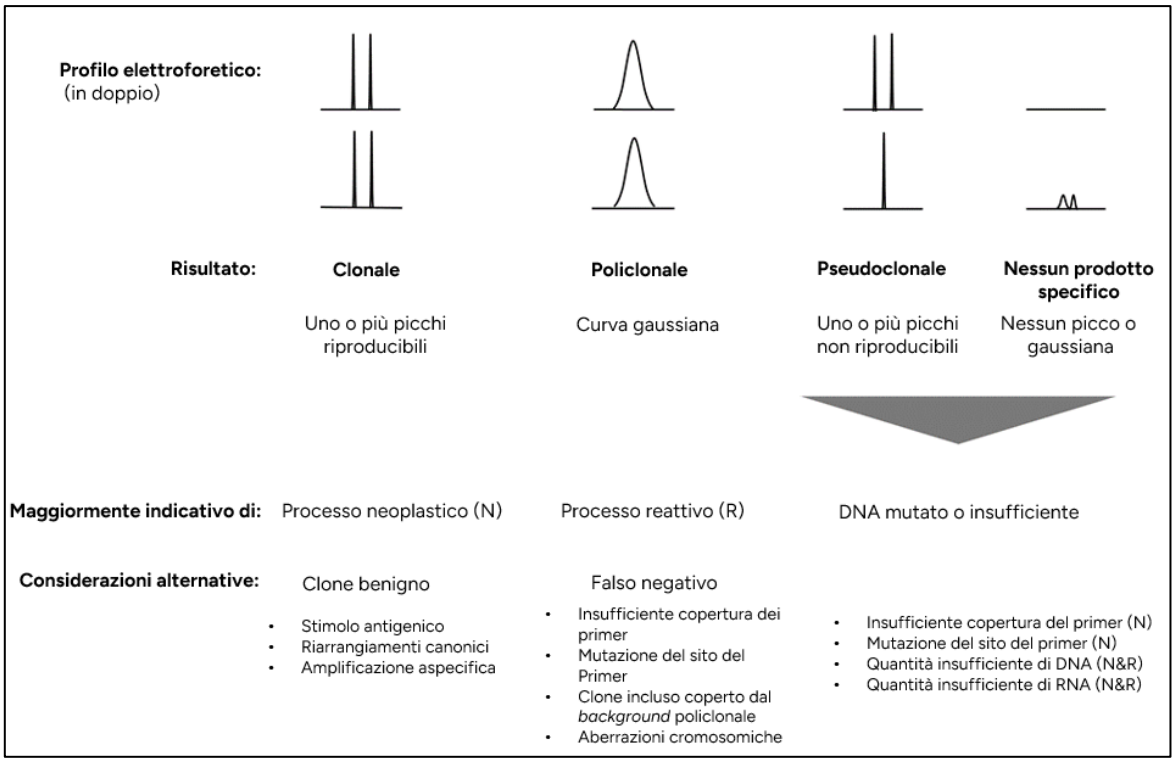

Figura 2.1 Pattern elettroforetici e interpretazione tecnica dei risultati di una PARR. **Fonte:** Keller SM, Vernau W, Moore PF. Clonality testing in veterinary medicine: a review with diagnostic guidelines. *Vet Pathol.* 2016; 53:711-725.

2.5 Mutazioni di BRAF

Il test per la rilevazione della mutazione del gene *BRAF* rappresenta uno strumento diagnostico innovativo e non invasivo per l'identificazione del carcinoma uroteliale (TCC) nel cane (Gedon *et al.,* 2022). Questo test è particolarmente utile nei casi in cui le tecniche diagnostiche tradizionali come l'ecografia e l'analisi citologica del sedimento urinario, non risultino risolutive, o quando l'ottenimento di un campione bioptico adeguato sia complesso o rischioso (Mochizuki *et al.,* 2015).

Il principio del test si basa sulla rilevazione di una specifica mutazione puntiforme nel gene *BRAF*, identificata come V595E nel cane, omologa alla mutazione V600E nell'uomo. Questa mutazione consiste in una variazione da timina ad adenina (T>A) a livello del nucleotide 1349,

che provoca la sostituzione di un amminoacido valina con acido glutammico nella proteina BRAF, determinando un'attivazione anomala della via di segnalazione MAPK (**Figura 2.2**). Tale attivazione è alla base della proliferazione incontrollata delle cellule tumorali uroteliali, contribuendo allo sviluppo e alla progressione del TCC (Yamasaki *et al.,* 2022).

Questo test può essere eseguito su vari tipi di campioni biologici, come sedimento urinario, preparati citologici ottenuti mediante cateterismo traumatico e biopsie istologiche. La presenza della mutazione ha una specificità diagnostica molto elevata, consentendo di confermare in modo definitivo la natura neoplastica delle cellule analizzate. Questo lo rende un test altamente affidabile per escludere la diagnosi di infezioni urinarie o altre condizioni infiammatorie che possono avere una presentazione clinica simile. Tuttavia, la sensibilità del test non è assoluta: l'assenza della mutazione in un campione non esclude la presenza di TCC, poiché alcuni tumori potrebbero non presentare questa specifica mutazione, oppure il campione analizzato potrebbe non contenere cellule neoplastiche in numero sufficiente per rilevarla (Grassinger *et al.,* 2019; Gedon *et al.,* 2022).

L'impiego del test genetico per la mutazione di *BRAF* risulta particolarmente vantaggioso nei contesti in cui la raccolta di campioni tramite biopsia risulti complessa o invasiva, come nel caso di tumori localizzati in aree difficilmente accessibili della vescica. Nonostante la sua utilità, questo test deve essere sempre interpretato nel contesto clinico generale e integrato con altri dati diagnostici. Ad esempio, un risultato negativo al test sul solo sedimento potrebbe richiedere ulteriori indagini, come la cistoscopia o l'analisi citologica, per escludere altre cause di sintomi urinari persistenti. Al contrario, un risultato positivo in un cane con sintomi sospetti di TCC può rappresentare un elemento decisivo per la diagnosi, evitando procedure invasive e accelerando l'inizio della terapia (Yamasaki *et al.,* 2022).

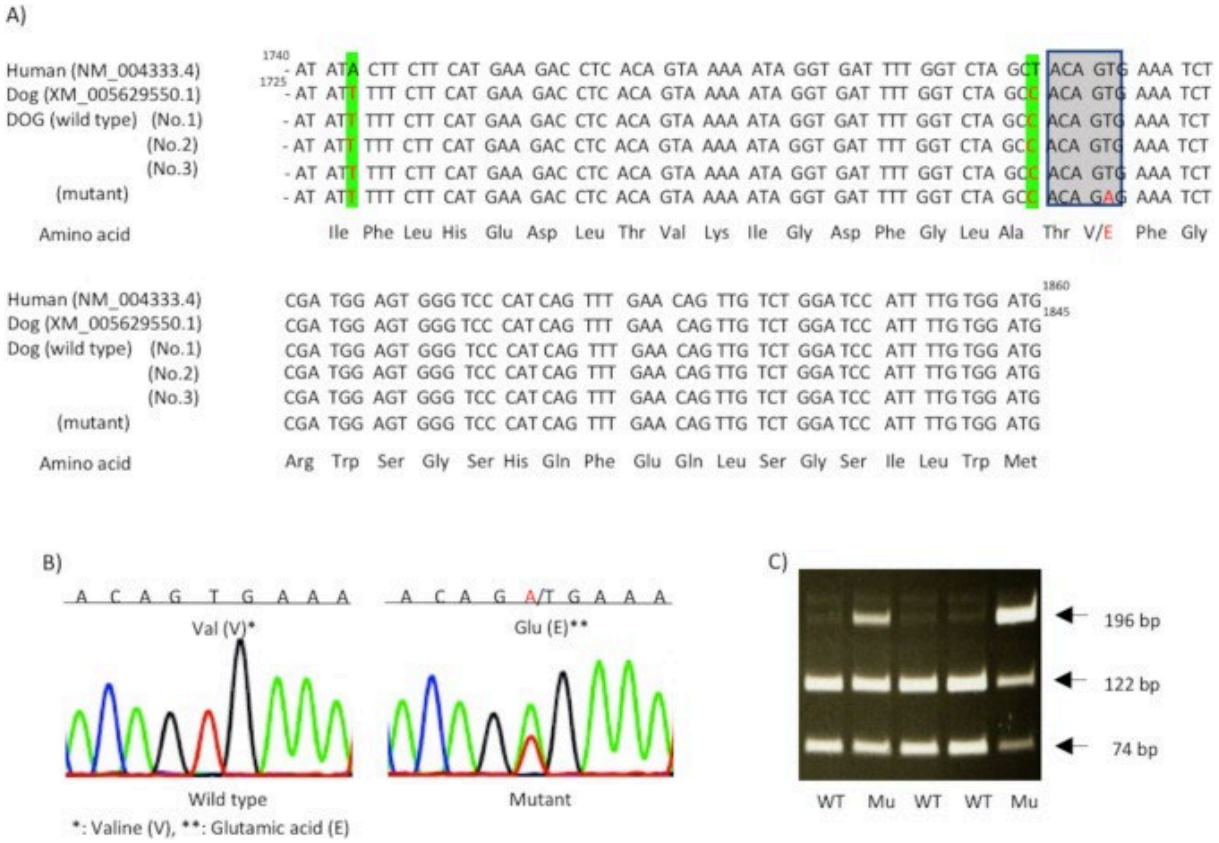

Figura 2.2 Sequenza del DNA genomico, cromatogramma del sequenziamento PCR ed elettroferogramma PCR-RFLP dell'esone 15 del gene BRAF evidenziano la mutazione V595E e la versione wild-type.
Fonte: Yamasaki H, Uematsu Y, Okano K, Ichikawa M, Tei M, Hirabayashi M, Uchida K, Ono K, Hirao H. Establishment and characterization of urothelial carcinoma cell lines with and without BRAF mutation (V595E) in dogs. *In Vitro Cell Dev Biol Anim.* 2022 Dec;58(10):898-911.

(A) Sequenza del DNA: La sequenza del gene BRAF wild-type è altamente conservata tra umani e cani, con due mutazioni silenti. Un frammento di 196 paia di basi viene amplificato, includendo il codone 595, sito di taglio per l'enzima di restrizione BtsIMutI.
(B) Cromatogramma: La mutazione V595E (c.1784 T>A nel cane, equivalente a c.1799 T>A nell'uomo) elimina il sito di taglio dell'enzima di restrizione.
(C) Elettroferogramma PCR-RFLP: La mutazione V595E viene identificata chiaramente poiché nei campioni mutati l'amplicone non viene digerito, mostrando una banda di 196 bp, mentre nei campioni wild-type vengono osservate due bande di 122 bp e 74 bp.

CAPITOLO 3

Marker prognostici

3.1 Valutazione dei margini chirurgici

L'analisi dei margini è un elemento cruciale nella valutazione istologica dei campioni chirurgici, soprattutto quando l'obiettivo dell'intervento è la completa asportazione di un tumore. Sebbene la valutazione istologica dei margini presenti alcune limitazioni, rimane il metodo più diffuso per determinare la completezza dell'escissione. I margini istologici, infatti, sono un indicatore importante del successo della chirurgia, anche se il loro *status* sul tumore primario non predice con assoluta certezza la possibilità di recidiva o il rischio di metastasi (Murphy *et al.,* 2004; Stomberg e Meuten, 2016).

Il margine chirurgico si riferisce alla porzione di tessuto che circonda la massa tumorale, mentre il margine chirurgico istologico (HTFM, *histologic tumor-free margin*) rappresenta la distanza di tessuto sano visibile al microscopio tra la neoplasia e il bordo del tessuto asportato. In ambito oncologico, è essenziale eseguire una valutazione accurata dei margini sia per le lesioni benigne che maligne, anche se la descrizione dettagliata dell'HTFM è sicuramente più rilevante nei tumori maligni (Kamstock *et al.,* 2011).

È importante sottolineare che i margini chirurgici istologici possono risultare significativamente inferiori rispetto ai margini chirurgici macroscopici, a causa della retrazione del tessuto durante la fissazione e la processazione del campione. Nei campioni di cute, ad esempio, la retrazione può ridurre i margini di circa il 30%. Questo fenomeno è influenzato da fattori come la contrazione delle miofibrille, l'elasticità del tessuto e la fissazione in formalina e, può essere limitato applicando punti di sutura lungo i margini del campione (Risselada *et al*., 2016).

L'accuratezza della valutazione dei margini dipende da diversi fattori: la corretta gestione del campione da parte del clinico, il metodo di preparazione del tessuto nel laboratorio e l'osservazione del patologo. In ogni situazione è fondamentale che il chirurgo comunichi chiaramente gli obiettivi dell'intervento (*debulking* o rimozione completa) e indichi quali

margini necessitano eventualmente di particolare attenzione. L'uso di inchiostri appositi, come l'inchiostro di china, per marcare i bordi del campione è la pratica più comunemente usata, poiché permette di distinguere chiaramente i margini chirurgici durante la valutazione microscopica e di evitare artefatti (Rochat *et al.,* 1992).

La tecnica di sezione, o *trimming*, utilizzata per l'analisi istologica influisce notevolmente sull'esito della valutazione dei margini. La metodica più comune è la sezione radiale, in cui il campione viene sezionato in direzione perpendicolare ai margini. Questa tecnica permette di esaminare una porzione limitata dei margini (1-5% del totale), risultando utile per valutare la relazione tra il tumore e i tessuti circostanti, nonché per misurare la distanza tra la neoplasia e i margini (Stomberg e Meuten, 2016). Tuttavia, per tumori di forma irregolare o con crescita discontinua, può essere preferibile la sezione tangenziale, che consente di esaminare una porzione maggiore dei margini, anche se con una valutazione limitata alla sola "presenza" o "assenza" di cellule tumorali a quel livello (Dores *et al.,* 2018).

Il referto del patologo dovrebbe essere il più dettagliato possibile, descrivendo la posizione delle cellule tumorali più vicine al margine e fornendo una misura precisa della distanza di tessuto libero da tumore (HTFM) (Scarpa *et al.,* 2012). In genere, si distinguono tre categorie di margini: "liberi" o "puliti" quando non sono presenti cellule neoplastiche vicino ai margini; "esigui" o "*clean but close*" quando le cellule neoplastiche si trovano a una distanza di 1-3 mm dai margini; e "infiltrati" o "sporchi" quando le cellule neoplastiche sono a diretto contatto con i margini (Haine *et al.,* 2022).

Sebbene lo stato dei margini sia un fattore prognostico rilevante, non tutte le neoplasie con margini infiltrati sono destinate a recidivare. Neoplasie a basso grado, come i sarcomi dei tessuti molli e i mastocitomi sottocutanei, possono non recidivare nonostante margini infiltrati (Simpson *et al.,* 2004; McSporran, 2009). Al contrario, alcune neoplasie con un fenotipo altamente invasivo o metastatico possono recidivare anche se i margini sono risultati istologicamente "puliti" (McSporran *et al.,* 2009; Donnelly *et al.,* 2021).

3.2 Ricerca delle metastasi linfonodali

La valutazione istologica delle metastasi linfonodali è un fattore cruciale nella prognosi del paziente oncologico, poiché la presenza di metastasi nodali rappresenta un segno inequivocabile di malignità e un fattore prognostico negativo (Beer *et al.,* 2018). Tale evidenza ha spesso un impatto significativo sul piano terapeutico, influenzando la decisione di adottare trattamenti più aggressivi o di monitorare più attentamente il paziente.

In medicina veterinaria, tuttavia, l'interpretazione delle metastasi linfonodali presenta delle criticità. Non esistono criteri istologici standardizzati per la valutazione delle metastasi linfonodali, il che può portare a una variabilità interpretativa tra i patologi. Questa mancanza di standardizzazione rende più complessa la valutazione della reale estensione delle metastasi, poiché la ricerca di cellule neoplastiche nei linfonodi si basa su un numero limitato di sezioni istologiche e, quindi, su una frazione del tessuto linfonodale disponibile. A differenza della medicina umana, dove spesso si processa l'intero linfonodo per un'analisi più completa, in veterinaria questa pratica non è comune (Faries *et al.,* 2017; Huang *et al.,* 2023). Studi recenti hanno sottolineato l'importanza di eseguire sezionamenti multipli, o "step", lungo il linfonodo per aumentare la probabilità di individuare eventuali cellule tumorali, riducendo il rischio di falsi negativi (Sabattini *et al.,* 2022).

Per escludere completamente la presenza di cellule neoplastiche, specialmente in caso di micrometastasi o cellule tumorali isolate (ITC), si può ricorrere a tecniche immunoistochimiche come l'impiego di anticorpi anti-citocheratine per evidenziare metastasi di carcinoma, o a colorazioni metacromatiche, come blu di toluidina e Giemsa, per individuare i granuli presenti nei mastocitomi (Matos *et al.,* 2006; Puebla-Osorio *et al.,*2017). Tuttavia, analogamente a quanto accade in medicina umana, persistono incertezze riguardo al significato biologico e al ruolo prognostico della presenza di piccoli aggregati di cellule neoplastiche o ITC a livello nodale, poiché non è chiaro se queste rappresentino un effettivo rischio di progressione della malattia (Sahin *et al.,*2009). Attualmente, l'unico sistema di classificazione esistente in veterinaria per le metastasi linfonodali riguarda i mastocitomi ed è stato proposto da Weishaar. Questo sistema (**Tabella 3.1**) distingue tra assenza di metastasi, stato pre-metastatico, metastasi iniziale e metastasi conclamata, fornendo una base per interpretare l'estensione del coinvolgimento linfonodale (Weishaar *et al.,*2014).

Tabella 3.1 Sistema di classificazione per la valutazione microscopica delle metastasi linfonodali nei cani con mastocitoma (Weishaar *et al.,* 2014).

Classificazione	Criteri istopatologici	Interpretazione proposta
HN0	Nessuno o rari (0–3), mastociti isolati e sparsi nei seni (subcapsulari, paracorticali o midollari) e/o nel parenchima per campo ×400 (0–3 mastociti per campo ×400), oppure non rientra nei criteri di altre classificazioni.	Non metastatico
HN1	Più di tre mastociti isolati nei seni (subcapsulari, paracorticali o midollari) e/o nel parenchima in almeno quattro campi ×400 (salvo diversa indicazione, almeno quattro campi ×400 contenenti più di tre mastociti).	Pre-metastatico
HN2	Aggregati (cluster) di mastociti (≥3 cellule associate) nei seni (subcapsulari, paracorticali o midollari) e/o nel parenchima, oppure fogli sinusoidali di mastociti.	Metastasi iniziale
HN3	Disgregazione o completa alterazione della normale architettura nodale da parte di focolai, noduli, foglietti o masse composte da mastociti.	Metastasi conclamata

3.3 *Grading* istologici e citologici

Il *grading* istologico è uno strumento fondamentale nella prognosi di numerosi tumori in medicina veterinaria, poiché permette di valutare l'aggressività di una neoplasia maligna in base a specifici criteri microscopici, sia citologici che istologici (Avallone *et al.,* 2021). A differenza della semplice distinzione tra tumori benigni e maligni, il *grading* offre una stima del comportamento biologico del tumore, considerando parametri quali la differenziazione cellulare, il numero di figure mitotiche, il grado di pleomorfismo nucleare, la presenza di necrosi e altri aspetti morfologici. Questo sistema consente di suddividere i tumori in categorie con diverso potenziale di crescita e diffusione, fornendo informazioni prognostiche cardine per orientare le scelte terapeutica come il potenziale metastatico, il *disease-free interval*, o *l'overall survival*. (Kamstock *et al.,* 2020). In alcuni casi, il grado istologico risulta persino più rilevante dell'istotipo tumorale stesso. Ad esempio, per i sarcomi dei tessuti molli sia nell'uomo che nel cane, il grado può influenzare direttamente le decisioni cliniche, come la scelta di intraprendere o meno terapie adiuvanti a seguito dell'exeresi chirurgica (Kuntz *et al.,* 1997; Spitalnik, 2001). Tuttavia, il *grading* non è sempre infallibile nella previsione del decorso clinico, e va considerato insieme ad altri fattori, come lo stadio clinico della malattia. Di seguito vengono

riportate le tabelle dei *grading* più comunemente usati in medicina veterinaria per definire il grado di neoplasie feline e canine (Tabelle 3.2-3.16).

3.3.1 Sistemi di *grading* citologici e istologici dei principali tumori canini

Tabella 3.2 Sistema di *grading* istologico a tre livelli del mastocitoma cutaneo canino (Patnaik *et al.*, 1989).

	Grado istologico		
	I (basso)	**II (intermedio)**	**III (alto)**
Localizzazione	Dermica e a livello di spazi interfollicolari	Infiltrazione della parte inferiore del derma e del tessuto sottocutaneo; alcuni si estendono al muscolo scheletrico o ai tessuti circostanti	Sostituzione del tessuto sottocutaneo e dei tessuti profondi
Morfologia cellulare	Rotondocellulare, monomorfe, citoplasma ampio e distinto con granuli di medie dimensioni	Da rotondocellulari a ovoidali, moderatamente pleomorfe, con cellule fusiformi e giganti sparse; citoplasma distinto con granuli fini nella maggior parte delle cellule, ma citoplasma indistinto e granuli grandi/ipercromatici in alcune	Rotondocellulari, ovoidali o fusata, pleomorfe, di medie dimensioni; citoplasma indistinto con granuli fini o poco visibili; molte cellule giganti e multinucleate sparse
Morfologia nucleare	Rotondocellulare, cromatina condensata	Da rotondocellulare a indentata con cromatina dispersa e nucleoli singoli; alcune cellule binucleate	Indentata o rotondocelluare - vescicolare, con uno o più nucleoli prominenti; frequenti cellule binucleate
Architettura, cellularità, reazione stromale	Disposte in file o piccoli gruppi, separate da fibre di collagene maturo	Da moderatamente a marcatamente cellulari, disposte in gruppi con stroma fibrovascolare sottile (occasionali aspetti di ialinizzazione del collagene)	Marcatamente cellulari, disposte in foglietti; stroma fibrovascolare o fibre collagene con aree di ialinizzazione
Conta mitotica[a]	Nessuno	Rare (0–2/HPF)	Frequenti (3–6/HPF)
Edema e necrosi	Minimale	Aree di edema diffuso e necrosi	Comune, edema, emorragia e necrosi

Abbreviazione: HPF, campo a forte ingrandimento.
[a]Area di visualizzazione e selezione degli HPF non specificate.

Tabella 3.3 Sistema di *grading* istologico a due livelli del mastocitoma cutaneo canino (Kiupel *et al.*, 2011).

Grado	Caratteristiche
Grado alto	Se è presente uno dei seguenti criteri: • Conta mitotica (10 HPF)[a,b] ≥7 • Cellule multinucleate (10 HPF)[b] ≥3 • Nuclei bizzarri (altamente atipici con marcate indentazioni, segmentazione e forma irregolare; 10 HPF)[b] ≥3 • Cariomegalia (almeno il 10% delle cellule neoplastiche con un diametro pari ad almeno il doppio di quello delle altre cellule neoplastiche.)
Grado basso	Se non classificato come grado alto

Abbreviazione: HPF, campo a forte ingrandimento.
[a] Valutata nelle regioni con la maggiore attività mitotica.
[b] Area di visualizzazione non specificata.

Tabella 3.4 Sistema di *grading* citologico del mastocitoma cutaneo canino (Camus *et al.*, 2016).

Grado	Caratteristiche
Grado alto	Scarsa presenza di granuli alla colorazione Wright modificata o due dei seguenti parametri: • Presenza di mitosi • Anisocariosi (definita come una variazione della dimensione nucleare superiore al 50%) • Binucleazione/multinucleazione • Pleomorfismo nucleare
Grado basso	Se non classificato come grado alto

Ottenuto valutando strisci citologici della cellularità minima di 100 mastociti per vetrino.

Tabella 3.5 Sistema di *grading* istologico dei sarcomi dei tessuti molli del cane (Dennis *et al.*, 2011).

Differenziazione	Punteggio
Sarcomi che richiamano in modo evidente il tessuto mesenchimale di origine	1
Sarcomi per cui il tipo istologico di origine può essere determinato, anche se è presente scarsa differenziazione	2
Sarcomi indifferenziati, per cui non è possibile riconoscere la tipologia cellulare di origine	3
Conta mitotica (in 10 HPF)[a]	**Punteggio**
0–9	1
10–19	2
≥20	3
Necrosi tumorale	**Punteggio**
Necrosi assente	0
≤50%	1
>50%	2
Grado istologico	**Punteggio totale**
Grado I (basso grado)	**≤3**
Grado II (grado medio)	**4–5**
Grado III (alto grado)	**≥6**

Abbreviazione: HPF, campo a forte ingrandimento.
[a]Valutato in 10 HPF contigui nella regione con la maggiore cellularità.

Tabella 3.6 Sistema di *grading* istologico dell'osteosarcoma canino (Loukopoulos *et al.*, 2007).

Pleomorfismo nucleare	Punteggio
Nessuno	0
Lieve	1
Moderato	2
Marcato	3
Conta mitotica (in 10 HPF)[a]	**Punteggio**
0–10	1
11–20	2
21–30	3
>30	4
Necrosi tumorale	**Punteggio**
Nessuna necrosi	0
<15%	1
15%–50%	2
>50%	3
Grado istologico	**Punteggio totale**
Grado I (basso grado)	**≤5**
Grado II (grado medio)	**6–7**
Grado III (alto grado)	**8-10**

Abbreviazione: HPF, campo a forte ingrandimento.
[a]Valutata in 10 HPF selezionati casualmente sia dalle aree centrali che periferiche del tumore. Area di visualizzazione non specificata.

Tabella 3.7 Sistema di *grading* istologico dell'osteosarcoma canino (Kirpensteijn *et al.*, 2002).

Grado istologico	Pleomorfismo	Conta mitotica[a]	Matrice tumorale	Cellularità tumorale	Necrosi
Grado I (basso grado)	0–1 (<25%)	<10	1 (>50%)	1 (<25%)	0–1 (<25%)
Grado II (grado medio)	2 (25%–50%)	10–20	2 (25%–50%)	2 (25%–50%)	2 (25%–50%)
Grado III (alto grado)	3–4 (>50%)	>20	3 (<25%)	3–4 (>50%)	3–4 (>50%)

Abbreviazione: HPF, campo a forte ingrandimento.
[a]Valutata in 3 HPF casuali. Area di visualizzazione non specificata.

Tabella 3.8 Sistema di *grading* istologico del tumore multilobulare dell'osso nel cane (Straw *et al.*, 1989).

Tipo di crescita	Punteggio
Espansiva	1
Combinata	2
Invasiva	3
Dimensione dei lobuli	**Punteggio**
Piccoli e medi	1
Grandi	2
Organizzazione	**Punteggio**
Ben organizzata	1
Moderatamente organizzata	2
Poco organizzata	3
Conta mitotica (in 10 HPF)[a]	**Punteggio**
0–5	1
6–10	2
>10	3
Pleomorfismo delle cellule	**Punteggio**
Monomorfe	0
Lieve	1
Moderato	2
Marcato	3
Necrosi	**Punteggio**
Assente	0
Presente	1
Grado istologico	**Punteggio totale**
Grado I (basso grado)	**≤7**
Grado II (grado medio)	**8–12**
Grado III (alto grado)	**≥13**

Abbreviazione: HPF, campo a forte ingrandimento.
[a]Area di visualizzazione e selezione degli HPF non specificate.

Tabella 3.9 Sistema di *grading* istologico del linfoma canino (Valli *et al.*, 2011).

Grado istologico	Conta mitotica[a]
Grado I (basso grado)	0–5/HPF
Grado II (grado medio)	6–10/HPF
Grado III (alto grado)	>10/HPF

Abbreviazione: HPF, campo a forte ingrandimento.
[a]Conta mitotica pari alla media della conta delle mitosi in 10 campi a 400×. Non specificati criteri per la selezione delle aree in cui effettuare la conta.

Tabella 3.10 Sistema di *grading* istologico del linfoma follicolare canino (Valli *et al.*, 2006).

Grado istologico	Numero di centroblasti[a]
Grado I (basso grado)	0–5/HPF
Grado II (grado medio)	6–15/HPF
Grado III (alto grado)	>15/HPF

Abbreviazione: HPF, campo a forte ingrandimento.
[a]Definiti come grandi linfociti con moderata quantità di citoplasma, nucleo vescicolare rotondo o ovale e 2-3 nucleoli spesso situati vicino alla membrana nucleare, valutati in 10 follicoli neoplastici ed espressi come numero per HPF. Area di visualizzazione non specificata.

Tabella 3.11 Score istologico di Utrecht per tumori corticosurrenalici cortisolo secernenti (Sanders et al., 2019).

Parametro	Descrizione	Punteggio
Indice di Proliferazione Ki67	Percentuale di cellule positive al Ki67 rispetto al totale dei nuclei contati in aree "hot spot" di almeno 1000 nuclei	Espresso come parametro numerico
Citoplasma chiaro/vacuolizzato	Percentuale di cellule con citoplasma chiaro/vacuolizzato. Se ≥33% delle cellule presenta citoplasma chiaro/vacuolizzato.	+4 se ≥33% delle cellule con citoplasma chiaro/vacuolizzato
Necrosi	Presenza di necrosi nelle sezioni istologiche	+3 se presente
Classi di rischio per la prognosi	**Ki67 index + citoplasma chiaro/vacuolizzato + necrosi**	
Basso rischio	**<6**	Minore rischio di recidiva dopo l'adrenalectomia
Rischio moderato	**6–11**	Moderato rischio di recidiva
Alto rischio	**≥11**	Maggiore rischio di recidiva e prognosi sfavorevole

Tabella 3.12 Sistema di *grading* istologico dei carcinomi mammari canini (Peña *et al.*, 2013).

Formazione di tubuli[a]	Punteggio
Formazione di tubuli in >75%	1
Formazione di tubuli nel 10% al 75% (moderata formazione di strutture tubulari miste ad aree di crescita solida)	2
Formazione di tubuli in <10% (formazione tubulare minima o assente)	3
Pleomorfismo nucleare[b]	**Punteggio**
Nucleo piccolo uniforme o regolare e nucleoli occasionali	1
Moderata variazione nella dimensione e forma nucleare, nucleo ipercromatico, presenza di nucleoli (possono essere prominenti)	2
Variazione marcata nella dimensione del nucleo, nucleo ipercromatico, spesso con ≥1 nucleoli prominenti	3
Conta mitotica (in 10 HPF)[c]	**Punteggio**
0–9 mitosi	1
10–19 mitosi	2
≥20 mitosi	3
Grado istologico	**Punteggio totale**
Grado I (basso grado)	**3–5**
Grado II (grado medio)	**6–7**
Grado III (alto grado)	**8–9**

Abbreviazione: HPF, campo a forte ingrandimento.

[a]Nei tumori complessi e misti, la percentuale di formazione di tubuli viene valutata considerando solo le aree epiteliali. Nel mioepitelioma maligno, la formazione di tubuli è 2. Nei carcinomi mammari canini eterogenei, la valutazione della formazione tubulare deve essere effettuata nelle aree maligne più rappresentative.

[b]Nei tumori complessi e misti, il pleomorfismo nucleare è valutato in tutte le componenti maligne.

[c]La conta mitotica (MC) è valutato alla periferia o nelle parti del tumore con maggiore attività mitotica (non solo nelle cellule epiteliali). Area di visualizzazione = 2,37 mm2.

Tabella 3.13 Sistema di *grading* istologico dei carcinomi polmonari canini (McNiel *et al.*, 1997).

Differenziazione complessiva	Punteggio
Ben differenziato (disposizione ordinata delle cellule neoplastiche rispetto ad altre cellule, matrice e membrana basale)	1
Moderatamente differenziato (contiene aree con disposizione cellulare ordinata e aree con perdita dell'organizzazione cellula-cellula o cellula-matrice)	2
Poco differenziato (perdita dell'orientamento delle cellule neoplastiche rispetto ad altre cellule e perdita di polarità rispetto alla matrice o alla membrana basale)	3
Pleomorfismo nucleare	**Punteggio**
Lieve (nuclei complessivamente uniformi con anisocitosi e anisocariosi minime)	1
Moderato (nuclei variabili ma con differenza di dimensioni inferiore al doppio)	2
Grave (nuclei con differenza di dimensioni maggiore del doppio e molte forme irregolari)	3
Conta mitotica (in 10 HPF)[a]	**Punteggio**
1–10	1
11–20	2
21–30	3
≥31	4
Dimensione nucleolare	**Punteggio**
Piccolo (difficile da identificare)	0,5
Medio (identificabile ma non prominente)	1
Grande (prominente e almeno un terzo della dimensione del nucleo)	1,5
Necrosi tumorale	**Punteggio**
Assente	0
1% - 20%	1
21% - 50%	2
>50%	3
Fibrosi tumorale	**Punteggio**
Assente	0
1% - 20%	0,5
21% - 50%	1
>50%	1,5
Demarcazione	**Punteggio**
Ben demarcato (confine netto tra tessuto tumorale e tessuto normale ma senza capsula)	1
Moderatamente demarcato (aree di tessuto tumorale protrudono nel tessuto adiacente)	2
Invasivo (molte aree di tessuto tumorale e cellule tumorali isolate si spingono nel tessuto adiacente; confini non distinguibili)	3
Grado istologico	**Punteggio totale**
Grado I (basso grado)	**≤8,5**
Grado II (grado medio)	**9,0–14,0**
Grado III (alto grado)	**≥14,5**

Abbreviazione: HPF, campo ad alto ingrandimento.

[a]Area di visualizzazione non specificata.

3.3.2 Sistemi di *grading* dei principali tumori felini

Tabella 3.14 Sistema di *grading* istologico del mastocitoma cutaneo felino (Sabattini *et al.*, 2019).

Grado	Caratteristiche

Grado alto	• **Conta mitotica[a] >5 in 10 HPF e almeno due dei seguenti:**
	  • Diametro >1,5 cm
	  • Forma nucleare irregolare (maggioranza delle cellule)
	  • Prominenza nucleolare/aggregati di cromatina (>50% delle cellule)

Grado basso	Se non classificato come grado alto

Abbreviazione: HPF, campo ad alto ingrandimento.
[a]Valutata in 10 HPF contigui nella regione con la maggiore attività mitotica. Area di 2,37 mm^2

Tabella 3.15 Sistema di *grading* istologico per i sarcomi dei tessuti molli cutanei e sottocutanei del gatto (Dobromylskyj et al., 2022).

Parametro	Punteggio
Conta mitotica	
0–9 mitosi	1
10–19 mitosi	2
>19 mitosi	3
Punteggio di necrosi[b]	
Nessuna necrosi	0
Uguale o inferiore al 50%	1
Superiore al 50%	2
Punteggio di infiammazione[c]	
Assente, minima o molto lieve	1
Lieve a moderata	2
Grave	3
Grado istologico	
Grado I (basso grado)	**Uguale o inferiore a 3**
Grado II (grado intermedio)	**4 o 5**
Grado III (alto grado)	**6 o superiore**

[a]Numero di mitosi per 10 HPF (campo a forte ingrandimento; 400×, area del campo di 0,237 mm^2).
[b]Percentuale di necrosi rispetto all'area totale del tumore. [c]Livello di infiammazione presente nel tumore.

Tabella 3.16 Sistema di *grading* istologico dei carcinomi mammari felini (Mills *et al.*, 2015).

Invasione linfovascolare	Punteggio
Assente	0
Presente	1
Forma nucleare[a]	**Punteggio**
≤5% anormale	0
>5% anormale	1
Conta mitotica (in 10 HPF)[b]	**Punteggio**
≤62	0
>62	1
Grado istologico	**Punteggio totale**
Grado I (basso grado)	**0**
Grado II (grado intermedio)	**1**
Grado III (alto grado)	**2–3**

Abbreviazione: HPF, campo ad alto ingrandimento.
[a]La forma nucleare anormale include qualsiasi deviazione dal contorno nucleare regolare o dalla forma nucleare rotonda/ovale valutata a forte ingrandimento nelle porzioni meno differenziate e/o più invasive del tumore. Il numero di nuclei che mostrano forma nucleare anormale viene stimato ed espresso come percentuale del numero totale di nuclei in un determinato campo.
[b]Valutata alla periferia o nelle parti del tumore con maggiore attività mitotica. Area di visualizzazione = 2,37 mm2.

3.4 Marker di proliferazione in oncologia veterinaria

La proliferazione cellulare incontrollata è uno degli *hallmarks* che portano allo sviluppo del cancro (Hanahan e Weinberg, 2022). L'analisi dei marker di proliferazione è quindi un utile strumento in oncologia veterinaria per valutare il comportamento biologico dei tumori. La quantificazione della frazione di crescita cellulare permette infatti di definire in maniera più accurata la prognosi e di orientare approcci terapeutici. I marker di proliferazione più comunemente usati in oncologia veterinaria sono conta mitotica, Ki-67 index, AgNOR e PCNA (Kiupel et al., 1998; Romansik et al., 2007; Bergin et al., 2011).

3.4.1 Conta mitotica

La conta mitotica (CM) è uno dei metodi più semplici e tradizionali per valutare la proliferazione cellulare nei tumori. La presenza di figure mitotiche, che rappresentano cellule in fase M del ciclo cellulare, fornisce un'indicazione diretta della frazione di crescita di una massa neoplastica e un elevato numero è correlato a una maggiore aggressività biologica del tumore (Kamstock *et al.*, 2011). Tuttavia, è importante contestualizzare questo parametro in relazione al tipo di tumore. Alcuni tumori benigni, come l'istiocitoma cutaneo e il tricoblastoma,

possono mostrare un alto numero di mitosi senza essere maligni, mentre altri tumori maligni, come quelli endocrini, possono avere poche mitosi, ma essere comunque altamente invasivi.

La variabilità nella quantificazione del conteggio mitotico (CM) rappresenta una sfida significativa sia in medicina umana che veterinaria. Le modalità di conteggio possono differire tra i patologi, non solo per quanto riguarda la regione di tessuto presa in esame, ma anche per la superficie totale del tumore valutata a diversi ingrandimenti.

A complicare ulteriormente questa variabilità, vi sono le differenze tra i microscopi utilizzati per l'analisi istopatologica: microscopi con oculari e obiettivi diversi possono variare notevolmente nel campo visivo (FOV, *Field of View*), che è determinato, tra gli altri fattori, dal *field number*, ovvero il diametro del campo visivo osservabile attraverso l'oculare, espresso in millimetri. Questo valore è cruciale poiché determina l'area del tessuto visualizzabile a un determinato ingrandimento, e variazioni tra i microscopi, causate da differenze nelle componenti ottiche, possono portare a discrepanze nell'area di tessuto analizzata, rendendo difficile standardizzare i risultati.

Questa problematica è stata accentuata ancor di più in questi anni, dove l'introduzione e l'uso crescente della patologia digitale ha aggiunto un'ulteriore complessità alla questione poiché, anche in questo caso, il campo visivo e l'area di tessuto esaminata possono differire rispetto alla valutazione tramite microscopio tradizionale, sollevando problematiche di confronto con i dati acquisiti in passato.

Per ovviare a queste problematiche e rendere la quantificazione della CM più riproducibile, è stata proposta una soluzione che standardizzasse sia il termine "conta mitotica" (*mitotic count*) sia l'area di valutazione, stabilendo un'area di riferimento standard di 2,37 mm^2, che al microscopio ottico si ottiene osservando 10 campi a 40x con un oculare con *field number* 22 e senza l'uso di una lente tubolare (Meuten et al., 2016). In questo modo viene garantita maggiore coerenza non solo dal punto di vista diagnostico, ma anche rispetto ai diversi studi, permettendo un confronto accurato dei risultati ottenuto da diversi patologi e da diversi strumenti. Anche standardizzando l'area di conta tuttavia la stima dell'attività mitotica è condizionata da ulteriori variabili quali la densità cellulare nei campi esaminati e la dimensione delle cellule neoplastiche. Oltre a ciò, esiste una variabilità significativa nella scelta dell'area da analizzare che meglio rappresenti l'aggressività tumorale e che permetta una conta mitotica e una valutazione prognostica più accurate (Bertram *et al.,* 2020). Alcuni studi hanno contato le

figure mitotiche in campi selezionati casualmente (Collan et al., 1996; Spangler et al., 1994). Altri, invece, hanno preferito concentrarsi sulle aree a maggiore densità cellulare o anaplastiche, escludendo quelle con necrosi, emorragia e artefatti (Meuten et al., 2016; Dennis et al., 2011). Seppur non ci sia ad oggi alcuno studio di patologia veterinaria che affronti sistematicamente il problema, la tendenza generale è quella di analizzare le aree alla periferia del tumore, in corrispondenza del fronte invasivo. Questa è la zona dove il tessuto tumorale entra in contatto con i tessuti sani e rappresenta il punto in cui le cellule tumorali presentano il maggior grado di invasività e aggressività (Van Diest *et al.,* 1992; Medri *et al.,* 2003; Lehr *et al.,* 2013; Bertram *et al.,* 2020). Concentrarsi su queste regioni potrebbe offrire una valutazione più precisa della frazione di crescita del tumore e fornire indicazioni più affidabili sulla sua aggressività, migliorando così l'accuratezza prognostica dell'esame istopatologico.

Ad oggi, con l'avvento della patologia digitale, l'identificazione di queste aree è sempre più automatizzata: algoritmi di machine learning e reti neurali sono in grado di analizzare l'intero vetrino, individuando automaticamente le zone con la maggiore densità di mitosi, permettendo non solo di risparmiare tempo, ma anche di aumentare l'accuratezza, riducendo la variabilità inter-osservatore e migliorando la comparabilità dei risultati.

3.4.2 Ki-67, PCNA e AgNOR

Per ottenere una stima accurata della proliferazione cellulare di un tumore è necessario misurare sia il numero di cellule in proliferazione (frazione di crescita) sia il tasso di proliferazione (tempo di generazione) (Webster et al., 2007). Oltre alla conta mitotica, i tre marker di proliferazione più comunemente usati in medicina veterinaria sono Ki-67, AgNOR e PCNA.

Ki-67 è una proteina nucleare non istonica che, essendo espressa in tutte le fasi del ciclo cellulare (G1-M), ma non nelle cellule a riposo (G0), permette di identificare le cellule attivamente in proliferazione (Brown e Gatter, 2002). La sua espressione è considerata un indicatore della frazione di crescita tumorale, e il suo utilizzo come marker prognostico è riconosciuto sia in oncologia umana che veterinaria (Laprie et al., 2001; Davey *et al.,* 2021). Nei melanomi orali del cane, Bergin *et al.* hanno dimostrato che un indice Ki-67 superiore a 19,5, associato a un indice mitotico superiore a 4 e a un'atipia nucleare del 30%, rappresenta un fattore prognostico altamente negativo e influisce in modo significativo sul tasso di sopravvivenza a un anno dalla diagnosi (**Tabella 3.17**, Bergin *et al.,* 2011). Lo stesso vale per i melanomi cutanei canini, dove un indice Ki-67 superiore al 15%, è stato associato a una

prognosi sfavorevole e a una ridotta sopravvivenza e a un decorso clinico più aggressivo (**Tabella 3.17**; Smedley *et al.,*2022).

Anche nei mastocitomi del cane (MCT), il Ki67 è considerato un utile strumento per identificare i tumori a rischio più elevato di recidiva o progressione. In particolare, per i MCT di basso grado o sottocutanei con margini infiltrati o esigui, ulcerati e/o con diametro superiore a 3 cm, o con coinvolgimento dei linfonodi HN2, si raccomanda un'analisi immunoistochimica che comprenda l'indice Ki67 e la sua eventuale integrazione con la quantificazione dell'AgNOR (Ag67) (**Tabella 3.18**).

Il *Proliferating Cell Nuclear Antigen* (PCNA), è una proteina nucleare che funge da cofattore per la DNA polimerasi, per cui presenta un ruolo chiave sia nella replicazione che nella riparazione del DNA. La sua espressione può essere visualizzata attraverso tecniche di immunoistochimica e quantificata per valutare il livello di proliferazione cellulare in diversi contesti patologici. La massima espressione di PCNA si osserva durante la fase di sintesi (fase S) del ciclo cellulare; tuttavia, a causa della sua emivita di 8-20 ore, può essere presente anche in cellule che si trovano in altre fasi del ciclo cellulare o in stato di quiescenza (van Diest *et al*., 1998; Madewell, 2001). Inoltre, la sua espressione può essere indotta non solo dalla replicazione attiva, ma anche da stimoli esterni come i fattori di crescita, e può essere rilevato anche in cellule senescenti, riducendo ulteriormente la sua specificità come indicatore esclusivo di proliferazione (Chang *et al.,* 1991). In passato, PCNA è stato utilizzato in medicina veterinaria per predire il comportamento di diverse neoplasie, come i mastocitomi canini (Bergman *et al.,* 2004; Seguin *et al.,* 2006). Tuttavia, a causa delle sue limitazioni, oggi si preferisce l'utilizzo del Ki67, poiché offre una maggiore selettività nell'identificare le cellule in attiva proliferazione e nel fornire indicazioni prognostiche più affidabili.

Gli AgNOR, o regioni argirofiliche dell'organizzatore nucleolare (NORs), sono sottostrutture nucleolari coinvolte nella trascrizione dell'RNA ribosomiale. Durante periodi di intensa attività trascrizionale, queste proteine vengono segregate, portando a un aumento sia del numero che dell'area occupata all'interno del nucleo. Gli AgNOR possono essere visualizzati mediante tecniche istochimiche di impregnazione argentica e quantificati in diversi modi, come numero per cellula, area totale per cellula o rapporto tra l'area degli AgNOR e l'area nucleare complessiva. In generale, questo tipo di valutazione è particolarmente utile perché offre una misura diretta dell'attività trascrizionale delle cellule, riflettendo l'efficienza della produzione di ribosomi, e fornendo un'indicazione del tasso di crescita cellulare (Kuratsu *et al.,* 1991;

Kiupel *et al.,* 1998; Rassnick *et al.,* 1999; Sarli *et al.,* 2002). Un aumento del numero o la presenza di AgNOR di piccole dimensioni è correlato a una maggiore velocità di progressione del ciclo cellulare, indicando un'elevata attività replicativa e una maggiore aggressività tumorale. Ad oggi in medicina veterinaria, viene spesso utilizzato in combinazione al Ki-67 (Ag67) come fattore prognostico negativo quando supera un valore di 54. (Webster et al., 2007, **Tabella 3.18**).

Anche in questo caso, l'avvento della patologia digitale, assieme alle nuove tecniche di analisi di immagine basate sull'intelligenza artificiale (IA), stanno migliorando significativamente l'accuratezza e la velocità delle valutazioni istopatologiche e immunoistochimiche (Echle *et al.,* 2021). Gli algoritmi di deep learning sono in grado di analizzare grandi quantità di dati provenienti da laboratori diversi, adattandosi a vari protocolli di colorazione e tipi di tessuto. Questo approccio automatizzato non solo aumenta la precisione, ma accelera anche i tempi di refertazione, rendendo il processo più robusto e riducendo la variabilità soggettiva inter-osservatore (Tizhoosh *et l.,* 2021).

Tabella 3.17. Criteri istologici con significato prognostico negativo nei melanomi canini.

Tumore	Fattori prognostici negativi	Referenza bibliografica
Melanoma orale/labiale	• Atipia nucleare: ≥30% di nuclei atipici • Conta mitotica: ≥4 in un'area di 2,37 mm² • Ki-67 *index*: ≥19,5 (numero medio di nuclei neoplastici positivi, calcolato in 5 campi all'interno una griglia ottica da 1 cm² ad un ingrandimento di 40x) • Invasione ossea	Bergin *et al.,* 2011
Melanoma cutaneo	• Atipia nucleare: ≥20% di nuclei atipici • Conta mitotica: ≥3 in un'area di 2,37 mm² • Ki-67 *index*: ≥ 15% (percentuale di nuclei positivi per Ki-67 in 500 cellule neoplastiche) • Presenza di ulcerazione • Spessore del tumore: > 0,95 cm • Estensione oltre il derma	Smedley *et al.,* 2022

Tabella 3.18. Fattori associati a minor tempo di sopravvivenza/ prognosi infausta nei mastocitomi canini.

Tumore	Fattori prognostici negativi	Referenza bibliografica
Mastocitoma cutaneo di basso grado o sottocutaneo con margini infiltrati/esigui	• Ki-67 *index*: ≥23 (numero medio di nuclei neoplastici positivi, calcolato in 5 campi all'interno una griglia ottica da 1 cm² a un ingrandimento di 400x) • Ag67: ≥54 • KIT: espressione citoplasmatica (pattern 2/3)	Webster et al., 2007; Sledge et al., 2016; Smith et al., 2017; Kiupel e Camus, 2019; Bellamy e Berlato, 2022
Mastocitoma cutaneo di basso grado ulcerato e/o con diametro > 3 cm		
Mastocitoma cutaneo di basso grado o sottocutaneo con uno o più linfonodi HN2 o linfonodi non rimossi		

CAPITOLO 4

Marker predittivi

I marker predittivi, noti anche come marker "terapeutici", stanno acquisendo un ruolo sempre più centrale nell'ottimizzazione delle terapie oncologiche e nell'implementazione della medicina di precisione (Califf *et al.,* 2018). Questi biomarcatori si basano sulla comprensione di specifiche alterazioni tumorali o varianti genetiche ereditarie che determinano una particolare sensibilità a specifici agenti terapeutici. L'obiettivo principale dei marcatori predittivi è fornire informazioni sull'effetto di un determinato trattamento, classificando i pazienti oncologici come probabili *responder* o *non responder*. Pertanto, vengono impiegati per orientare l'uso di terapie mirate (Batis *et al.,* 2021).

Ad esempio, nei trattamenti oncologici target, in cui un anticorpo o un inibitore molecolare è progettato per colpire una specifica alterazione, l'utilizzo di un marcatore predittivo è essenziale per verificare se le cellule tumorali del paziente presentano quell'anomalia. Solo in questo modo si può determinare se il paziente potrà trarre effettivamente beneficio dalla terapia.

Sebbene i marker predittivi suscitino un interesse crescente anche in ambito veterinario, la loro ricerca e utilizzo sui tumori del cane e del gatto non sono ancora entrati nella pratica di routine (Aupperle-Lellbach *et al.,* 2024). Questo è dovuto principalmente alla limitata disponibilità di terapie mirate nel settore veterinario, nonché alle difficoltà di accesso e ai costi elevati per l'utilizzo *off-label* di farmaci umani, spesso proibitivi per molti proprietari di animali.

4.1 Inibitori tirosin-chinasici

Kit, noto anche come CD117, è un recettore tirosin-chinasico codificato dal proto-oncogene c-kit. L'interazione tra questo recettore e il suo ligando specifico, lo *stem cell factor* (SCF), prodotto da fibroblasti, cheratinociti, cellule endoteliali e stromali del midollo osseo, gioca un ruolo cruciale nella regolazione della sopravvivenza, proliferazione, chemiotassi e degranulazione dei mastociti.

Ad oggi, Kit è uno dei recettori tirosinchinasici più studiati nelle neoplasie dei piccoli animali e riveste un ruolo centrale nei trattamenti mirati con inibitori a bersaglio molecolare, soprattutto nel mastocitoma canino (Blackwood *et al.,* 2012). In particolare, c-kit si è dimostrato un biomarcatore predittivo essenziale nel guidare la terapia con inibitori tirosin-chinasici come masitinib e toceranib, in cui la presenza di mutazioni attivanti nel gene è strettamente correlata a una risposta potenziata a questi trattamenti.

Studi hanno dimostrato che nei mastocitomi del cane sono frequenti mutazioni attivanti c-kit a livello degli esoni 8, 9 e 11 (Brocks *et al.,* 2021; Webster *et al.,* 2006). Tra queste, le *internal tandem duplications* (ITD) nell'esone 11 sono riportate in circa il 20% dei casi, soprattutto in mastocitomi di alto grado, e sono state associate a un maggiore rischio di recidiva locale, metastasi e mortalità (Kiupel *et al.,* 2019). Tali mutazioni indurrebbero un'acquisizione di funzione del gene, causando una fosforilazione costitutiva del recettore in assenza di ligando, portando così ad una attivazione persistente (London *et al.,* 1999). D'altra parte, le mutazioni a livello degli esoni 8 e 9 risultano meno frequenti (circa 5% dei mastocitomi), e sembrano avere un'importanza prognostica inferiore (Brocks *et al.,* 2021).

A supporto dell'analisi mutazionale, per il mastocitoma del cane è possibile indagare c-kit anche tramite tecniche immunoistochimiche (Gil da Costa *et al.,* 2007). Con questa metodica vengono riconosciuti tre diversi pattern di espressione:

- Kit pattern I: espressione limitata alla membrana citoplasmatica, come accade nei mastociti normali.
- Kit pattern II: espressione citoplasmatica a spot paranucleari.
- Kit pattern III (espressione citoplasmatica diffusa)

La localizzazione citoplasmatica aberrante di Kit (pattern II e III) è fortemente correlata alla presenza di ITD e a una prognosi peggiore rispetto alla normale espressione di membrana (Chen *et al.,* 2022). Tumori con pattern II o III presentano tassi di recidiva più alti, tempi di sopravvivenza più brevi e gradi istologici più elevati (Kiupel *et al.,* 2004). Nel mastocitoma sottocutaneo canino, il pattern III è stato associato a un maggior rischio di recidiva locale (Smith *et al.,* 2017).

Il mastocitoma del cane è l'unico esempio in medicina veterinaria per cui studi clinici controllati hanno dimostrato l'efficacia degli inibitori del recettore Kit, confermando il ruolo predittivo di

c-kit per la risposta a queste terapie mirate (London *et al.,* 2009; Hahn *et al.,* 2008). Ad oggi, nell'iter clinico decisionale, la ricerca di mutazioni di c-kit è effettuata soprattutto in pazienti con mastocitomi di alto grado o con malattia metastatica avanzata, e la terapia è consigliata in presenza di ITD nell'esone 11 (De Nardi *et al.,* 2022; Macedo *et al.,* 2022).

4.2 Inibitori dei *checkpoint* immunitari

Il sistema immunitario gioca un ruolo fondamentale nella sorveglianza contro il cancro, e la sua evasione è riconosciuta come uno degli aspetti chiave dello sviluppo e della progressione tumorale (Gonzalez *et al.,* 2018, Hanahan e Weinberg, 2022). I tumori, infatti, adottano diverse strategie per sfuggire al controllo immunitario, tra cui l'aumento dell'espressione delle proteine del checkpoint immunitario. Queste proteine fungono da "freni" immunitari, riducendo l'attività delle cellule T citotossiche e consentendo così al tumore di proliferare. Tra le proteine checkpoint più studiate vi sono PD-1 e il suo ligando PD-L1, oltre a CTLA-4, che sono stati i bersagli delle prime terapie immunologiche sviluppate per l'uso clinico (He & Xu, 2020; Ribas & Wolchok, 2018). Più recentemente, altre proteine come LAG-3, TIM-3, CD200 e OX-40 sono state oggetto di indagine, ampliando il panorama dei bersagli per potenziali trattamenti immunoterapici (Curti *et al.,* 2013; He *et al.,* 2018; Olin *et al.,* 2019; Kreidieh *et al.,* 2023).

Negli ultimi anni, gli inibitori del checkpoint immunitario (ICI) hanno rivoluzionato il trattamento del cancro in medicina umana, offrendo nuove speranze ai pazienti con melanoma avanzato e altri tumori solidi (Sun *et al.,* 2023; Carreau & Pavlick, 2022). L'applicazione di questi inibitori in oncologia veterinaria è recentemente emersa come area di ricerca innovativa, con il potenziale di trasformare il panorama terapeutico per le neoplasie degli animali da compagnia (Marable *et al.,* 2021; Maekawa *et al.,* 2021).

Per quanto riguarda l'oncologia veterinaria, l'uso crescente di ICI ha generato un notevole interesse, come dimostrato dai recenti studi sull'anticorpo monoclonale caninizzato anti-PD-L1 (c4G12). Questo anticorpo ha dimostrato di stimolare la risposta immunitaria in vitro, con un aumento della produzione di citochine e la proliferazione delle cellule mononucleate del sangue periferico canino (Maekawa *et al.,* 2017). Dal punto di vista clinico, c4G12 ha mostrato una certa efficacia nel trattamento di cani affetti da melanoma avanzato e sarcoma indifferenziato, con un tasso di risposta oggettiva in due dei nove cani trattati. In particolare, un cane con melanoma in stadio II ha mostrato una risposta completa dopo 10 settimane di trattamento, anche se la malattia ha successivamente progredito, richiedendo un aumento della dose per ottenere un'ulteriore riduzione tumorale (Maekawa *et al.,* 2017).

Studi successivi hanno valutato anche anticorpi monoclonali diretti contro PD-1 nei cani (Igase et al. 2020). In questo studio, sono stati utilizzati anticorpi PD-1 chimerici e caninizzati in 30 cani con diversi tipi di tumori maligni avanzati, inclusi melanomi orali, melanomi cutanei, carcinomi mammari e linfomi. Tra i casi di melanoma orale in stadio IV, solo il 26,7% ha mostrato una risposta parziale, mentre il 16,7% dei casi ha ottenuto una stabilizzazione della malattia (Igase *et al.,* 2020). Il beneficio clinico complessivo per i cani trattati con anticorpi anti-PD-1 è stato significativo rispetto ai controlli, con un miglioramento della sopravvivenza nei pazienti con melanoma orale in stadio avanzato, anche se la risposta terapeutica è risultata variabile e dipendente da diversi fattori, tra cui il trattamento concomitante con altre terapie come gli inibitori tirosin-chinasici (Igase *et al.,* 2020). Questi risultati evidenziano la necessità di sviluppare e identificare marker predittivi in grado di selezionare i pazienti in grado di beneficiare del trattamento con gli ICI. La ricerca attuale si sta muovendo in questa direzione, con studi che stanno esplorando l'espressione di PD-L1 nei tumori e i livelli di infiltrati linfocitari (Maekawa *et al.,* 2021; Muscatello *et al.,* 2024). Queste indagini stanno aprendo nuove prospettive per migliorare la stratificazione dei pazienti e personalizzare le terapie oncologiche nei cani, contribuendo a un utilizzo più efficace e mirato degli ICI in campo veterinario, rendendoli un efficace marker predittivo per la risposta immunoterapica.

4.3 microRNA (miRNA)

I miRNA, o microRNA, sono piccole molecole di RNA non codificante, tipicamente lunghe 20-25 nucleotidi, che regolano l'espressione genica post-trascrizionale legandosi a specifiche sequenze di mRNA bersaglio, causando così la loro degradazione o inibendo la traduzione (Ambros, 2004). Questo processo è fondamentale per il mantenimento di numerose funzioni biologiche cellulari e la loro alterata espressione è stata ampiamente collegata alla genesi e alla progressione di diverse forme di cancro (Calin & Croce, 2006).

In ambito oncologico, i miRNA svolgono un ruolo cruciale come biomarcatori diagnostici, prognostici e terapeutici (Zelli *et al.,* 2020; Chakrabortty *et al.,* 2023; Ghamlouche *et al.,* 2023; Valle-Garcia *et al.,* 2024). Questi piccoli RNA non codificanti possono essere rilevati in molteplici matrici biologiche, tra cui sangue, urine, tessuti tumorali e persino feci, rendendoli strumenti versatili per la diagnosi mini-invasiva di diversi tipi di tumore (Kosaka *et al.,* 2010; Cortez *et al.,* 2011). Diversi studi hanno dimostrato che specifici *pattern* di espressione dei miRNA sono associati a determinati tipi di tumore e che possono essere utilizzati per

identificare la malattia in stadi iniziali, monitorare la progressione e prevedere la risposta ai trattamenti (Lu *et al.,* 2005; Conti *et al.,* 2021).

Il loro ruolo predittivo e terapeutico emerge proprio dalla capacità dei miRNA di regolare l'espressione genica senza agire sul DNA, influenzando così processi cellulari fondamentali come la crescita e la diffusione delle cellule tumorali (Menon *et al.,* 2022). A seconda del target, i miRNA possono avere funzioni sia di oncogeni sia di oncosoppressori, e ristabilire i livelli di espressione fisiologica potrebbe correggere le alterazioni molecolari osservate nei tumori (Zhang *et al.,* 2007). Questa correzione può avvenire attraverso la somministrazione di *mimics*, molecole sintetiche che imitano i miRNA oncosoppressori, ristabilendone la loro funzione o tramite *antagomirs*, che inibiscono i miRNA oncogenici, bloccandone l'attività (Gambari *et al.,* 2016; Wang e Wu, 2019).

Alcuni miRNA sono già stati oggetto di studi clinici per il loro potenziale terapeutico. Ad esempio, il farmaco MRX34, un *mimic* di miR-34a con funzione di oncosoppressore, è stato uno dei primi miRNA studiati in trial clinici. Sviluppato per trattare tumori come il carcinoma epatocellulare e il carcinoma polmonare, questo farmaco mirava a ripristinare la funzione di miR-34a nei pazienti, tuttavia, nonostante le premesse promettenti, il trial è stato interrotto a causa di effetti collaterali (Hong *et al.,* 2020). Un altro esempio è miR-16, utilizzato in forma di *mimic* nel farmaco TargomiR, che è stato sperimentato per il trattamento del mesotelioma pleurico e del carcinoma polmonare non a piccole cellule, dando segni iniziali di riduzione della crescita tumorale con pochi effetti collaterali (van Zandwijk *et al.,* 2017).

miR-155, un miRNA con proprietà oncogeniche, è stato bersagliato dall'*antagomir* MRG-106 per trattare forme di linfoma e leucemia, arrivando fino alla fase 2 del trial clinico (Anastasiadou *et al.,* 2021). O miR-10b, noto per il suo ruolo nella promozione della metastasi, è stato oggetto di studi preclinici e clinici utilizzando il suo *antagomir* (TTX-MC138) per il trattamento del carcinoma mammario metastatico. In questo caso, sebbene i test siano ancora in fase preclinica, i risultati mostrano una riduzione significativa della capacità metastatica del tumore (Ma *et al.,* 2010; Yoo *et al.,* 2015).

Nella medicina veterinaria, l'applicazione dei miRNA come biomarcatori oncologici è ancora in fase iniziale. La capacità di rilevare modelli di espressione specifici di miRNA nei tessuti o nei fluidi corporei apre la strada a diagnosi più rapide e precise per i tumori negli animali domestici, specialmente cani e gatti, che condividono con l'uomo molte similitudini biologiche (Leonardi *et al.,* 2021; Ferreira *et al.,* 2024). Uno dei vantaggi più grandi è dato dal fatto che la

produzione di miRNA *mimics* e *antagomir* avrebbe costi relativamente bassi, rendendo queste tecnologie accessibili per l'uso veterinario su larga scala.

Ad oggi, in medicina veterinaria esiste un solo studio in cui è stato usato un miRNA dal punto di vista terapeutico per trattare un carcinoma mammario metastatico felino (FMC). In questo caso è stato utilizzato un *antagomir* specifico coniugato a nanoparticelle magnetiche, e si è vista una riduzione significativa dell'espressione di miR-10b nelle metastasi e ha migliorato la sopravvivenza del paziente felino. I risultati ottenuti sono stati monitorati tramite risonanza magnetica (MRI), mostrando la capacità del farmaco di accumularsi nei siti metastatici e di modulare l'espressione del target HOXD10. Questo studio rappresenta una pietra miliare per l'oncologia veterinaria, poiché non solo conferma la somiglianza tra il cancro felino e umano, ma suggerisce che i modelli spontanei animali potrebbero essere utilizzati per testare nuove terapie prima di procedere con i trial clinici sugli esseri umani, dando beneficio ad entrambe le parti (Savan *et al.,* 2022).

Questi nuovi approcci terapeutici hanno il potenziale di rivoluzionare il trattamento oncologico, offrendo terapie personalizzate in base ai profili molecolari del paziente. Tuttavia, la loro applicazione pratica non è priva di sfide. Uno dei principali ostacoli è la complessità della regolazione genica operata dai miRNA, poiché agiscono su più bersagli contemporaneamente e spesso non hanno una specificità d'organo, andando quindi a impattare su funzioni fisiologiche normali (Seyhan *et al.,* 2024). Di conseguenza, esiste il rischio di effetti collaterali indesiderati, come evidenziato nel trial clinico di MRX34, interrotto a causa di gravi eventi immuno-mediati (Hong *et al.,* 2020). La ricerca è attualmente focalizzata sullo sviluppo di sistemi di somministrazione più mirati e sicuri per evitare questi effetti fuori bersaglio e migliorare l'efficacia del trattamento (Forterre *et al.,* 2020; Martino *et al.,* 2023).

Inoltre, molti degli studi clinici sui miRNA, sia nell'uomo che negli animali, sono ancora nelle fasi iniziali e non sono stati ancora dimostrati pienamente i loro effetti a lungo termine. Pertanto, è necessario un ulteriore sviluppo per migliorare la sicurezza e l'efficacia di queste terapie, garantendo un targeting preciso dei tessuti tumorali e riducendo al minimo gli effetti *off-target* (Savan *et al.,* 2022).

Bibliografia

1. Adan A, Alizada G, Kiraz Y, Baran Y, Nalbant A. Flow cytometry: basic principles and applications. *Crit Rev Biotechnol.* 2017;37(2):163-176.
2. Anastasiadou E, Seto AG, Beatty X, et al. Cobomarsen, an Oligonucleotide Inhibitor of miR-155, Slows DLBCL Tumor Cell Growth In Vitro and In Vivo. *Clin Cancer Res.* 2021;27(4):1139-1149.
3. Ambros V. The functions of animal microRNAs. *Nature.* 2004;431(7006):350-5.
4. Aupperle-Lellbach H, Kehl A, de Brot S, van der Weyden L. Clinical Use of Molecular Biomarkers in Canine and Feline Oncology: Current and Future. *Vet Sci.* 2024 2;11(5):199.
5. Avallone G, Rasotto R, Chambers JK, Miller AD, Behling-Kelly E, Monti P, Berlato D, Valenti P, Roccabianca P. Review of Histological Grading Systems in Veterinary Medicine. *Vet Pathol.* 2021;58(5):809-828.
6. Batis N, Brooks JM, Payne K, et al. Lack of predictive tools for conventional and targeted cancer therapy: barriers to biomarker development and clinical translation. *Adv Drug Deliv Rev.* 2021;176:113854.
7. Beer P, Pozzi A, Rohrer Bley C, et al. The role of sentinel lymph node mapping in small animal veterinary medicine: a comparison with current approaches in human medicine. *Vet Comp Oncol.* 2018;16:178–187.
8. Bellamy E, Berlato D. Canine cutaneous and subcutaneous mast cell tumours: a narrative review. *J Small Anim Pract.* 2022;63(7):497-511.
9. Berger EP, Johannes CM, Jergens AE, Allenspach K, Powers BE, Du Y, Mochel JP, Fox LE, Musser ML. Retrospective evaluation of toceranib phosphate (Palladia®) use in the treatment of gastrointestinal stromal tumors of dogs. *J Vet Intern Med.* 2018;32(6):2045-2053.
10. Bergin IL, Smedley RC, Esplin DG, Spangler WL, Kiupel M. Prognostic evaluation of Ki67 threshold value in canine oral melanoma. *Vet Pathol.* 2011;48(1):41-53.
11. Bergmann V, Bostock D, Kiupel M. The prognostic significance of AgNOR counts and PCNA-positive cell counts in canine malignant lymphomas. *J Comp Pathol.* 1998;119(4):407-18.

12. Bergman PJ, Craft DM, Newman SJ, et al. Correlation of histologic grading of canine mast cell tumors with Ki67/PCNA/AgNOR/c-Kit scores: 38 cases (2002-2003). *Vet Comp Oncol.* 2004;2:98–98.
13. Bertram CA, Aubreville M, Gurtner C, et al. Computerized Calculation of Mitotic Count Distribution in Canine Cutaneous Mast Cell Tumor Sections: Mitotic Count Is Area Dependent. *Veterinary Pathology.* 2020;57(2):214-226.
14. Brocks BAW, Bertram CA, Bartel A, et al. Internal tandem duplication of exon 8 of c-kit is associated with longer total survival in canine cutaneous mast cell tumors. *Veterinary Pathology.* 2021;58:315-324.
15. Brown DC, Gatter KC. Ki67 protein: the immaculate deception? *Histopathology.* 2002;40:2–11.
16. Burnett RC, Vernau W, Modiano JF, et al. Diagnosis of canine lymphoid neoplasia using clonal rearrangements of antigen receptor genes. *Vet Pathol.* 2003;40:32–41.
17. Califf RM. Biomarker definitions and their applications. *Exp Biol Med (Maywood).* 2018;243(3):213-221.
18. Calin GA, Croce CM. MicroRNA signatures in human cancers. *Nat Rev Cancer.* 2006;6(11):857-66.
19. Camus MS, Priest HL, Koehler JW, et al. Cytologic criteria for mast cell tumor grading in dogs with evaluation of clinical outcome. *Vet Pathol.* 2016;53:1117–1123.
20. Chakrabortty A, Patton DJ, Smith BF, Agarwal P. miRNAs: Potential as biomarkers and therapeutic targets for cancer. *Genes.* 2023;14:1375.
21. Chang CD, Phillips P, Lipson KE, Cristofalo VJ, Baserga R. Senescent human fibroblasts have a post-transcriptional block in the expression of the proliferating cell nuclear antigen gene. *J Biol Chem.* 1991;266(14):8663-6.
22. Chen P, Marconato L, Sabattini S, Kiupel M. Mutations in exons 8 and 11 of c-kit gene in canine subcutaneous mast cell tumors and their association with cell proliferation. *Vet Sci.* 2022;9(9):493.
23. Conti I, Simioni C, Varano G, et al. MicroRNAs Patterns as Potential Tools for Diagnostic and Prognostic Follow-Up in Cancer Survivorship. *Cells.* 2021;10(8):2069.

24. Comazzi S, Riondato F. Flow Cytometry in the Diagnosis of Canine T-Cell Lymphoma. *Front Vet Sci.* 2021 21;8:600963.
25. Cortez MA, Bueso-Ramos C, Ferdin J, et al. MicroRNAs in body fluids--the mix of hormones and biomarkers. *Nat Rev Clin Oncol.* 2011;8(8):467-77.
26. Curti BD, Kovacsovics-Bankowski M, Morris N, et al. OX40 is a potent immune-stimulating target in late-stage cancer patients. *Cancer Res.* 2013;73:7189–7198.
27. Davey MG, Hynes SO, Kerin MJ, Miller N, Lowery AJ. Ki-67 as a prognostic biomarker in invasive breast cancer. *Cancers (Basel).* 2021;13(17):4455
28. Dennis MM, McSporran KD, Bacon NJ, et al. Prognostic factors for cutaneous and subcutaneous soft tissue sarcomas in dogs. *Vet Pathol.* 2011;48(1):73–84.
29. de Nardi AB, Dos Santos Horta R, Fonseca-Alves CE, et al. Diagnosis, prognosis and treatment of canine cutaneous and subcutaneous mast cell tumors. *Cells.* 2022;11(4):618.
30. Dobromylskyj M. Feline Soft Tissue Sarcomas: A Review of the Classification and Histological Grading, with Comparison to Human and Canine. *Animals (Basel).* 2022;12(20):2736.
31. Donnelly L, Mullin C, Balko J, et al. Evaluation of histological grade and histologically tumour-free margins as predictors of local recurrence in completely excised canine mast cell tumours. *Vet Comp Oncol.* 2015;13(1):70-6.
32. Dores CB, Milovancev M, Russell DS. Comparison of histologic margin status in low-grade cutaneous and subcutaneous canine mast cell tumours examined by radial and tangential sections. *Vet Comp Oncol.* 2018;16:125–130.
33. Echle A, Rindtorff NT, Brinker TJ, Luedde T, Pearson AT, Kather JN. Deep learning in cancer pathology: a new generation of clinical biomarkers. *Br J Cancer.* 2021;124(4):686-696.
34. Ehrhart EJ, Wong S, Richter K, et al. Polymerase chain reaction for antigen receptor rearrangement: Benchmarking performance of a lymphoid clonality assay in diverse canine sample types. *J Vet Intern Med.* 2019;33(3):1392-1402.
35. Faries MB, Thompson JF, Cochran AJ, et al. Completion Dissection or Observation for Sentinel-Node Metastasis in Melanoma. *N Engl J Med.* 2017;376(23):2211-2222.

36. Ferreira T, da Costa RMG, Dias F, et al. Exploring the role of microRNAs as diagnostic and prognostic biomarkers in canine mammary tumors. *GeroScience*. 2024.
37. Fonseca-Alves CE, Laufer-Amorim R, Dagli MLZ, Palmieri C. Editorial: Precision medicine in veterinary oncology: volume II. *Front Vet Sci.* 2023 21;10:1219963.
38. Forterre A, Komuro H, Aminova S, Harada M. A Comprehensive Review of Cancer MicroRNA Therapeutic Delivery Strategies. *Cancers (Basel)*. 2020;12(7):1852.
39. Gambari R, Brognara E, Spandidos DA, Fabbri E. Targeting oncomiRNAs and mimicking tumor suppressor miRNAs: New trends in the development of miRNA therapeutic strategies in oncology (Review). *Int J Oncol.* 2016;49(1):5-32.
40. Ghamlouche F, Yehya A, Zeid Y, et al. MicroRNAs as clinical tools for diagnosis, prognosis, and therapy in prostate cancer. *Transl Oncol.* 2023;28:101613.
41. Gatalica Z, Feldman R, Vranić S, Spetzler D. Immunohistochemistry-Enabled Precision Medicine. *Cancer Treat Res.* 2019;178:111-135.
42. Gedon J, Kehl A, Aupperle-Lellbach H, von Bomhard W, Schmidt JM. BRAF mutation status and its prognostic significance in 79 canine urothelial carcinomas: A retrospective study (2006-2019). *Vet Comp Oncol.* 2022;20(2):449-457.
43. Gentilini F, Calzolari C, Turba ME, et al. GeneScanning analysis of Ig/TCR gene rearrangements to detect clonality in canine lymphomas. *Vet Immunol Immunopathol.* 2009;127:47–56.
44. Gil da Costa RM, Matos E, Rema A, et al. CD117 immunoexpression in canine mast cell tumors: correlations with pathological variables and proliferation markers. *BMC Veterinary Research.* 2007;3:19.
45. Grillo F, Pigozzi S, Ceriolo P, Calamaro P, Fiocca R, Mastracci L. Factors affecting immunoreactivity in long-term storage of formalin-fixed paraffin-embedded tissue sections. *Histochem Cell Biol.* 2015;144(1):93-9.
46. Hahn KA, Ogilvie G, Rusk T, et al. Masitinib is safe and effective for the treatment of canine mast cell tumors. *Journal of Veterinary Internal Medicine.* 2008;22:1301-1309.
47. Haine DL, Pittaway R, Berlato D, Demetriou J. Incomplete histological margins following planned narrow excision of canine appendicular soft tissue sarcomas

and mast cell tumors, using the residual tumor classification scheme. *Vet Surg.* 2022;51(7):1078-1086.

48. Hall PA, Coates PJ, Goodlad RA, Hart IR, Lane DP. Proliferating cell nuclear antigen expression in non-cycling cells may be induced by growth factors in vivo. *Br J Cancer.* 1994;70(2):244-7.
49. Hammer SE, Groiss S, Fuchs-Baumgartinger A, et al. Characterization of a PCR-based lymphocyte clonality assay as a complementary tool for the diagnosis of feline lymphoma. *Vet Comp Oncol.* 2017;15(4):1354-1369.
50. Hanahan D. Hallmarks of Cancer: New Dimensions. *Cancer Discov.* 2022;12(1):31-46.
51. He X, Xu C. Immune checkpoint signaling and cancer immunotherapy. *Cell Res.* 2020;30:660–669.
52. He Y, Cao J, Zhao C, et al. TIM-3, a promising target for cancer immunotherapy. *Onco Targets Ther.* 2018;11:7005–7009.
53. Hicks KA, Leeper HJ, Curran KM. Retrospective evaluation of toceranib phosphate (Palladia) in the treatment of canine carcinomatosis and mesothelioma. *Vet Comp Oncol.* 2024;22(2):245-254.
54. Hong DS, Kang YK, Borad M, et al. Phase 1 study of MRX34, a liposomal miR-34a mimic, in patients with advanced solid tumours. *Br J Cancer.* 2020;122(11):1630-1637.
55. Huang CC, Tang EK, Shu CW, et al. Comparison of the Outcomes between Systematic Lymph Node Dissection and Lobe-Specific Lymph Node Dissection for Stage I Non-small Cell Lung Cancer. *Diagnostics (Basel).* 2023;13(8):1399.
56. Igase M, Nemoto Y, Itamoto K, et al. A pilot clinical study of the therapeutic antibody against canine PD-1 for advanced spontaneous cancers in dogs. *Sci. Rep.* 2020;10:18311.
57. Kamstock DA, Ehrhart EJ, Getzy DM, et al. Recommended guidelines for submission, trimming, margin evaluation, and reporting of tumor biopsy specimens in veterinary surgical pathology. *Vet Pathol.* 2011;48:19–31.
58. Kamstock DA, Russell DS, Powers BE. The pathology of neoplasia. In: Vail DM, Thamm DH, Liptak JM, editors. Withrow and MacEwen's Small Animal Clinical Oncology. 6th ed. Edinburgh: Elsevier; 2020. p. 61-80.

59. Keller SM, Moore PF. Rearrangement patterns of the canine TCRγ locus in a distinct group of T cell lymphomas. *Vet Immunol Immunopathol.* 2012 15;145(1-2):350-61.
60. Keller SM, Vernau W, Moore PF. Clonality Testing in Veterinary Medicine: A Review With Diagnostic Guidelines. *Vet Pathol.* 2016;53(4):711-25.
61. Kosaka N, Iguchi H, Ochiya T. Circulating microRNA in body fluid: a new potential biomarker for cancer diagnosis and prognosis. *Cancer Sci.* 2010;101(10):2087-92.
62. Kreidieh FY, Tawbi HA. The introduction of LAG-3 checkpoint blockade in melanoma: Immunotherapy landscape beyond PD-1 and CTLA-4 inhibition. *Ther. Adv. Med. Oncol.* 2023;15:17588359231186027.
63. Kiupel M, Bostock D, Bergmann V. The prognostic significance of AgNOR counts and PCNA-positive cell counts in canine malignant lymphomas. *J Comp Pathol.* 1998;119(4):407-18.
64. Kiupel M, Webster JD, Kaneene JB, et al. The use of KIT and tryptase expression patterns as prognostic tools for canine cutaneous mast cell tumors. *Veterinary Pathology*. 2004;41:371-377.
65. Kiupel M, Webster JD, Bailey KL, et al. Proposal of a 2-tier histologic grading system for canine cutaneous mast cell tumors to more accurately predict biological behavior. *Vet Pathol.* 2011;48:147–155.
66. Kiupel M, Camus M. Diagnosis and prognosis of canine cutaneous mast cell tumors. *The Veterinary Clinics of North America: Small Animal Practice.* 2019;49:819-836.
67. Kirpensteijn J, Kik M, Rutteman GR, et al. Prognostic significance of a new histologic grading system for canine osteosarcoma. *Vet Pathol.* 2002;39(2):240–246.
68. Klopfleisch R. Personalised medicine in veterinary oncology: one to cure just one. *Vet J.* 2015;205(2):128-135.
69. Krick EL, Billings AP, Shofer FS, et al. Cytological lymph node evaluation in dogs with mast cell tumors: association with grade and survival. *Vet Comp Oncol.* 2009;7(2):130-8.

70. Kuntz CA, Dernell WS, Powers BE, et al. Prognostic factors for surgical treatment of soft-tissue sarcomas in dogs: 75 cases (1986-1996). *J Am Vet Med Assoc.* 1997;211:1147–1151.
71. Kuratsu S, Aozasa K, Myoui A, et al. Prognostic significance of argyrophilic nucleolar organizer staining in soft-tissue sarcomas. *Int J Cancer.* 1991;48(2):211-4.
72. Lana SE, Jackson TL, Burnett RC, et al. Utility of polymerase chain reaction for analysis of antigen receptor rearrangement in staging and predicting prognosis in dogs with lymphoma. *J Vet Intern Med.* 2006;20(2):329-34.
73. Leonardi L, Scotlandi K, Pettinari I, et al. MiRNAs in Canine and Human Osteosarcoma: A Highlight Review on Comparative Biomolecular Aspects. *Cells.* 2021;10(2):428.
74. London CA, Malpas PB, Wood-Follis SL, et al. Multicenter, placebo-controlled, double-blind, randomized study of oral toceranib phosphate (SU11654), a receptor tyrosine kinase inhibitor, for the treatment of dogs with recurrent mast cell tumor following surgical excision. *Clinical Cancer Research.* 2009;15:3856-3865.
75. Lu J, Getz G, Miska E, et al. MicroRNA expression profiles classify human cancers. *Nature.* 2005;435:834–838.
76. Macedo TR, de Queiroz GF, Casagrande TAC, Alexandre PA, Brandão PE, Fukumasu H, Melo SR, Dagli MLZ, Pinto ACBCF, Matera JM. Imatinib Mesylate for the Treatment of Canine Mast Cell Tumors: Assessment of the Response and Adverse Events in Comparison with the Conventional Therapy with Vinblastine and Prednisone. *Cells.* 2022 7;11(3):571.
77. Ma L, Reinhardt F, Pan E, et al. Therapeutic silencing of miR-10b inhibits metastasis in a mouse mammary tumor model. *Nat Biotechnol.* 2010;28(4):341-7.
78. Madewell BR. Cellular proliferation in tumors: a review of methods, interpretation, and clinical applications. *J Vet Intern Med.* 2001;15:334–340.
79. Maekawa N, Konnai S, Takagi S, et al. A canine chimeric monoclonal antibody targeting PD-L1 and its clinical efficacy in canine oral malignant melanoma or undifferentiated sarcoma. *Sci. Rep.* 2017;7:8951.

80. Manohar SM, Shah P, Nair A. Flow cytometry: principles, applications and recent advances. *Bioanalysis.* 2021;13(3):181-198.
81. Maekawa N, Konnai S, Nishimura M, et al. PD-L1 immunohistochemistry for canine cancers and clinical benefit of anti-PD-L1 antibody in dogs with pulmonary metastatic oral malignant melanoma. *npj Precis. Onc.* 2021;5:10.
82. Maekawa N, Konnai S, Hosoya K, et al. Safety and clinical efficacy of an anti-PD-L1 antibody (c4G12) in dogs with advanced malignant tumours. *PLoS ONE.* 2023;18
83. Magaki S, Hojat SA, Wei B, So A, Yong WH. An Introduction to the Performance of Immunohistochemistry. *Methods Mol Biol.* 2019;1897:289-298.
84. Marable J, Ruiz D, Jaiswal AK, et al. Nanobody-based CTLA4 inhibitors for immune checkpoint blockade therapy of canine cancer patients. *Sci. Rep.* 2021;11:20763.
85. Martino E, D'Onofrio N, Anastasio C, et al. MicroRNA-nanoparticles against cancer: Opportunities and challenges for personalized medicine. *Mol Ther Nucleic Acids.* 2023;32:371-384.
86. Marsilio S, Ackermann MR, Lidbury JA, et al. Results of histopathology, immunohistochemistry, and molecular clonality testing of small intestinal biopsy specimens from clinically healthy client-owned cats. *J Vet Intern Med.* 2019;33(2):551-558.
87. McNiel EA, Ogilvie GK, Powers BE, et al. Evaluation of prognostic factors for dogs with primary lung tumors: 67 cases (1985–1992). *J Am Vet Med Assoc.* 1997;211(11):1422–1427.
88. McSporran KD. Histologic grade predicts recurrence for marginally excised canine subcutaneous soft tissue sarcomas. *Vet Pathol.* 2009;46(5):928-33.
89. Medri L, Volpi A, Nanni O, et al. Prognostic relevance of mitotic activity in patients with node-negative breast cancer. *Mod Pathol.* 2003;16:1067–1075.
90. Menon A, Abd-Aziz N, Khalid K, et al. miRNA: A Promising Therapeutic Target in Cancer. *Int J Mol Sci.* 2022;23(19):11502.
91. Meuten DJ, Moore FM, George JW. Mitotic count and the field of view area: time to standardize. *Vet Pathol.* 2016;53:7–9.

92. Mills SW, Musil KM, Davies JL, et al. Prognostic value of histologic grading for feline mammary carcinoma. *Vet Pathol.* 2015;52(2):238–249.
93. Murphy S, Sparkes AH, Smith KC, et al. Relationships between the histological grade of cutaneous mast cell tumours in dogs, their survival and the efficacy of surgical resection. *Vet Rec.* 2004;154:743–746.
94. Muscatello LV, Gobbo F, Avallone G, et al. PDL1 immunohistochemistry in canine neoplasms: validation of commercial antibodies, standardization of evaluation, and scoring systems. *Vet Pathol.* 2024;61(3):393-401.
95. Marconato L, Aresu L, Stefanello D, Comazzi S, Martini V, Ferrari R, Riondato F, Rouquet N, Frayssinet P, Sabattini S. Opportunities and challenges of active immunotherapy in dogs with B-cell lymphoma: a 5-year experience in two veterinary oncology centers. *J Immunother Cancer.* 2019 7;7(1):146.
96. Marconato L, Tiraboschi L, Aralla M, Sabattini S, Melacarne A, Agnoli C, Balboni A, Salvi M, Foglia A, Punzi S, Romagnoli N, Rescigno M. A Phase 2, Single-Arm, Open-Label Clinical Trial on Adjuvant Peptide-Based Vaccination in Dogs with Aggressive Hemangiosarcoma Undergoing Surgery and Chemotherapy. *Cancers (Basel).* 2023 22;15(17):4209.
97. Matos AJ, Faustino AM, Lopes C, Rutteman GR, Gärtner F. Detection of lymph node micrometastases in malignant mammary tumours in dogs by cytokeratin immunostaining. *Vet Rec.* 2006;158(18):626-30.
98. Massari S, Bellahcene F, Vaccarelli G, Carelli G, Mineccia M, Lefranc MP, Antonacci R, Ciccarese S. The deduced structure of the T cell receptor gamma locus in Canis lupus familiaris. *Mol Immunol.* 2009;46(13):2728-36.
99. McSporran KD. Histologic grade predicts recurrence for marginally excised canine subcutaneous soft tissue sarcomas. *Vet Pathol.* 2009;46(5):928-33.
100. Oldenhuis CN, Oosting SF, Gietema JA, de Vries EG. Prognostic versus predictive value of biomarkers in oncology. *Eur J Cancer.* 2008;44(7):946-953.
101. Olin MR, Ampudia-Mesias E, Pennell CA, et al. Treatment combining CD200 immune checkpoint inhibitor and tumor-lysate vaccination after surgery for pet dogs with high-grade glioma. *Cancers.* 2019;11:137.

102. Pan D, Yang J, Lu F, et al. Platelet-derived growth factor BB modulates PCNA protein synthesis partially through the transforming growth factor beta signaling pathway in vascular smooth muscle cells. *Biochem Cell Biol.* 2007;85(5):606-15.
103. Patnaik AK, Ehler WJ, Macewen EG. Canine cutaneous mast-cell tumor - morphologic grading and survival-time in 83 dogs. *Vet Pathol.* 1984;21:469–474.
104. Pellicciari C. Histochemistry as a versatile research toolkit in biological research, not only an applied discipline in pathology. *Eur J Histochem.* 2018 21;62(4):3006.
105. Peña L, De Andrés PJ, Clemente M, et al. Prognostic value of histological grading in noninflammatory canine mammary carcinomas in a prospective study with two-year follow-up. *Vet Pathol.* 2013;50(1):94–105.
106. Puebla-Osorio N, Sarchio SNE, Ullrich SE, Byrne SN. Detection of Infiltrating Mast Cells Using a Modified Toluidine Blue Staining. *Methods Mol Biol.* 2017;1627:213-222.
107. Ramos-Vara JA, Bors LB. Immunohistochemistry: Fundamentals and Applications in Oncology. In: Meuten DJ, editor. *Tumors in domestic animals.* 5th ed. Ames, Iowa: John Wiley & Sons, Inc; 2017. p. 44-87.
108. Rassnick KM, Mauldin GN, Moroff SD, et al. Prognostic value of argyrophilic nucleolar organizer region (AgNOR) staining in feline intestinal lymphoma. *J Vet Intern Med.* 1999;13(3):187-90.
109. Regan D, Guth A, Coy J, Dow S. Cancer immunotherapy in veterinary medicine: Current options and new developments. *Vet J.* 2016;207:20-28.
110. Reggeti F, Bienzle D. Flow cytometry in veterinary oncology. *Vet Pathol.* 2011;48(1):223-35.
111. Ribas A, Wolchok JD. Cancer immunotherapy using checkpoint blockade. *Cancer Immunother.* 2018;359:1350–1355.
112. Riley RD, Abrams KR, Sutton AJ, Lambert PC, Jones DR, Heney D, Burchill SA. Reporting of prognostic markers: current problems and development of guidelines for evidence-based practice in the future. *Br J Cancer.* 2003 22;88(8):1191-8.
113. Riondato F, Comazzi S. Flow Cytometry in the Diagnosis of Canine B-Cell Lymphoma. *Front Vet Sci.* 2021 19;8:600986.

114. Risselada M, Mathews KG, Griffith E. The effect of specimen preparation on post-excision and post-fixation dimensions, translation, and distortion of canine cadaver skin-muscle-fascia specimens. *Vet Surg.* 2016;45:563–570.
115. Rissi DR, Avery AC, Burnett RC. T-cell-rich, large B-cell lymphoma in the brain of a horse. *J Vet Diagn Invest.* 2023;35(3):327-331.
116. Rochat MC, Mann FA, Pace LW, et al. Identification of surgical biopsy borders by use of india ink. *J Am Vet Med Assoc.* 1992;201:873–878.
117. Romansik EM, Reilly CM, Kass PH, et al. Mitotic index is predictive for survival for canine cutaneous mast cell tumors. *Veterinary Pathology*. 2007;44:335–341.
118. Sabattini S, Bottero E, Turba ME, et al. Differentiating feline inflammatory bowel disease from alimentary lymphoma in duodenal endoscopic biopsies. *J Small Anim Pract.* 2016;57(8):396-401.
119. Sabattini S, Lopparelli RM, Rigillo A, Giantin M, Renzi A, Matteo C, Capitani O, Dacasto M, Mengoli M, Bettini G. Canine Splenic Nodular Lymphoid Lesions: Immunophenotyping, Proliferative Activity, and Clonality Assessment. *Vet Pathol.* 2018;55(5):645-653.
120. Sabattini S, Faroni E, Renzi A, Ghisoni G, Rigillo A, Bettini G, Pasquini A, Zanardi S, Guerra D, Marconato L. Longitudinal lymph node step-sectioning for the identification of metastatic disease in canine mast cell tumor. *Vet Pathol.* 2022;59(5):768-772.
121. Sahin AA, Guray M, Hunt KK. Identification and biologic significance of micrometastases in axillary lymph nodes in patients with invasive breast cancer. *Arch Pathol Lab Med.* 2009;133(6):869-78.
122. Sánchez-Solé R, Pedreira G, Venzal JM, Fonseca-Alves CE, Serdio PP. The use of flow cytometry for diagnosis and immunophenotyping in chronic lymphocytic leukemia in a dog: Clinical case report. *Open Vet J.* 2022;12(6):868-876.
123. Sanders K, Cirkel K, Grinwis GCM, et al. The Utrecht Score: A novel histopathological scoring system to assess the prognosis of dogs with cortisol-secreting adrenocortical tumours. *Vet Comp Oncol.* 2019;17(3):329-337.
124. Sarhadi VK, Armengol G. Molecular Biomarkers in Cancer. *Biomolecules.* 2022 23;12(8):1021.

125. Sarli G, Preziosi R, Benazzi C, Castellani G, Marcato PS. Prognostic value of histologic stage and proliferative activity in canine malignant mammary tumors. *J Vet Diagn Invest.* 2002;14(1):25-34.
126. Savan NA, Saavedra PV, Halim A, et al. Case report: MicroRNA-10b as a therapeutic target in feline metastatic mammary carcinoma and its implications for human clinical trials. *Front Oncol.* 2022;12:959630.
127. Seyhan AA. Trials and Tribulations of MicroRNA Therapeutics. *Int. J. Mol. Sci.* 2024;25:1469.
128. Sun Q, Hong Z, Zhang C, et al. Immune checkpoint therapy for solid tumours: clinical dilemmas and future trends. *Signal Transduct. Target. Ther.* 2023;8:320.
129. Scarpa F, Sabattini S, Marconato L, et al. Use of histologic margin evaluation to predict recurrence of cutaneous malignant tumors in dogs and cats after surgical excision. *J Am Vet Med Assoc.* 2012;240:1181–1187.
130. Seguin B, Besancon MF, McCallan JL, et al. Recurrence rate, clinical outcome, and cellular proliferation indices as prognostic indicators after incomplete surgical excision of cutaneous grade II mast cell tumors: 28 dogs (1994-2002). *J Vet Intern Med.* 2006;20:933–940.
131. Simpson AM, Ludwig LL, Newman SJ, et al. Evaluation of surgical margins required for complete excision of cutaneous mast cell tumors in dogs. *J Am Vet Med Assoc.* 2004;224:236–240.
132. Sledge DG, Webster J, Kiupel M. Canine cutaneous mast cell tumors: a combined clinical and pathologic approach to diagnosis, prognosis, and treatment selection. *The Veterinary Journal.* 2016;215:43-54.
133. Smedley RC, Sebastian K, Kiupel M. Diagnosis and prognosis of canine melanocytic neoplasms. *Vet Sci.* 2022;9(4):175.
134. Spangler W, Culbertson M, Kass P. Primary mesenchymal (nonangiomatous/nonlymphomatous) neoplasms occurring in the canine spleen: anatomic classification, immunohistochemistry, and mitotic activity correlated with patient survival. *Vet Pathol.* 1994;31(1):37–47.
135. Spitalnik PF, di Saint-Agnese PA. The Pathology of Cancer. In: Rubin BP, editor. Clinical oncology, a multi-disciplinary approach. 8th ed. Philadelphia: W.B. Saunders Company; 2001. p. 47–61.

136. Straw RC, LeCouteur RA, Powers BE, et al. Multilobular osteochondrosarcoma of the canine skull: 16 cases (1978–1988). *J Am Vet Med Assoc.* 1989;195(12):1764–1769.
137. Sulce M, Marconato L, Martano M, Iussich S, Dentini A, Melega M, Miniscalco B, Riondato F. Utility of flow cytometry in canine primary cutaneous and matched nodal mast cell tumor. *Vet J.* 2018;242:15-23.
138. Stromberg PC, Meuten DJ. Trimming Tumors for Diagnosis and Prognosis. In: Meuten DJ, editor. Tumors in Domestic Animals. 5th ed. Ames, Iowa: John Wiley & Sons, Inc; 2016. p. 27-43.
139. Tizhoosh HR, Diamandis P, Campbell CJV, Safarpoor A, Kalra S, Maleki D, Riasatian A, Babaie M. Searching Images for Consensus: Can AI Remove Observer Variability in Pathology? *Am J Pathol.* 2021;191(10):1702-1708.
140. van Diest PJ, Brugal G, Baak JP. Proliferation markers in tumours: interpretation and clinical value. *J Clin Pathol.* 1998;51(10):716-24.
141. van Zandwijk N, Pavlakis N, Kao SC, et al. Safety and activity of microRNA-loaded minicells in patients with recurrent malignant pleural mesothelioma: a first-in-man, phase 1, open-label, dose-escalation study. *Lancet Oncol.* 2017;18(10):1386-1396.
142. Valle-Garcia D, Pérez de la Cruz V, Flores I, et al. Use of microRNAs as diagnostic, prognostic, and therapeutic tools for glioblastoma. *Int. J. Mol. Sci.* 2024;25:2464.
143. Valli VE, Vernau W, de Lorimier LP, et al. Canine indolent nodular lymphoma. *Vet Pathol.* 2006;43(3):241–256.
144. Valli VE, Myint MS, Barthel A, et al. Classification of canine malignant lymphomas according to the World Health Organization criteria. *Vet Pathol.* 2011;48(1):198–211.
145. Villiers E, Baines S, Law AM, Mallows V. Identification of acute myeloid leukemia in dogs using flow cytometry with myeloperoxidase, MAC387, and a canine neutrophil-specific antibody. *Vet Clin Pathol.* 2006;35(1):55-71.
146. Wang V, Wu W. MicroRNA-based therapeutics for cancer. *BioDrugs.* 2009;23(1):15-23.

147. Waugh EM, Gallagher A, Haining H, et al. Optimisation and validation of a PCR for antigen receptor rearrangement (PARR) assay to detect clonality in canine lymphoid malignancies. *Vet Immunol Immunopathol.* 2016;182:115-124.
148. Webster JD, Yuzbasiyan-Gurkan V, et al. Cellular proliferation in canine cutaneous mast cell tumors: associations with c-KIT and its role in prognostication. *Veterinary Pathology.* 2007;44:298–308.
149. Weishaar KM, Thamm DH, Worley DR, Kamstock DA. Correlation of nodal mast cells with clinical outcome in dogs with mast cell tumour and a proposed classification system for the evaluation of node metastasis. *J Comp Pathol.* 2014;151(4):329-38.
150. Yamasaki H, Uematsu Y, Okano K, Ichikawa M, Tei M, Hirabayashi M, Uchida K, Ono K, Hirao H. Establishment and characterization of urothelial carcinoma cell lines with and without BRAF mutation (V595E) in dogs. *In Vitro Cell Dev Biol Anim.* 2022;58(10):898-911.
151. Yoo B, Kavishwar A, Ross A, et al. Combining miR-10b-Targeted Nanotherapy with Low-Dose Doxorubicin Elicits Durable Regressions of Metastatic Breast Cancer. *Cancer Res.* 2015;75(20):4407-15.
152. Zhang B, Pan X, Cobb GP, Anderson TA. microRNAs as oncogenes and tumor suppressors. *Dev Biol.* 2007;302(1):1-12.
153. Zelli V, Compagnoni C, Capelli R, et al. Circulating MicroRNAs as prognostic and therapeutic biomarkers in breast cancer molecular subtypes. *J Pers Med.* 2020;10(3):98.

Parte 2

Contributo sperimentale

CAPITOLO 5

Utilità di SOX-10 nell'identificazione di metastasi nodali di melanoma canino

5.1 Introduzione

Il melanoma canino è un tumore che può insorgere in diverse sedi anatomiche; tuttavia, le forme localizzate a livello di letto ungueale, mucosa labiale e cavità orale sono generalmente caratterizzate da un comportamento biologico aggressivo, con metastasi linfonodali precoci e prognosi sfavorevole (Smedley *et al.,* 2022b; Polton *et al.,* 2024). La valutazione dei linfonodi sentinella o regionali rappresenta il metodo *gold standard* per valutare il coinvolgimento metastatico linfonodale (Smedley *et al.,* 2022b). Tuttavia, la diagnosi delle metastasi linfonodali precoci in corso di melanoma presenta notevoli difficoltà. In primo luogo, i macrofagi e i melanofagi residenti non sono sempre morfologicamente distinguibile dai melanociti neoplastici (Smedley *et al.,* 2022a). In secondo luogo, l'espressione immunoistochimica dei marker melanocitici è limitata a una sottopopolazione di cellule neoplastiche, soprattutto in caso di melanoma amelanotico o melanoma a cellule fusate. Questo sottolinea la possibilità di falsi negativi nell'iter diagnostico poiché l'assenza di positività non esclude a pieno la presenza di metastasi nodali (Ramos-Vara e Miller, 2011; Smedley *et al.,* 2011). In ultimo, bisogna ricordare che i marcatori immunoistochimici più comunemente utilizzati per questa neoplasia presentano tutti positività citoplasmatica, rendendo inaffidabile la valutazione nelle cellule fortemente pigmentate (Smedley *et al.,* 2022a). Le tecniche di depigmentazione istologica (*bleaching*) sono ampiamente utilizzate nel melanoma per facilitare l'interpretazione dei criteri morfologici, tuttavia, comportano il trattamento del tessuto con reagenti aggressivi (generalmente permanganato di potassio e acido ossalico) che possono danneggiare i tessuti, portando alla frammentazione o al distacco delle sezioni (Shen e Wu, 2015). Infine, lo sbiancamento può compromettere l'antigenicità del tessuto, riducendone

l'immunoreattività e aumentando la positività aspecifica (Foss *et al.,*1995; Orchard *et al.,* 1998).

Il gene *Sry-related HMg-Box 10* (SOX10) è un fattore chiave di trascrizione nucleare nella differenziazione delle cellule progenitrici della cresta neurale in melanociti (Potterf *et al.,* 2001). In patologia umana, SOX-10 ha dimostrato una buona sensibilità come *marker* per il melanoma maligno in diversi sottotipi istologici, con un'espressione diffusa osservata sia nelle lesioni primarie che in quelle metastatiche (Jeggins e Kim, 2011; Ordonez *et al.,* 2014). Inoltre, la sua localizzazione nucleare consente una miglior riconoscimento della positività anche nelle cellule intensamente pigmentate, permettendo la distinzione tra melanofagi linfonodali e cellule tumorali isolate/micrometastasi. Per questi motivi, SOX-10 è attualmente considerato un marker affidabile, con il potenziale di integrare o addirittura sostituire le colorazioni immunoistochimiche convenzionali nella diagnostica del melanoma umano (Willis *et al.,* 2015).

Nonostante i risultati promettenti, l'applicazione di SOX-10 come strumento diagnostico nel melanoma canino richiede ulteriori indagini. Studi recenti hanno dimostrato che SOX-10 è un marcatore estremamente sensibile per la rilevazione di melanociti neoplastici e non neoplastici nei cani, e la sua colorazione nucleare ha facilitato il riconoscimento della positività (Tsoi *et al.,* 2021; Porcellato *et al.,* 2023). Tuttavia, sebbene questo anticorpo mostri un'elevata sensibilità, la sua specificità è attualmente discussa, poiché può andare a marcare anche altri istotipi neoplastici, e la sua potenziale interazione con le cellule istiocitiche richiede ulteriori approfondimenti (Behrens *et al.,* 2019; Tsoi *et al.,* 2021; Smedley *et al.,* 2022b; King *et al.,* 2024).

Gli obiettivi di questo studio includono la valutazione dell'efficacia di SOX-10 nel rilevare cellule metastatiche nei linfonodi asportati chirurgicamente da cani con melanoma orale, labiale o digitale, con particolare attenzione alla distinzione tra melanociti e melanofagi. I risultati sono stati confrontati con quelli ottenuti dall'osservazione di sezioni colorate con ematossilina ed eosina (EE) e di sezioni colorate con Melan-A, che attualmente rappresenta il marcatore immunoistochimico più frequentemente utilizzato per il melanoma canino. Inoltre, per la valutazione della positività a Melan-A, è stata valutata l'utilità di un protocollo di bleaching delicato delle sezioni con un tampone a base di perossido di idrogeno.

5.2 Materiali e Metodi

5.2.1 Disegno dello studio e variabili valutate

La casistica è stata selezionata a seguito di una ricerca retrospettiva nel database ospedaliero del Dipartimento di Scienze Mediche Veterinarie dell'Università di Bologna, con l'obiettivo di identificare cani diagnosticati con melanoma orale, labiale o digitale sottoposti a escissione chirurgica e linfadenectomia regionale/sentinella tra gennaio 2000 e giugno 2024. Non è stata necessaria l'approvazione etica poiché lo studio è stato condotto su blocchetti di tessuto FFPE raccolti per scopi diagnostici per cui è stata data preventiva autorizzazione all'uso per finalità di ricerca.

I dati raccolti per ciascun cane includevano informazioni demografiche (età, sesso, razza, peso), la sede del tumore primario e le caratteristiche dei linfonodi asportati (sentinella o regionale, numero e localizzazione). Per ogni campione, sono stati recuperati e riesaminati al microscopio i vetrini istologici originali colorati con EE, andando a valutare diverse variabili associate al tumore primario e ai linfonodi.

Per i melanomi è stato valutato il grado di pigmentazione delle cellule neoplastiche classificandoli in intensamente pigmentati (presenza di cellule pigmentate ≥50%), scarsamente pigmentati (presenza di cellule pigmentate <50%) e amelanotici (assenza di cellule pigmentate). La conta mitotica (MC) è stata espressa come totale delle figure mitotiche presenti in un'area standard di 2,37 mm^2, valutata in campi contigui all'interno delle aree di maggior attività mitotica (Meuten *et al.,* 2019).

Lo status linfonodale è stato classificato come non metastatico (assenza di cellule neoplastiche), presenza di cellule tumorali isolate (ITC; cluster cellulari di dimensioni inferiori a 0,2 mm), presenza di micrometastasi (MIC; cluster cellulari da 0,2 mm a 2 mm) e presenza di macrometastasi (MAC; cluster cellulari superiori a 2 mm) (Keung e Gershenwald, 2018). In ultimo sono stati valutati il grado di pigmentazione delle metastasi nodali (≥50%, <50%, assenti) e la presenza di melanofagi nel parenchima linfonodale.

Successivamente sezioni istologiche consecutive di ciascun linfonodo asportato chirurgicamente sono state sottoposte ad analisi immunoistochimica con Melan-A e SOX-10. Per entrambi i preparati colorati con Melan-A e SOX-10, sono stati valutati status linfonodale

(come descritto in precedenza); proporzione di cellule metastatiche positive (1: 0-25%, 2: 26-50%, 3: 51-75% o 4: 76-100%); positività delle cellule classificate come melanofagi nelle sezioni colorate con EE (diffusa, multifocale o negative). Le valutazioni sono state eseguite da un patologo veterinario diplomato (SS) all'oscuro dei risultati istologici.

5.2.2 Analisi immunoistochimica per SOX-10

L'immunoistochimica per SOX-10 è stata eseguita utilizzando un anticorpo monoclonale anti-umano commerciale (clone A-2, sc-365692, Santa Cruz Biotechnology Inc., Santa Cruz, CA, USA) con reattività validata nei tessuti canini (Porcellato *et al.,* 2023). Sezioni di 3 µm di blocchetti FFPE sono state deparaffinate e reidratate. L'attività delle perossidasi endogene è stata bloccata incubando le sezioni per 30 minuti con perossido di idrogeno al 3% in metanolo. Per lo smascheramento antigenico, i vetrini sono stati incubati in un tampone citrato (pH 6.0) per 10 minuti a 102-109°C in una pentola a pressione. Le sezioni sono state preincubate con una *blocking solution* (albumina sierica bovina al 3% e Tween 20 al 0,25% in soluzione tampone fosfato) per 30 minuti a temperatura ambiente, e poi incubate durante la notte a 4°C in una camera umida con l'anticorpo primario diluito 1:100 nella stessa *blocking solution*. Il giorno successivo, dopo aver portato le sezioni a temperatura ambiente, i siti di legame dell'anticorpo primario sono stati rilevati utilizzando MACH 4 Universal AP-Probe e MACH 4 Universal AP-Polymer (Biocare Medical, Pacheco, CA, USA), secondo le istruzioni del produttore. La reazione è stata visualizzata utilizzando il Warp Red Chromogen Kit (Biocare Medical), seguita da una controcolorazione con ematossilina di Harris. In alternativa, la positività del tessuto è stata visualizzata utilizzando un cromogeno verde dal kit VinaGreen™ Chromogen (Biocare Medical, Concord, CA, USA). Per questo metodo, le sezioni sono state trattate con un anticorpo secondario biotinilato anti-topo (diluizione 1:200, Dako, Glostrup, Danimarca) per 30 minuti a temperatura ambiente, seguito da un coniugato di perossidasi di rafano (HRP) (Leinco Technologies, Inc., St. Louis, MO, USA) per altri 30 minuti a temperatura ambiente. Un campione di melanoma orale canino è stato utilizzato come controllo positivo, mentre i controlli negativi sono stati preparati omettendo l'anticorpo primario.

5.2.3 Analisi immunoistochimica per Melan-A

Le sezioni linfonodali sono state colorate con Melan-A utilizzando un anticorpo commerciale monoclonale anti-umano (clone A 103, Dako) con reattività validata nei tessuti canini (Ramos-

Vara *et al.,* 2000). I preparati fissati in formalina e inclusi in paraffina (FFPE) sono stati tagliati in sezioni di 3 µm, deparaffinati e reidratati. È stato eseguito un blocco delle perossidasi endogene incubando le sezioni per 30 minuti con perossido di idrogeno al 3% in metanolo. Per la depigmentazione (bleaching) della melanina, le sezioni sono state pretrattate con una soluzione di perossido di idrogeno al 0,5% in una soluzione a base di tris(idrossimetil)amminometano cloridrato (Tris-base) a pH 10 per 8 minuti a 80°C (Ugolini *et al.,* 2022). Per lo smascheramento antigenico, i vetrini sono stati incubati in un tampone EDTA (pH 9.0) per 15 minuti a 102-109°C in una pentola a pressione. Dopo il raffreddamento, le sezioni sono state preincubate con una *blocking solution* come precedentemente descritto e poi incubate durante la notte a 4°C in una camera umida con l'anticorpo primario diluito 1:1000 nella stessa *blocking solution*. I siti di legame dell'anticorpo primario sonno stati identificati come precedentemente descritto. La positività del tessuto è stata visualizzata tramite l'utilizzo del Warp Red Chromogen Kit (Biocare Medical). I controlli positivi e negativi sono stati definiti come precedentemente descritto.

5.2.4 Analisi statistica

Per le statistiche descrittive, le variabili numeriche sono state espresse come mediana e range, mentre le variabili categoriche sono state riassunte come frequenza (percentuale). Non è stata applicata alcuna analisi statistica inferenziale.

5.3 Risultati

5.3.1 Informazioni demografiche

Un totale di 27 cani ha soddisfatto i criteri di inclusione ed è stato incluso nello studio. Diciannove (70%) cani erano maschi, di cui 8 (42%) erano castrati, mentre 8 (29%) erano femmine, di cui 4 (50%) sterilizzate. Diciassette (63%) cani erano di razza, mentre 10 (37%) erano meticci. Le razze più rappresentate erano Labrador retriever (n=4, 24%) e Golden retriever (n=3, 18%). L'età mediana era di 12 anni (range, 3-16), e il peso mediano era di 31,0 kg (range, 4,6-51,0). Dieci tumori erano localizzati nella cavità orale (7 mandibolari, 3 mascellari), 9 erano labiali (33%), 8 erano digitali (30%). In tutti i cani è stata eseguita linfadenectomia regionale (n=19, 70,4%) o sentinella (n=8, 29,6%). In totale sono stati rimossi 49 linfonodi, con una mediana di 2 linfonodi per cane (*range,* 1-5). I linfonodi asportati

includevano 23 mandibolari, 15 retrofaringei, 6 prescapolari, 3 poplitei, 1 ascellare e 1 parotideo.

5.3.2 Esame istologico

I melanomi primari erano intensamente pigmentati in 7 cani (25,9%), scarsamente melanotici in 15 (55,6%) e amelanotici in 5 (18,5%). La conta mitotica mediana era 20 (*range*, 7-106). Alla valutazione microscopica delle sezioni linfonodali colorate con ematossilina-eosina, 12 (24,5%) mostravano MAC, 1 (2,0%) presentava MIC, e uno (2,0%) aveva un aggregato di cellule pigmentate, compatibile sia con possibili melanofagi sia con ITC (**Figura 5.1.**). I rimanenti 35 (71,4%) linfonodi sono stati valutati come non metastatici. Riguardo al grado di melanina nelle lesioni metastatiche, 3 (21,4%) linfonodi avevano ≥50% di cellule neoplastiche pigmentate, 3 (21,4%) avevano <50% di cellule neoplastiche pigmentate, e 8 (57,1%) non presentavano pigmentazione. In tutti i casi di metastasi nodali melanotiche, i tumori primari erano melanotici. Al contrario, le metastasi amelanotiche provenivano da tumori melanotici nel 50% dei casi. I melanofagi sono stati rilevati in 23 (46,9%) linfonodi, di cui 6 metastatici e 17 non metastatici.

5.3.3 Immunoistochimica

L'esame delle sezioni linfonodali colorate con SOX-10 ha confermato la presenza delle 14 lesioni metastatiche precedentemente identificate in quelle colorate con EE, incluso il caso sospettato di ITC (**Figura 5.1.**). Inoltre, sono stati rilevati aggregati focali di cellule neoplastiche amelanotiche in due linfonodi precedentemente classificati come non metastatici. Questi ultimi appartenevano a pazienti con altri linfonodi metastatici e sono stati successivamente riclassificati come MIC e ITC, per cui il numero totale di linfonodi metastatici identificati nelle sezioni colorate con SOX-10 è aumentato a 16 (32,7%) (**Figura 5.1.**; **Tabella 5.2**).

Il tasso complessivo di metastasi è stato del 44,4%, nello specifico in 5 cani (55,6%) affetti da melanoma labiale, 4 cani (40,0%) con melanoma orale e 3 cani (37,5%) con melanoma digitale.

La proporzione di cellule neoplastiche positive alla colorazione con SOX-10 è risultata la seguente: 1, n=1 (6,3%); 2, n=0 (0%); 3, n=5 (31,3%); 4, n=10 (62,5%). Inoltre, è stato identificato un embolo neoplastico in un linfonodo precedentemente negativo. I melanofagi

sono risultati costantemente negativi, ma occasionalmente hanno mostrato un debole segnale nucleare (**Figura 5.2.**).

L'esame delle sezioni colorate con Melan-A ha confermato la presenza delle MAC e delle MIC precedentemente identificate nelle sezioni EE, oltre ai nuovi casi di MIC amelanotico e ITC rilevati con SOX-10. Al contrario, Melan-A non ha confermato la sospetta ITC melanotica osservata con EE (**Tabella 5.2**). La proporzione di cellule neoplastiche positive alla colorazione con Melan-A è stata la seguente: 1, n=0 (0%); 2, n=3 (20,0%); 3, n=5 (33,3%); 4, n=7 (46,7%). L'embolo neoplastico osservato con SOX-10 non è stato rilevato nelle sezioni colorate con Melan-A, mentre i melanofagi sono risultati costantemente negativi. Complessivamente, le sezioni colorate con Melan-A hanno mostrato danni minimi in un terzo dei casi, con parziale sollevamento o distacco del tessuto. La decolorazione non ha avuto alcun impatto sulla immunoreattività tissutale o sull'intensità del segnale.

Tabella 5.2. Confronto dello stato dei linfonodi dopo esame istologico con ematossilina e eosina e analisi immunocitochimica con SOX-10 e Melan-A.

Stato linfonodale	**EE Numero di casi (%)**	**SOX-10 Numero di casi (%)**	**Melan-A Numero di casi (%)**
Negativo	35 (71.4%)	33 (67.3%)	34 (69.4%)
ITC	1 *(incerto)* (2.0%)	2 (4.1%)	1 (2.0%)
MIC	1 (2.0%)	2 (4.1%)	2 (4.1%)
MAC	12 (24.5%)	12 (24.5%)	12 (24.5%)

Legenda: EE: ematossilina – eosina; MAC: macrometastatico; MIC: micrometastatico; ITC: cellule tumorali isolate.

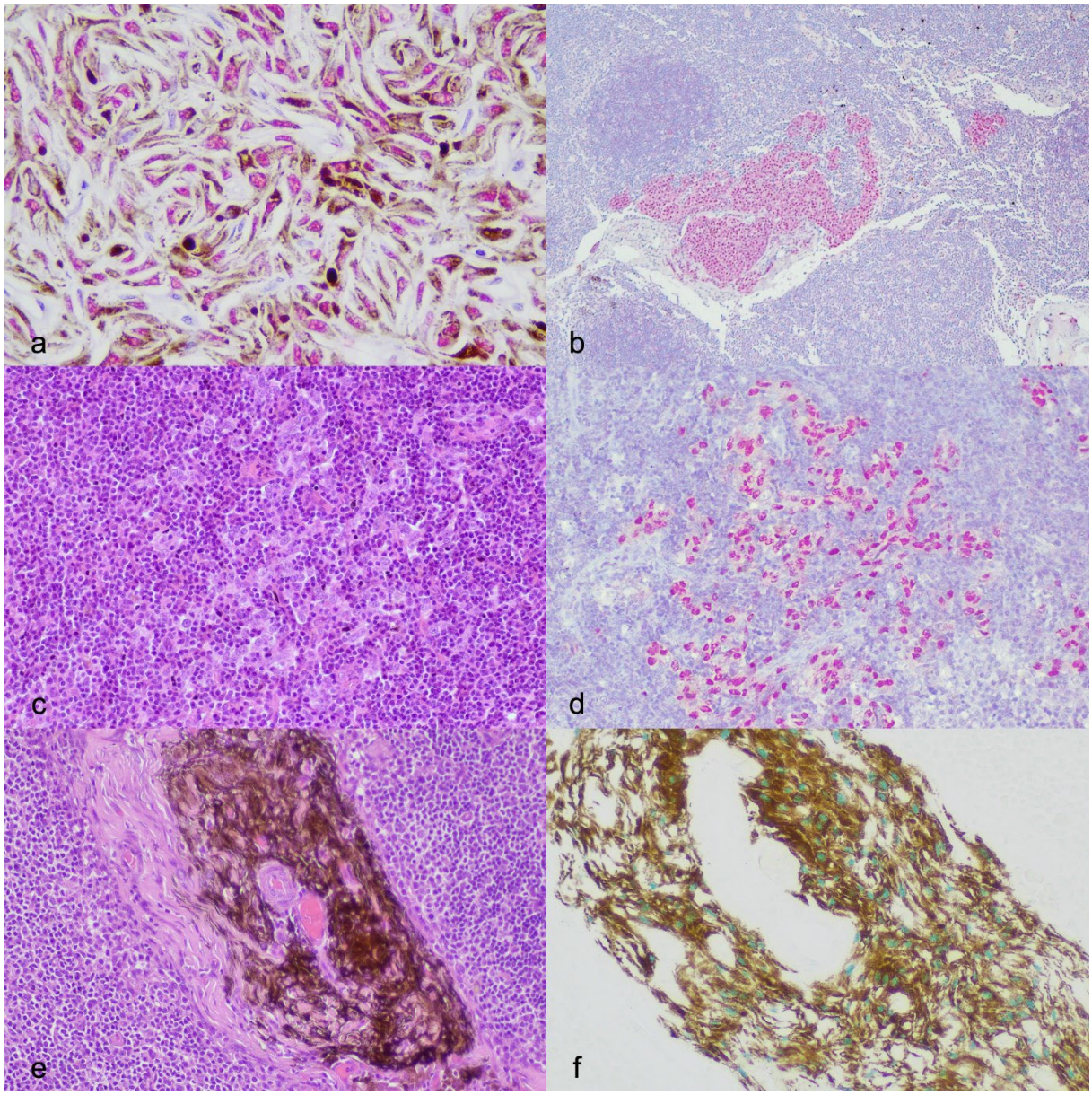

Figura 5.1. Preparazioni istologiche e immunoistochimiche di linfonodi regionali/sentinella in cani con melanoma. a) Colorazione nucleare diffusa per SOX-10 in una macrometastasi pigmentata. b) Colorazione nucleare diffusa intensa in due foci micrometastatici amelanotici. c) Cellule di origine incerta, morfologicamente compatibili sia con istiociti che con cellule neoplastiche nella sezione colorata con ematossilina-eosina. d) Etichettatura nucleare diffusa delle stesse cellule con SOX-10, confermando la metastasi del melanoma. e) Aggregato perivascolare di cellule fortemente pigmentate, morfologicamente attribuibile a cellule tumorali isolate o melanofagi. f) Etichettatura nucleare diffusa delle stesse cellule con SOX-10, confermando l'origine neoplastica.

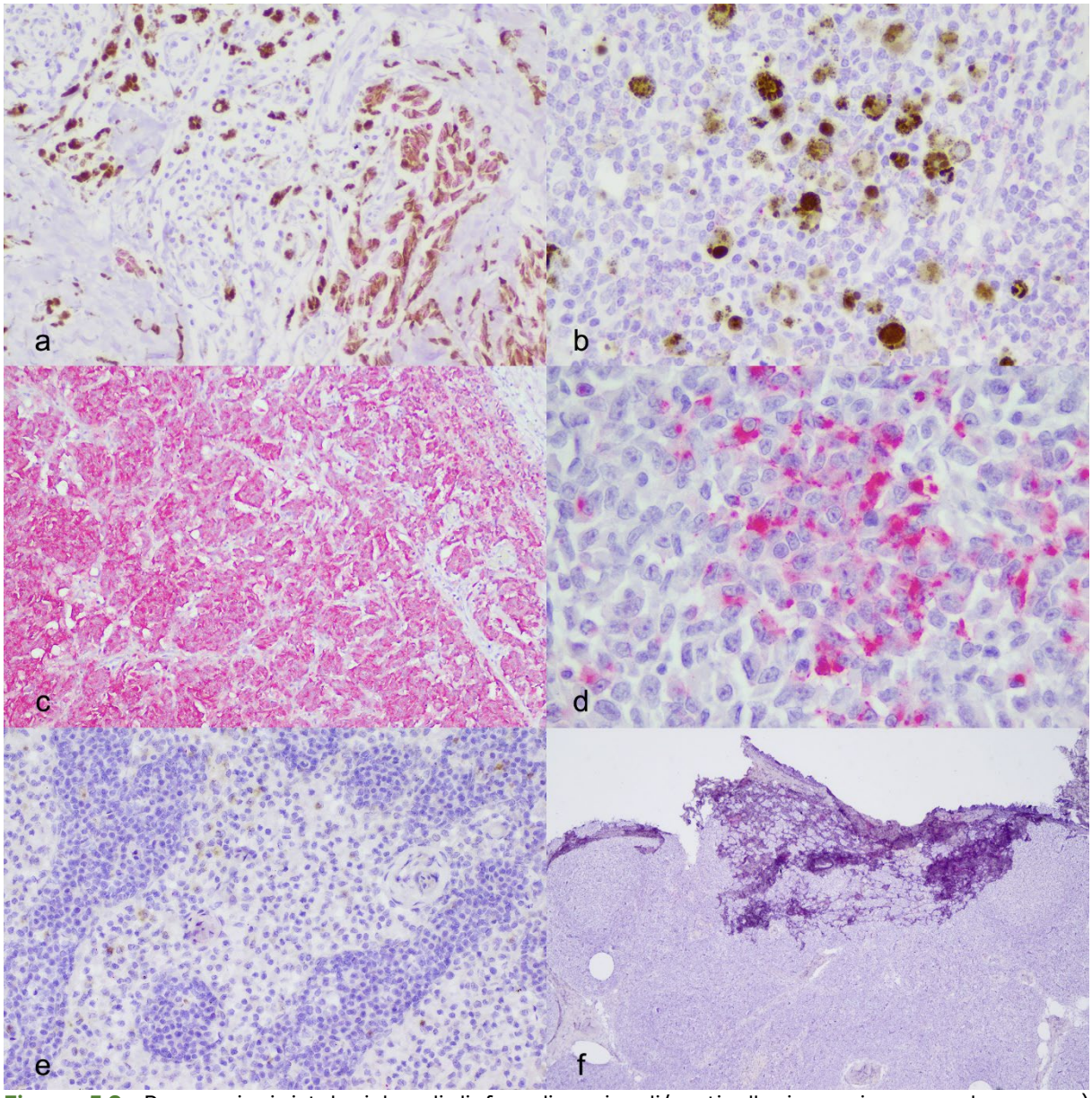

Figura 5.2. Preparazioni istologiche di linfonodi regionali/sentinella in cani con melanoma. a) Colorazione nucleare diffusa per SOX-10 in un aggregato di cellule neoplastiche pigmentate (a destra) e negatività per SOX-10 nei melanofagi (a sinistra). b) Ingrandimento di melanofagi che mostrano negatività per l'anticorpo SOX-10. c) Colorazione citoplasmatica diffusa intensa per Melan-A nelle cellule neoplastiche metastatiche. d) Distribuzione irregolare della marcatura per Melan-A in una macrometastasi. e) Assenza di colorazione per Melan-A nei melanofagi dopo sbiancamento. f) Parziale distacco della sezione dopo sbiancamento per l'immunoistochimica di Melan-A, compromettendo la valutazione dei seni sottocapsulari.

5.4 Discussione

Questo studio ha confermato l'utilità dell'immunoistochimica nel rilevare le metastasi linfonodali del melanoma canino, migliorando il tasso di identificazione delle metastasi nodali dal 28,6% con della sola EE, al 32,7% dell'analisi immunoistochimica. I migliori risultati sono stati ottenuti con il marcatore SOX-10, che sembra offrire diversi vantaggi rispetto al Melan-A. Difatti se con l'analisi tramite Melan-A è emersa una positività eterogenea, con aggregati di cellule neoplastiche completamente negative, in linea con i risultati precedenti (Smedley *et al.,* 2011), l'utilizzo di SOX-10 ha evidenziato una distribuzione più uniforme del segnale di positività, in cui, pur non essendo presente in tutte le cellule tumorali, nessun focolaio metastatico è risultato completamente negativo. Questa uniformità rende SOX-10 più affidabile, in particolare per la diagnosi di piccoli focolai metastatici, come MIC e ITC. Una positività minima di SOX-10 (0–25%) è stata osservata in un solo caso di MIC, probabilmente a causa di una fissazione subottimale del campione. Infatti, le variabili pre-analitiche quali fissazione insufficiente o prolungata in formalina possono influenzare significativamente l'immunoreattività del tessuto e in particolare gli epitopi nucleari, come quelli rilevati da SOX-10, sono particolarmente sensibili alle condizioni di conservazione del campione (Munakata *et al.,* 1993; Ramos-Vara, 2005; Grizzle, 2009).

La localizzazione nucleare di SOX-10 ha facilitato l'identificazione della positività anche nelle cellule fortemente pigmentate, consentendo una distinzione più chiara delle cellule neoplastiche e dei melanofagi, che sono stati osservati in quasi metà dei linfonodi esaminati, indipendentemente dal loro stato metastatico. Sebbene alcuni di questi mostrassero una debole positività nucleare per SOX-10, l'intensità del segnale era significativamente inferiore rispetto a quella osservata nelle cellule neoplastiche, garantendo una corretta differenziazione tra le due tipologie cellulari. Questo vantaggio ha reso SOX-10 particolarmente utile nel confermare la natura neoplastica di una ITC pigmentata, che rimaneva equivoca sia con la sola valutazione tramite EE, sia a seguito di depigmentazione e colorazione con Melan-A. Quest'ultimo ha comunque dimostrato una buona specificità per le cellule tumorali, poiché nessun melanofago identificato con EE è risultato positivo a livello immunoistochimico.

La tecnica di decolorazione con perossido di idrogeno ha ridotto efficacemente l'interferenza della melanina senza compromettere l'intensità del segnale, migliorando l'accuratezza diagnostica per i marcatori citoplasmatici. Tuttavia, questo protocollo alternativo potrebbe

causare parziale distacco del tessuto, in particolare ai bordi, dove MIC e ITC sono comunemente localizzati a causa della presenza dei seni sottocapsulari.

Indipendentemente dal marcatore immunoistochimico utilizzato, è fondamentale l'uso di cromogeni alternativi alla diaminobenzidina (DAB) per garantire un contrasto adeguato con la melanina. Sebbene questi cromogeni richiedano spesso un potenziamento del segnale a causa della loro minore intensità di colorazione rispetto a DAB, migliorano significativamente la leggibilità nelle sezioni pigmentate.

Oltre alla selezione del marcatore immunoistochimico, altri fattori possono influenzare l'identificazione di MIC e ITC, come ad esempio le tecniche di preparazione dei linfonodi. In questo studio, una sezione ha rivelato un embolo neoplastico assente sia nelle sezioni precedenti che in quelle successive. Questo risultato sottolinea l'importanza di standardizzare le tecniche di taglio e preparazione istologica per garantire che il campione esaminato sia rappresentativo dell'intero linfonodo.

La frequenza di metastasi nodali osservata in questo studio supporta l'importanza dello stadio patologico, inclusa l'asportazione dei linfonodi regionali o sentinella. L'attuale sistema di stadiazione TNM per il melanoma canino non tiene conto delle differenze nell'estensione delle metastasi linfonodali (Polton *et al.,* 2024), tuttavia nel melanoma umano esiste una chiara distinzione prognostica tra ITC, MIC, MAC ed estensione extranodale. Inoltre, il numero di linfonodi positivi potrebbe correlarsi con gli esiti clinici, evidenziando la necessità di una stadiazione completa (van Akkooi et al., 2006; de Wilt et al., 2008). In questo studio, l'impatto prognostico di MIC e ITC non è stato valutato a causa della dimensione ridotta della popolazione campionata, della variabilità nei protocolli di trattamento e del fatto che la maggior parte dei cani con MIC o ITC aveva anche altri linfonodi con MAC confermato.

Un'altra limitazione di questo studio è l'uso di Melan-A come unico confronto per SOX-10. Sebbene Melan-A sia il marcatore melanocitico più ampiamente utilizzato in istopatologia, l'impiego di un pannello più ampio di marcatori, come quelli nel triplo cocktail per melanoma, riconosciuto come uno dei più sensibili per la diagnosi del melanoma, il quale avrebbe potuto dare risultati differenti (Smedley *et al.,* 2011; Stevenson *et al.,* 2023). Una terza limitazione risiede nella natura retrospettiva dello studio. Tutti i linfonodi inclusi erano già stati sezionati e processati per l'esame istologico e, in alcuni casi, erano già stati sottoposti a immunoistochimica. Questo pre-processamento ha introdotto variabilità nei metodi, in

particolare per quanto riguarda le tecniche di taglio e la disponibilità di campioni di tessuto per ulteriori analisi, influenzando potenzialmente la consistenza e la comparabilità dei risultati.

In conclusione, l'uso dell'immunoistochimica ha migliorato significativamente la sensibilità nella diagnosi delle metastasi del melanoma rispetto alla istologia convenzionale. SOX-10 ha mostrato una distribuzione del segnale più omogenea rispetto a Melan-A, migliorando il tasso diagnostico dei piccoli focolai metastatici. La tecnica di decolorazione utilizzata in questo studio ha rimosso efficacemente la melanina senza compromettere l'immunoreattività di Melan-A o causare danni eccessivi al tessuto. Tuttavia, SOX-10 ha eliminato la necessità di decolorazione, semplificando il protocollo immunoistochimico e fornendo una distinzione rapida tra melanofagi e ITC pigmentati.

Bibliografia

1. Behrens EL, Boothe W, D'Silva N, Walterscheid B, Watkins P, Tarbox M. SOX-10 staining in dermal scars. J Cutan Pathol. 2019;46(8):579-585.
2. de Wilt JH, van Akkooi AC, Verhoef C, Eggermont AM. Detection of melanoma micrometastases in sentinel nodes - the cons. Surg Oncol. 2008;17(3):175-81.
3. Foss AJ, Alexander RA, Jefferies LW, Lightman S. Immunohistochemical techniques: the effect of melanin bleaching. Br J Biomed Sci. 1995;52(1):22-5.
4. Grizzle WE. Models of Fixation and Tissue Processing. Biotech Histochem. 2009;84:185-193.
5. Jennings C, Kim J. Identification of nodal metastases in melanoma using sox-10. Am J Dermatopathol. 2011;33(5):474-82.
6. Keung EZ, Gershenwald JE. The eighth edition American Joint Committee on Cancer (AJCC) melanoma staging system: implications for melanoma treatment and care. Expert Rev Anticancer Ther. 2018;18(8):775-784.
7. King E, Cook M, Wittorff H, Dirksen W, Kisseberth WC, Jennings RN. Evaluation of SOX-10 immunohistochemical expression in canine melanoma and non-melanocytic tumors by tissue microarray. Vet Pathol. 2024;61:896-903.
8. Meuten DJ, Moore FM, George JW. Mitotic Count and the Field of View Area: Time to Standardize. Vet Pathol. 2016;53(1):7-9.
9. Munakata S, Hendricks JB. Effect of fixation time and microwave oven heating time on retrieval of the Ki-67 antigen from paraffin-embedded tissue. J Histochem Cytochem. 1993;41(8):1241-6
10. Orchard GE, Calonje E. The effect of melanin bleaching on immunohistochemical staining in heavily pigmented melanocytic neoplasms. Am J Dermatopathol. 1998;20(4):357-61.
11. Ordonez NG. Value of melanocytic-associated immunohistochemical markers in the diagnosis of malignant melanoma: a review and update. Hum Pathol. 2014;45:191–205.
12. Polton G, Borrego JF, Clemente-Vicario F, et al. Melanoma of the dog and cat: consensus and guidelines. Front Vet Sci. 2024;11:1359426.

13. Porcellato I, Orlandi M, Lo Giudice A, Sforna M, Mechelli L, Brachelente C. Canine melanocytes: Immunohistochemical expression of melanocytic markers in different somatic areas. Vet Dermatol. 2023;34:284-297.
14. Potterf SB, Mollaaghababa R, Hou L, et al. Analysis of SOX10 function in neural crest-derived melanocyte development: SOX10-dependent transcriptional control of dopachrome tautomerase. Dev Biol. 2001;237:245–57.
15. Ramos-Vara JA, Beissenherz ME, Miller MA, et al. Retrospective study of 338 canine oral melanomas with clinical, histologic, and immunohistochemical review of 129 cases. Vet Pathol. 2000;37(6):597-608.
16. Ramos-Vara JA. Technical aspects of immunohistochemistry. Vet Pathol. 2005;42:405-26.
17. Ramos-Vara JA, Miller MA. Immunohistochemical identification of canine melanocytic neoplasm with antibodies to melanocytic antigen PNL2 and tyrosinase: comparison with Melan A. Vet Pathol. 2011;48:443-50.
18. Smedley RC, Lamoureux J, Sledge DG, Kiupel M. Immunohistochemical diagnosis of canine oral amelanotic melanocytic neoplasm. Vet Pathol. 2011;48:32-40.
19. Smedley RC, Sebastian K, Kiupel M. Diagnosis and Prognosis of Canine Melanocytic Neoplasms. Vet Sci. 2022;9:175.
20. Smedley RC, Bongiovanni L, Bacmeister C, et al. Diagnosis and histopathologic prognostication of canine melanocytic neoplasms: A consensus of the Oncology-Pathology Working Group. Vet Comp Oncol. 2022;20:739-751.
21. Stevenson VB, Klahn S, LeRoith T, Huckle WR. Canine melanoma: A review of diagnostics and comparative mechanisms of disease and immunotolerance in the era of the immunotherapies. Front Vet. Sci. 2023;6:9:1046636.
22. Tsoi MF, Thaiwong T, Smedley RC, Noland E, Kiupel M. Quantitative expression of TYR, CD34, and CALD1 discriminates between canine oral malignant melanomas and soft tissue sarcomas. Front Vet Sci. 2021;8:701457.
23. Ugolini F, Baroni G, Nassini R, De Logu F, Massi D. A Fast and Automated Melanin-bleaching Method for Histopathologic Evaluation of Pigmented Melanoma Tissues. Appl Immunohistochem Mol Morphol. 2022;30:311-316.

24. van Akkooi AC, de Wilt JH, Verhoef C, et al. Clinical relevance of melanoma micrometastases (<0.1 mm) in sentinel nodes: are these nodes to be considered negative? Ann Oncol. 2006;17(10):1578-85.
25. Willis BC, Johnson G, Wang J, Cohen C. SOX10: a useful marker for identifying metastatic melanoma in sentinel lymph nodes. Appl Immunohistochem Mol Morphol. 2015;23:109-12.

CAPITOLO 6

Efficacia del *grading* a due livelli nell'identificazione di mastocitomi canini con comportamento biologico aggressivo, indipendentemente dal modello di crescita.

6.1 Introduzione

Il mastocitoma (MCT) è la neoplasia cutanea più comune nella specie canina e da tempo è noto che la sua prognosi varia anche in base al loro modello di crescita osservabile a livello istologico (Growth Model - GM). Per i MCT che originano principalmente nel derma (mastocitomi cutanei, cMCT), sono stati introdotti due sistemi di *grading* istologico: il sistema storico a 3 livelli di Patnaik *et al.*, che considera criteri architetturali e morfologici, e il sistema a 2 livelli di Kiupel *et al.*, che si basa esclusivamente sulla morfologia cellulare (Patnaik *et al.,* 1984; Kiupel *et al.,* 2011). Secondo il sistema a 3 livelli, i cMCT che infiltrano i tessuti sottocutanei mostrano un comportamento più aggressivo e una prognosi peggiore rispetto a quelli confinati al derma (Patnaik *et al.,* 1984).

Una sottocategoria di MCT canini è confinata al sottocute, con un coinvolgimento limitato o assente dello strato dermico (mastocitomi sottocutanei, scMCT). Diversi studi su questa variante di MCT hanno riportato tempi di sopravvivenza prolungati e bassi tassi di recidiva locale e metastasi (Newman *et al.,* 2007, Thompson *et al.,* 2011; Gill *et al.,* 2020). Tuttavia, recenti segnalazioni hanno evidenziato che in un numero limitato di casi anche i MCT sottocutanei possono avere comportamento biologico aggressivo (Weishaar *et al.,* 2014; Cherzan *et al.,* 2020; Marconato *et al.,*2023).

Uno studio di Thompson *et al.* ha identificato alcuni parametri istologici correlati ad una prognosi negativa per i mastocitomi sottocutanei, tra cui il conteggio mitotico (MC), la crescita infiltrativa e la multinucleazione (Thompson *et al.,* 2011). Tuttavia, non è stato proposto un sistema di gradazione specifico, e rimane incerto quale combinazione di fattori istologici potrebbe essere considerata equivalente a un alto grado di Kiupel *et al*. In un recente studio che

ha applicato il sistema di gradazione a 2 livelli ai MCT sottocutanei, solo in un cane è stato diagnosticato un MCT di alto grado, e in nessun caso la conta mitotica ha raggiunto la soglia stabilita per i MCT dermici di alto grado (Gil *et al.,* 2020). Questi risultati supportano l'ipotesi che i MCT, come entità, siano generalmente di basso grado inferiore. In alternativa, potrebbe suggerire che i fattori prognostici istologici identificati per i cMCT potrebbero non essere adeguati alla variante sottocutanea.

In una significativa proporzione di mastocitomi canini, il quadro istologico mostra che la massa principale del tumore è nel sottocute, ma le cellule neoplastiche si estendono verso l'alto e infiltrano il derma profondo o intermedio, fino a raggiungere talvolta il derma superficiale. Dal punto di vista clinico questi tumori si presentano come cMCT, anche se primariamente insorti nel sottocute. Questo particolare modello di crescita non è stato precedentemente indagato; di conseguenza, l'approccio istologico a questi tumori è piuttosto confuso; molti patologi li classificano come se fossero cMCT con invasione sottocutanea profonda, mentre altri riconoscono la loro origine sottocutanea e applicano i criteri prognostici di Thompson *et al.*, raccomandati per gli scMCT.

Se, indipendentemente dalla localizzazione primaria e dall'estensione dell'infiltrazione, lo stesso sistema di gradazione potesse essere applicato a tutti i MCT canini, si avrebbe certamente una minore soggettività nell'interpretazione istologica, con il risultato di poter trasferire al clinico informazioni univoche sul comportamento biologico.

In questo studio prospettico, è stato valutato l'impatto prognostico del modello di crescita (GM) dei MCT in una coorte di cani sottoposti a rimozione del tumore primario e linfadenectomia del linfonodo regionale o sentinella. A tal fine, i tumori sono stati suddivisi in diverse categorie definite istologicamente dal GM: MCT esclusivamente dermici, scMCT esclusivamente sottocutanei, MCT principalmente dermici che si estendono nel sottocute, e scMCT principalmente sottocutanei che si estendono nel derma. L'obiettivo principale è stato quello di confrontare il comportamento biologico dei cMCT con invasione sottocutanea profonda con quello degli scMCT che mostrano invasione dermica, per valutare se questi modelli di crescita meritino una distinzione nei referti istopatologici. Obiettivi aggiuntivi sono stati investigare se vi fossero differenze nella distribuzione del grado a 2 livelli di Patnaik *et al.* in base al GM del tumore, e se la classificazione correlasse con il comportamento biologico del tumore in tutte le categorie proposte.

6.2 Materiali e metodi

6.2.1 Design dello studio e criteri di inclusione

Nello studio sono stati inclusi cani di proprietà con diagnosi clinica di mastocitoma cutaneo (cMCT) o sottocutaneo (scMCT), sottoposti a escissione chirurgica del tumore primario e asportazione del linfonodo regionale o sentinella, presso l'Ospedale Universitario del Dipartimento di Scienze Mediche Veterinarie dell'Università di Bologna tra gennaio 2018 e dicembre 2022. Cani con più di due MCTs concomitanti, recidive, MCTs ricorrenti e MCTs mucosali o muscolari sono stati esclusi dalla selezione. Un ulteriore criterio di esclusione è stato la presenza di comorbidità che limitassero l'aspettativa di vita a meno di 6 mesi. I cani con due MCTs primari concomitanti o asincroni sono stati inclusi solo in caso di contemporanea escissione chirurgica di entrambi i tumori e contestuale rimozione di tutti i linfonodi regionali/sentinella.

Tutti i cani sono risultati negativi per metastasi a distanza prima dell'intervento chirurgico. La stadiazione ha incluso radiografie toraciche a 3 proiezioni, ecografia addominale e ago-aspirazione del fegato e della milza. L'escissione chirurgica è stata coerente con le recenti linee guida, tali per cui i margini chirurgici laterali fossero proporzionali al diametro massimo del tumore e margini profondi includessero almeno un piano fasciale (Pratschke *et al.,* 2013; Itoh *et al.,* 2021). I campioni chirurgici ottenuti sono stati sottoposti a valutazione istologica. In presenza di tumori di alto grado di Kiupel *et al.*, e/o metastasi linfonodali evidenti (HN3 secondo Weishaar *et al.*), è stato raccomandato il trattamento adiuvante con vinblastina, in accordo con la recente letteratura. I restanti cani sono stati monitorati. In ultimo, la perdita di *follow-up* entro 120 giorni dall'intervento ha rappresentato un ulteriore criterio di esclusione.

6.2.2 Esame Istopatologico

I campioni chirurgici di tumore primario e linfonodi sono stati fissati in formalina tamponata neutra al 10%, processati ed inclusi in paraffina utilizzando un protocollo standardizzato. Successivamente sono state tagliate sezioni istologiche del tumore primario di quattro micrometri di spessore, colorate con ematossilina ed eosina, e sono state esaminate al microscopio per valutare il modello di crescita tumorale (GM), il conteggio mitotico (MC), il grado istologico secondo il sistema a 2 livelli di Kiupel *et al.*, e i margini chirurgici. Il GM istologico è stato valutato come descritto nella **Tabella 6.1**. Sono state definite sei categorie: mastocitoma esclusivamente dermico (C-SC_0), mastocitoma dermico con coinvolgimento

sottocutaneo superficiale o profondo (rispettivamente C-SC_1 e C-SC_2), mastocitoma esclusivamente sottocutaneo (SC-C_0), e mastocitoma sottocutaneo con infiltrazione dermica superficiale o profonda (rispettivamente SC-C_1 e SC-C_2). Il MC è stato espresso come il numero totale di figure mitotiche in un'area di 2,37 mm^2 ed è stato valutato in campi contigui nelle aree di maggiore attività mitotica (Meuten *et al.,* 2016). Il sistema di classificazione istologica a 2 livelli è stato applicato a tutti i tumori, indipendentemente dal GM.

I margini chirurgici sono stati inchiostrati prima del taglio del tessuto; valutati istologicamente con sezioni radiali e tangenziali combinate; e definiti come puliti, esigui (in caso in cui le cellule tumorali fossero a 1-3 mm dai margini chirurgici) o infiltrati. I linfonodi fissati in formalina sono stati sezionati lungo il loro asse longitudinale attraverso l'ilo, ed entrambe le metà del linfonodo sono state incluse in paraffina. La valutazione microscopica è stata effettuata sulla prima sezione e su una sezione intermedia a 100 o 200 µm (a seconda delle dimensioni del linfonodo), entrambe colorate con blu di toluidina (Sabattini *et al.,*2022). Lo stato istologico del linfonodo è stato valutato secondo i criteri stabiliti da Weishaar *et al.* come HN0 (non metastatico), HN1 (pre-metastatico), HN2 (metastatico precoce), e HN3 (metastatico evidente). Tutte le valutazioni istologiche sono state eseguite da un patologo veterinario certificato (SS).

6.2.3 Analisi Statistica

Per l'analisi delle caratteristiche dei cani e dei tumori sono state utilizzate tecniche di statistica descrittiva. Quando appropriato, i dati sono stati testati per la normalità utilizzando il test omnibus di D'Agostino e Pearson. Nessuna delle variabili numeriche presentava una distribuzione normale e, pertanto, sono state utilizzate la mediana e l'intervallo come statistiche riassuntive. Per tutti i cani sono state incluse informazioni relative a segnalamento, localizzazione anatomica del tumore, diametro maggiore, valutazione clinica della sede (cutanea o sottocutanea), presenza di ulcerazione, sottostadio, GM, MC, grado a 2 livelli di Kiupel *et al*., margini chirurgici, estensione del coinvolgimento linfonodale, data della progressione del tumore (se presente), e data e causa del decesso (se presente). Il tempo alla progressione è stato calcolato dalla data dell'intervento chirurgico alla prima occorrenza di uno o più dei seguenti eventi: recidiva locale, metastasi linfonodale e metastasi a distanza. I cani senza recidiva o progressione della malattia alla data dell'ultima visita o del decesso sono stati censurati. La sopravvivenza specifica è stata calcolata dalla data dell'intervento chirurgico alla data del decesso o alla data dell'ultima visita, se il decesso non si era verificato. Solo i cani deceduti per cause correlate al MCT sono stati considerati come eventi. I tassi di sopravvivenza

a un anno sono stati calcolati per ciascun gruppo. Non è stata effettuata inferenza statistica poiché le ipotesi di tali metodi in termini di dimensione del campione o distribuzione dei dati non erano soddisfatte.

6.3. Risultati

6.3.1 Caratteristiche dei cani e dei tumori

Nello studio sono stati inclusi 91 MCTs provenienti da 76 cani. La popolazione era rappresentata da 19 (25%) cani meticci e 57 (75%) cani di razza pura; tra questi, le razze più rappresentate erano Labrador Retriever (n = 10, 18%), Bulldog Francese (n = 8; 14%), Boxer (n = 7, 12%) e Golden Retriever (n = 6, 11%). Le femmine erano 39 (51%), di cui 28 sterilizzate, e i maschi erano 37 (49%), di cui 8 castrati. L'età mediana alla presentazione era di 8 anni (intervallo, 3,5–15,0), e il peso corporeo mediano era di 26,5 kg (intervallo, 5,4–58,7). I tumori erano localizzati sul tronco e sulla coda (n = 30, 33%), sugli arti (n = 28; 31%), nella regione della testa e del collo (n = 14; 15%), nell'area inguinale/perineale (n = 10, 11%), nella regione mammaria (n = 7, 8%), e nella regione digitale (n = 2; 2%). Da un punto di vista clinico, 53 (58%) tumori erano considerati cutanei e 38 (42%) erano considerati sottocutanei. Il diametro mediano del tumore era di 1,5 cm (intervallo, 0,2–16,0 cm). Quattro (5%) cani presentavano sintomi riferibili al tumore (sottostadio b).

6.3.2 Trattamento

Sette (9%) cani hanno ricevuto chemioterapia neoadiuvante, costituita da vinblastina somministrata per via endovenosa ogni 2 settimane alla dose di 3 mg/m² per i cani con peso ≥ 20 kg e di 2,5 mg/m² per quelli con peso < 20 kg. I cani hanno anche ricevuto prednisolone orale quotidianamente (1 mg/kg), cetirizina orale (1 mg/kg) due volte al giorno e famotidina orale (2 mg/kg) due volte al giorno. Tutti i cani sono stati sottoposti a escissione chirurgica dei loro MCTs e a linfoadenectomia. In totale sono stati rimossi 169 linfonodi regionali e 19 linfonodi sentinella, con una mediana di 2 linfonodi per ciascun cane (intervallo, 1–6). In base alla presenza di un tumore di alto grado e/o di un linfonodo HN3, 19 cani (25%) hanno ricevuto una chemioterapia adiuvante, composta da vinblastina somministrata come descritto in precedenza, fino a un totale di 8 dosi.

Tabella 6.1. Classificazione dei modelli di crescita del mastocitoma (MCT) canino identificati in questo studio.

Modello di crescita	Acronimo	Definizione	
Mastoctioma eslcusivamente cutaneo	C-SC_0	Nessuna infiltrazione del tessuto adiposo sottostante	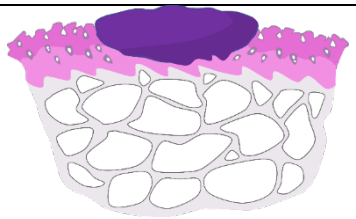
Mastocitoma cutaneo con invasione sottocutanea superficiale	C-SC_1	Massa principale nel derma; coinvolgimento del solo tessuto adiposo superficiale	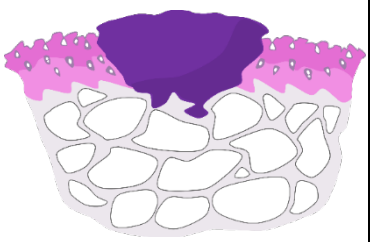
Mastocitoma cutaneo con invasione dermica profonda	C-SC_2	Infiltrazione massiva del derma; annessi dermici dislocati verso il basso; infiltrato di mastociti a forma di cuneo; coinvolgimento del tessuto adiposo intermedio o profondo.	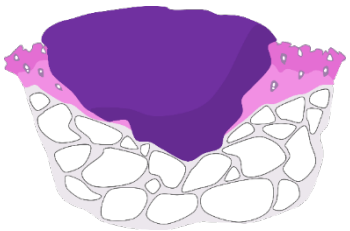
Mastocitoma esclusivamente sottocutaneo	SC-C_0	Nodulo circondato da tessuto adiposo; non si osserva infiltrazione dello strato dermico	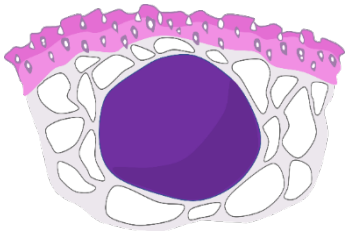
Mastocitoma sottocutaneo con infiltrazione del derma profondo	SC-C_1	Massa principale nel tessuto sottocutaneo; infiltrato di mastociti che raggiunge la porzione inferiore degli annessi dermici	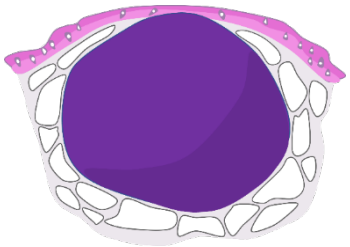
Mastocitoma sottocutaneo con infiltrazione del derma superficiale	SC-C_2	Massa principale del tumore nel tessuto sottocutaneo; infiltrato di mastociti a forma di trapezio che raggiunge la porzione superiore dei follicoli dermici; annessi dermici dislocati verso l'alto.	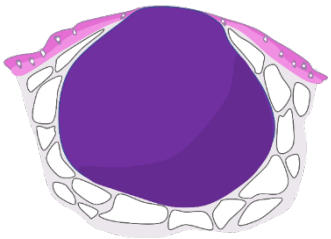

C: cutaneo; SC: sottocutaneo.

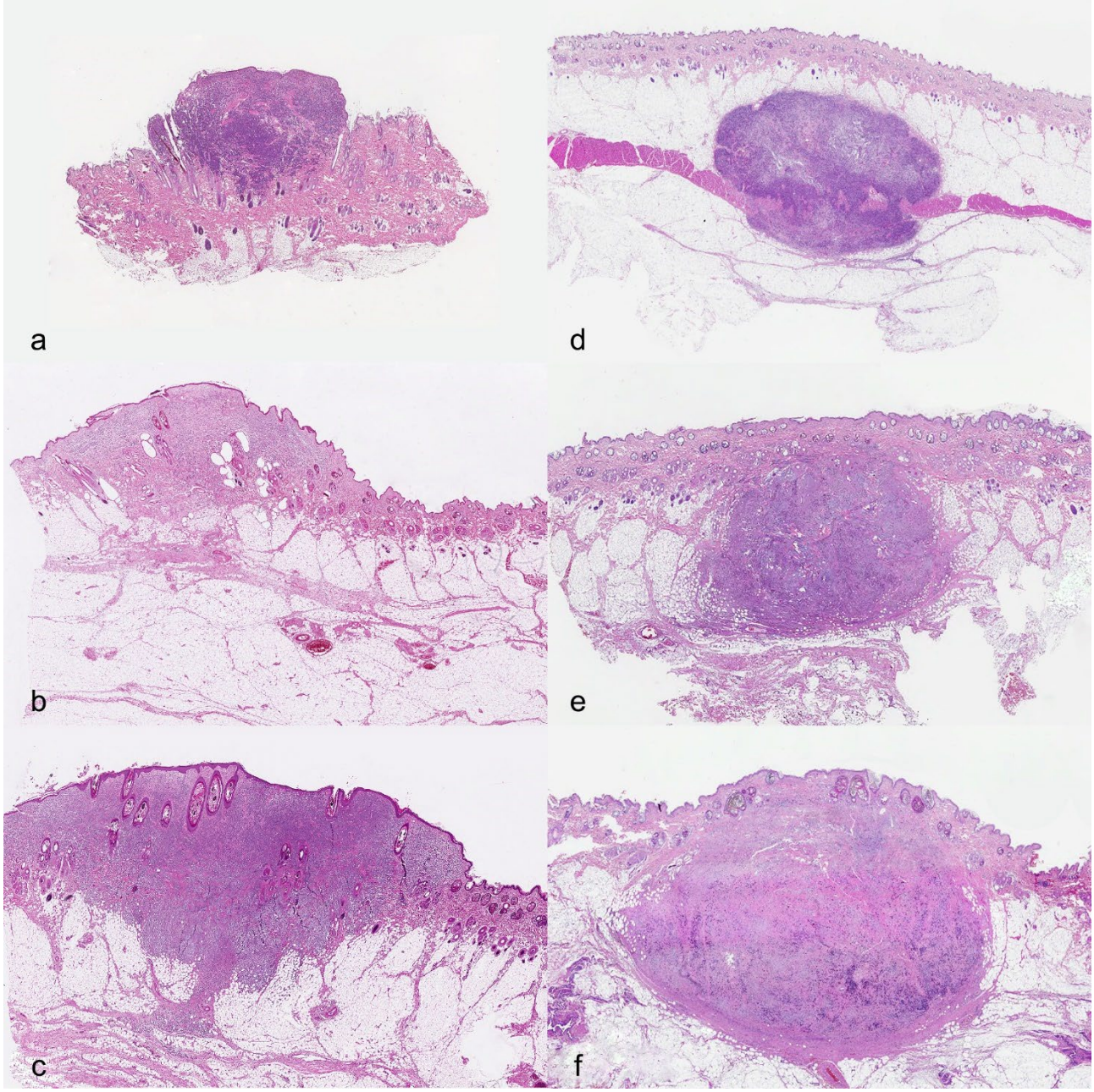

Figura 6.1 Cane, mastocitoma, cute. Ematossilina ed eosina. Esempi rappresentativi dei modelli di crescita dei mastocitomi canini. (**a**) Mastocitoma esclusivamente dermico (C-SC_0). (**b**) Mastocitoma dermico con coinvolgimento sottocutaneo superficiale (C-SC_1). (**c**) Mastocitoma dermico con coinvolgimento sottocutaneo profondo (C-SC_2). (**d**) Mastocitoma esclusivamente sottocutaneo (SC-C_0). (**e**) Mastocitoma sottocutaneo con infiltrazione profonda del derma (SC-C_1). (**f**) Mastocitoma sottocutaneo con infiltrazione superficiale del derma (SC-C_2).

6.3.3 Analisi istologica

Ottantuno tumori (89%) erano di basso grado e 10 (11%) erano di alto grado. Il conteggio mitotico (MC) mediano era 0 (intervallo, 0–14). I margini chirurgici erano istologicamente puliti in 76 casi (84%), esigui in 12 casi (13%), e infiltrati in 3 casi (3%). Quarantaquattro cani

(47%) presentavano almeno un linfonodo HN2 e 16 (18%) almeno un linfonodo HN3.Secondo il modello di crescita istologico (GM), 11 tumori (12%) sono stati classificati come C-SC 0, 12 (13%) come C-SC 1, 15 (16%) come C-SC 2, 21 (23%) come SC-C0, 15 (16%) come SC-C 1 e 17 (19%) come SC-C 2 (Fig. 1). Le principali caratteristiche per ciascun gruppo definito da GM sono elencate nella **Tabella 6.2**. I tumori trattati con chemioterapia neoadiuvante includevano 3 SC-C2, 2 SC-C0 e 2 C-SC2. I MCTs di alto grado includevano 5 C-SC 2, 2 SC-C 0, 2 SC-C 2 e 1 SC-C 1. I tumori con almeno un linfonodo HN3 includevano 6 SC-C 0, 5 C-SC 2, 3 SC-C2, 2 C-SC1 e 1 SC-C1. Considerando specificamente i tumori con esteso coinvolgimento sia del derma che del sottocute, i C-SC 2 avevano un diametro mediano di 1,4 cm (intervallo, 0,5–7,0) e sono stati descritti clinicamente come noduli cutanei in 14 casi (93%) e come noduli sottocutanei in 1 caso (7%). Due tumori (13%) presentavano ulcerazione. Gli SC-C 2 avevano un diametro mediano di 2,0 cm (intervallo, 0,5–6,0) e sono stati descritti clinicamente come noduli cutanei in 13 casi (76%) e come noduli sottocutanei in 4 casi (24%). Anche in questo caso, due (12%) presentavano ulcerazione. La percentuale più alta di tumori di alto grado e linfonodi HN3 (n = 5, 33%) è stata trovata nella categoria C-SC2 (**Tabella 6.2**).

6.3.4 Esito e Fattori Prognostici

Il tempo mediano di *follow-up* è stato di 681 giorni (intervallo, 217–2054). Sette (9%) cani hanno mostrato progressione della malattia dopo una mediana di 230 giorni (intervallo, 49–666), consistente in metastasi viscerali (n = 3), metastasi linfonodali (n = 3) e recidiva locale con metastasi linfonodali (n = 1). Tutte le progressioni sono state confermate mediante valutazione citologica. Il tempo mediano alla progressione non poteva essere valutato poiché la curva di sopravvivenza stimata non scendeva al di sotto di 0,5. I GM dei tumori associati alla progressione della malattia includevano 3 C-SC2, 2 SC-C0, 1 SC-C1 e 1 SC-C2.

Alla fine dello studio, 63 cani (83%) erano vivi e 7 (9%) erano morti per cause non correlate al MCT, tra cui emangiosarcoma splenico, insufficienza cardiaca, sindrome ostruttiva delle vie aeree, pancreatite, insulinoma pancreatico, neoplasia cerebrale e mielopatia degenerativa. Sei cani (8%) sono morti per cause correlate al MCT dopo 139, 191, 219, 321, 349 e 422 giorni a causa di metastasi viscerali. La sopravvivenza mediana specifica del tumore non era stimabile. I GM dei MCT nei cani deceduti per cause tumorali includevano 2 C-SC 2, 2 SC-C 0, 1 SC-C 1 e 2 SC-C 2. Il tasso di sopravvivenza a un anno era del 100% per i MCT C-SC 0 e C-SC 1, 95% per i MCT SC-C 0, 94% per i MCT SC-C 2, 93% per i MCT SC-C 1 e 86% per i MCT C-SC 2 (**Tabella 6.2**).

Tabella 6.2. Caratteristiche clinico-patologiche ed esiti di 91 casi di mastocitoma canino (MCT) raggruppati in base al loro modello di crescita.

Caratteristiche	C-SC$_0$ (n = 11)	C-SC$_1$ (n = 12)	C-SC$_2$ (n = 15)	SC-C$_0$ (n = 21)	SC-C$_1$ (n = 15)	SC-C$_2$ (n = 17)
Sede del tumore biologicamente aggressivo (testa e collo, area inguinale/perineale e dita)	4 (36,4%)	1 (8,3%)	8 (53,3%)	5 (23,8%)	4 (26,7%)	4 (23,5%)
Diametro mediano del tumore (intervallo) (cm)	0,3 (0,2–1,0)	0,9 (0,4–1,8)	1,4 (0,5–7,0)	3,0 (0,5–16,0)	2,5 (1,0–6,0)	2,0 (0,5–6,0)
Ulcerazione del tumore	0 (0,0%)	1 (8,3%)	2 (13,3%)	0 (0,0%)	0 (0,0%)	2 (11,8%)
Sede clinica valutata						
cutanea	11 (100%)	12 (100%)	14 (93,3%)	0 (0,0%)	3 (20,0%)	13 (76,5%)
sottocutanea	0 (0,0%)	0 (0,0%)	1 (6,7%)	21 (100,0%)	12 (80,0%)	4 (23,5%)
Sottostadio b	0 (0,0%)	1 (8,3%)	1 (6,7%)	0 (0,0%)	1 (6,7%)	1 (5,9%)
Chemioterapia neoadiuvante	0 (0,0%)	0 (0,0%)	2 (13,3%)	2 (9,5%)	0 (0,0%)	3 (17,6%)
Conteggio mitotico mediano (intervallo)	0 (0–2)	1 (0–5)	1 (0–14)	0 (0–13)	1 (0–3)	0 (0–8)
Grado alto secondo Kiupel	0 (0,0%)	0 (0,0%)	5 (33,3%)	2 (9,5%)	1 (6,7%)	2 (11,8%)
Margini infiltrati o vicini	0 (0,0%)	1 (8,3%)	2 (13,3%)	5 (23,8%)	4 (26,7%)	3 (17,6%)
Uno o più linfonodi HN3 all'ammissione	0 (0,0%)	2 (16,7%)	5 (33,3%)	6 (28,6%)	1 (6,7%)	3 (17,6%)
Fattori istologici negativi (tumore di alto grado e/o linfonodo HN3)	0 (0,0%)	2 (16,7%)	7 (46,7%)	6 (28,6%)	1 (6,7%)	3 (17,6%)
Tasso di sopravvivenza a 1 anno	100,0%	100,0%	85,7%	95,2%	93,3%	93,8%

Legenda:
C-SC$_0$, mastocitoma esclusivamente dermico; C-SC$_1$, mastocitoma dermico con coinvolgimento sottocutaneo superficiale; C-SC$_2$, mastocitoma dermico con coinvolgimento sottocutaneo profondo; SC-C$_0$, mastocitoma esclusivamente sottocutaneo; SC-C$_1$, mastocitoma sottocutaneo con infiltrazione profonda del derma; SC-C$_2$, mastocitoma sottocutaneo con infiltrazione superficiale del derma; HN3, metastasi evidente.

6.4 Discussione

La classificazione istologica del mastocitoma canino secondo un sistema di *grading* è attualmente validata solo per i mastocitomi cutanei (cMCT), mentre esistono opinioni divergenti sulla sua applicabilità per gli altri tipi di MCT. Nei mastocitomi esclusivamente

sottocutanei (scMCT), l'attribuzione del grado istologico potrebbe sottostimare il comportamento biologico del tumore, mentre per gli scMCT con invasione dermica secondaria, mancano linee guida consolidate e la decisione di applicare il sistema di *grading* è lasciata alla discrezione del patologo. Nel presente studio, abbiamo testato l'utilità prognostica del sistema di classificazione a 2 livelli di Kiupel *et al.* nei MCT canini con diversi modelli di crescita istologica (GM). Inoltre, è stato investigato l'impatto prognostico dello stesso GM.

La categoria dei cMCT con infiltrazione sottocutanea profonda (C-SC 2) ha incluso la più alta proporzione di tumori di alto grado (33%) e metastasi evidenti ai linfonodi (33%); inoltre, i cani di questo gruppo hanno presentato la frequenza più alta di progressione tumorale (20%) e il tasso di sopravvivenza a 1 anno più basso (86%). A tal proposito, il GM C-SC2 era stato già precedentemente riconosciuto come un fattore prognostico negativo dal sistema di *grading* a 3 livelli di Patinaik *et al*, dato che l'invasione dei tessuti sottocutanei e profondi era considerata una caratteristica dei tumori di grado III (Patnaik *et al.,* 1989). In contrasto, la categoria degli scMCT con coinvolgimento dermico superficiale (SC-C 2) ha mostrato proporzioni inferiori di tumori di alto grado, linfonodi HN3, progressione tumorale e decessi correlati al MCT. Sulla base di questi risultati, potrebbe essere utile differenziare tra i GM C-SC 2 e SC-C 2, piuttosto che descrivere genericamente l'infiltrazione cutanea e sottocutanea concomitante.

La maggior parte dei tumori C-SC2 e SC-C2, sono stati identificati clinicamente come cutanei, poiché macroscopicamente indistinguibili. Pertanto, l'istologia gioca un ruolo cruciale nel differenziarli. Per quanto riguarda i scMCT, questi possono infiltrare i tessuti adiacenti, e possono avere un'infiltrazione dermica variabile. Per cui, tutti i MCT in cui la massa principale del tumore si trova nel sottocute probabilmente hanno un'origine sottocutanea, e i tumori SC-C 0-2 potrebbero rappresentare un *continuum*. Per cui, se si andassero ad escludere i casi con invasione dermica secondaria dagli studi che indagano sul comportamento biologico degli scMCT, come fatto da altri autori in passato, si andrebbero ad eliminare casi di malattia avanzata e/o forme localmente aggressive, portando a una sottostima del vero comportamento biologico di questi tumori.

È importante notare che, anche considerando la categoria dei mastocitomi esclusivamente sottocutanei (SC-C0), 6 casi (29%) presentavano metastasi evidenti ai linfonodi, e sono stati registrati 2 (10%) decessi correlati al tumore. Storicamente, questi tumori sono stati associati a una buona prognosi e a bassi tassi di metastasi e recidiva nonostante la rimozione chirurgica incompleta (Newman *et al.,* 2007). Tuttavia, diversi autori hanno recentemente ipotizzato che possano avere un decorso più aggressivo di quanto precedentemente riportato (Cherzan *et*

*al.,*2023; Marconato *et al.,* 2023; Treggiari *et al.,* 2023). È stato suggerito che l'applicazione del sistema di classificazione a 2 livelli potrebbe portare a una sottostima del vero comportamento biologico dei scMCT, a causa di tassi mitotici più bassi e caratteristiche morfologiche differenti (Gill *et al.,* 2020). Tuttavia, attualmente non è disponibile un sistema di classificazione specifico per i scMCT canini, il che rappresenta una chiara limitazione in termini di prognosi e decisioni sul trattamento post-chirurgico. In questo studio, entrambi i cani deceduti a causa di MCT SC-C0 presentavano tumori di alto grado, suggerendo il valore prognostico del sistema a 2 livelli di Kiupel *et al.* e la necessità di ulteriori studi a riguardo.

Nel presente studio, tutti i cani con progressione della malattia avevano un tumore di alto grado, indipendentemente dal modello di crescita (GM). Per cui l'applicazione di un unico sistema di classificazione potrebbe semplificare il lavoro dei patologi, poiché non sarebbero più tenuti a basarsi sulla localizzazione del tumore per predirne il comportamento. Questo eliminerebbe una delle principali fonti di soggettività nei referti istopatologici, offrendo così ai clinici informazioni più riproducibili per gestire i pazienti. Inoltre, potrebbe indirettamente convalidare l'applicazione del sistema di classificazione citologica di Camus a tutti i MCT, poiché si basa principalmente sugli stessi parametri inclusi nel sistema di classificazione a 2 livelli (Camus *et al.,*2016), il che sarebbe di grande utilità pratica, poiché determinare la localizzazione clinica del tumore (cutaneo *vs* sottocutaneo) non è sempre semplice, come confermato dai risultati dello studio attuale.

Insieme alla classificazione, la presenza di uno o più linfonodi con metastasi evidenti (HN3) è stata confermata come un fattore prognostico negativo, anche se non necessariamente associato a morte correlata al tumore nel caso di tumori a basso grado. Questo risultato supporta il minor impatto prognostico negativo delle metastasi linfonodali nei mastocitomi di basso grado rispetto a quelli di alto grado, come dimostrato in precedenza (Guerra *et al.,* 2022). Allo stesso modo, abbiamo confermato la rilevanza prognostica limitata delle metastasi linfonodali precoci (HN2), che non hanno portato a progressione della malattia in nessun caso, anche senza la somministrazione di trattamenti adiuvanti (Marconato *et al.,* 2020).

Riguardo alla completezza istologica dell'escissione chirurgica, sono state osservate differenze significative tra cMCT e scMCT. La rimozione di tumori appartenenti alle categorie sottocutanee ha più frequentemente portato a margini esigui o incompleti (SC-C 0, 24%; SC-C 1, 27%; SC-C 2, 18%). Questa osservazione è in linea con studi precedenti che hanno evidenziato maggiori difficoltà e minore riproducibilità nella pianificazione dei margini chirurgici per gli scMCT (Mickelson *et al.,* 2022; Ranganathan *et al.,* 2022). Inoltre, nel caso

in cui il tumore sia localizzato in siti anatomici con una disponibilità limitata di tessuti molli, in cui mantenere margini sufficienti per l'escissione profonda risulta difficile, la localizzazione sottocutanea riduce ulteriormente le possibilità di ottenere un'adeguatezza nell'escissione completa. Questi risultati potrebbero anche essere spiegati dalle dimensioni maggiori dei scMCT di questo studio rispetto alla controparte cutanea. Tuttavia, indipendentemente dai margini chirurgici, la progressione del tumore è stata rilevata solo nei MCT di alto grado. Tale dato risulta in accordo con studi precedenti e fornisce ulteriori evidenze dell'importanza del grado istologico nei MCT canini (Baker-Grabb e Hunt, 2003; Pratschke *et al.,* 2013).

Questo studio presenta diverse limitazioni. In primo luogo, il numero ridotto di eventi (ossia, progressione del tumore e decessi correlati al tumore) ha portato a una potenza statistica limitata, nonostante un numero relativamente elevato di casi. Tra le possibili spiegazioni, la radicalità dell'approccio chirurgico ha probabilmente contribuito a questo basso tasso di progressione, riaffermando la sua efficacia come strategia valida nel trattamento di questi tumori. Un'ulteriore limitazione potrebbe essere l'inclusione di cani che hanno ricevuto chemioterapia neoadiuvante. Sebbene non siano state riportate alterazioni dei parametri istologici inclusi nella formulazione del grado tumorale dopo trattamenti neoadiuvanti (Klahn *et al.,* 2022; Linde *et al.,* 2021), queste terapie potrebbero alterare il GM effettivo del tumore, influenzando potenzialmente i risultati di questo studio. Al contrario, l'esclusione di questi casi potrebbe aver portato a una selezione preferenziale di tumori a bassa malignità, limitando la rappresentazione dell'intero spettro dei MCT nello studio. Terzo, i tumori con localizzazioni primarie muscolari non sono stati inclusi nell'analisi, né i MCT mucosali o quelli localizzati nelle giunzioni mucocutanee. Di conseguenza, resta da determinare se l'applicazione del sistema di classificazione istologica a 2 livelli possa essere estesa a tumori in queste sedi. Quarto, nei tumori avanzati con massivo coinvolgimento dermico e sottocutaneo, l'identificazione del GM potrebbe non essere sempre fattibile. Pertanto, la possibilità di classificare i tumori indipendentemente dal loro GM diventa ancora più importante in tali circostanze. Infine, è importante considerare che ulteriori variabili correlate al modello di crescita (ad esempio, pattern circoscritto/espansivo, infiltrativo o combinato), che si sono dimostrate prognostiche in studi precedenti, potrebbero anche influenzare il comportamento biologico del tumore (Thompson *et al.,* 2023).

In conclusione, indipendentemente dal modello di crescita, il sistema di classificazione istologica a 2 livelli sembra identificare accuratamente i MCT canini con comportamento biologico aggressivo, inclusi i scMCT con o senza invasione dermica, per i quali attualmente

mancano linee guida specifiche. Il grado istologico è stato confermato come il fattore prognostico più rilevante, superando il coinvolgimento linfonodale e lo stato dei margini istologici. Inoltre, i cMCT con infiltrazione sottocutanea profonda possono presentare un comportamento biologico più aggressivo rispetto ai MCT con altri GM; pertanto riconoscere questo modello distinto potrebbe avere importanza prognostica da verificare in ulteriori indagini.

Bibliografia

1. Baker-Gabb M, Hunt GB, France MP. Soft tissue sarcomas and mast cell tumours in dogs; clinical behaviour and response to surgery. *Aust Vet J*. 2003;81(12):732–738.
2. Camus MS, Priest HL, Koehler JW, et al. Cytologic criteria for mast cell tumor grading in dogs with evaluation of clinical outcome. *Vet Pathol*. 2016;53(6):1117–1123.
3. Cherzan NL, Fryer K, Burke B, et al. Factors affecting prognosis in canine subcutaneous mast cell tumors: 45 cases. *Vet Surg*. 2023;52(4):531–537.
4. Gill V, Leibman N, Monette S, et al. Prognostic indicators and clinical outcome in dogs with subcutaneous mast cell tumors treated with surgery alone: 43 cases. *J Am Anim Hosp Assoc*. 2020;56(4):215–225.
5. Guerra D, Faroni E, Sabattini S, et al. Histologic grade has a higher-weighted value than nodal status as predictor of outcome in dogs with cutaneous mast cell tumours and overtly metastatic sentinel lymph nodes. *Vet Comp Oncol*. 2022;20(3):551–558.
6. Itoh T, Kojimoto A, Uchida K, et al. Long-term postsurgical outcomes of mast cell tumors resected with a margin proportional to the tumor diameter in 23 dogs. *J Vet Med Sci*. 2021;83(2):230–233.
7. Karbe GT, Davis E, Runge JJ, et al. Evaluation of scar revision after inadequate primary excision of cutaneous mast cell tumors in 85 dogs (2000–2013). *Vet Surg*. 2021;50(4):807–815.
8. Kiupel M, Webster JD, Bailey KL, et al. Proposal of a 2-tier histologic grading system for canine cutaneous mast cell tumors to more accurately predict biological behavior. *Vet Pathol*. 2011;48(1):147–155.
9. Klahn S, Dervisis N, Lahmers K, et al. Evaluation of tumor grade and proliferation indices before and after short-course anti-inflammatory prednisone therapy in canine cutaneous mast cell tumors: a pilot study. *Vet Sci*. 2022;9(6):277.
10. Linde KJ, Stockdale SL, Mison MB, et al. The effect of prednisone on histologic and gross characteristics in canine mast cell tumors. *Can Vet J*. 2021;62(1):45–50.

11. Marconato L, Stefanello D, Kiupel M, et al. Adjuvant medical therapy provides no therapeutic benefit in the treatment of dogs with low-grade mast cell tumours and early nodal metastasis undergoing surgery. *Vet Comp Oncol*. 2020;18(3):409–415.
12. Marconato L, Stefanello D, Solari Basano F, et al. Subcutaneous mast cell tumors: a prospective SIONCOV multi-institutional clinico-pathologic and prognostic study on 43 dogs. *Vet Rec*. 2023;193(1).
13. Meuten DJ, Moore FM, George JW. Mitotic count and the field of view area: time to standardize. *Vet Pathol*. 2016;53(1):7–9.
14. Mickelson MA. Updated concepts in oncologic surgery: apocrine gland anal sac adenocarcinoma and mast cell tumors. *Vet Clin North Am Small Anim Pract*. 2022;52(2):549–580.
15. Newman SJ, Mrkonjich L, Walker KK, et al. Canine subcutaneous mast cell tumour: diagnosis and prognosis. *J Comp Pathol*. 2007;136(4):231–239.
16. Patnaik AK, Ehler WJ, MacEwen EG. Canine cutaneous mast cell tumor: morphologic grading and survival time in 83 dogs. *Vet Pathol*. 1984;21(5):469–474.
17. Pratschke KM, Atherton MJ, Sillito JA, et al. Evaluation of a modified proportional margins approach for surgical resection of mast cell tumors in dogs: 40 cases (2008–2012). *J Am Vet Med Assoc*. 2013;243(10):1436–1441.
18. Ranganathan B, Milovancev M, Mehrkens L, et al. Intersurgeon agreement in determining 3 cm surgical margins of subcutaneous tumors in dogs. *Vet Surg*. 2021;50(8):1573–1578.
19. Sabattini S, Faroni E, Renzi A, et al. Longitudinal lymph node step-sectioning for the identification of metastatic disease in canine mast cell tumor. *Vet Pathol*. 2022;59(5):768–772.
20. Thompson JJ, Pearl DL, Yager JA, et al. Canine subcutaneous mast cell tumor: characterization and prognostic indices. *Vet Pathol*. 2011;48(1):156–168.
21. Treggiari E, Valenti P, Porcellato I, et al. Retrospective analysis of outcome and prognostic factors of subcutaneous mast cell tumours in dogs undergoing surgery with or without adjuvant treatment. *Vet Comp Oncol*. 2023;21(3):437–446.
22. Weishaar KM, Thamm DH, Worley DR, et al. Correlation of nodal mast cells with clinical outcome in dogs with mast cell tumour and a proposed classification system for the evaluation of node metastasis. *J Comp Pathol*. 2014;151(4):329–338.

CAPITOLO 7

Identificazione di un pattern di disregolazione di miRNA in un modello canino di emangiosarcoma con metastasi cerebrali

7.1 Introduzione

L'emangiosarcoma è un tumore che origina dalle cellule che rivestono i vasi sanguigni. Nel cane è molto aggressivo e condivide diverse somiglianze con la controparte umana in termini di comportamento biologico, risposta al trattamento e prognosi (Fosmire *et al.,* 2004; Megquier *et al.,* 2019; Wang *et al.,* 2020). L'aggressività dell'emangiosarcoma è principalmente condizionata dalla frequenza delle metastasi, che si sviluppano precocemente nel corso della malattia, tanto che fino l'80% dei cani affetti presenta malattia metastatica già in prima presentazione (Griffin *et al.,* 2021). Inoltre, le metastasi di emangiosarcoma interessano frequentemente anche l'encefalo (Brain Metastases - BM) (Waters *et al.,* 1989; Snyder *et al.,* 2008), il che rappresenta uno scenario clinico-terapeutico complesso per le gravi conseguenze biologiche e per la limitata permeabilità della barriera ematoencefalica alle terapie sistemiche (Doolittle *et al.,* 2014; Kim *et al.,* 2018). In questo ambito, i risultati sono estremamente scarsi sia in oncologia umana che veterinaria (Achrol *et al.,* 2019), evidenziando la necessità di sviluppare strategie efficaci per prevenire le BM.

La patogenesi esatta dell'emangiosarcoma canino non è nota. Tuttavia, alcuni fattori contribuiscono al suo sviluppo, tra cui la predisposizione genetica, i fattori ambientali e l'inattivazione di geni oncosoppressori, come il fosfatidilinositolo 3,4,5-trifosfato 3-fosfatasi (PTEN) (Kim *et al.,* 2015). Diverse ricerche hanno dimostrato che la via PTEN è frequentemente alterata nell'emangiosarcoma canino, sia attraverso mutazioni inattivanti che attraverso la regolazione epigenetica (Dickerson *et al.,* 2005; Wang 2017; Wang 2020; Wong 2022).

I microRNA (miRNA) sono piccole molecole di RNA, altamente conservate e non codificanti, tipicamente lunghe 18-25 nucleotidi, che svolgono un ruolo cruciale nella regolazione post-trascrizionale dell'espressione genica, legandosi in modo specifico agli RNA messaggeri (mRNA) complementari target (Bartel, 2009; Kane *et al.,* 2014). I miRNA sono coinvolti nella regolazione di vari processi cellulari, tra cui la differenziazione cellulare, l'angiogenesi, la proliferazione e l'apoptosi (Bartel, 2009; Kane *et al.,* 2014). A seconda degli mRNA target con cui interagiscono, i miRNA possono agire come oncogeni o oncosoppressori, e vi sono prove consistenti che supportano la relazione causale tra la disgregazione dei miRNA e lo sviluppo di neoplasie (Bartel, 2009; Calin *et al.,* 2006). Tra le centinaia di miRNA potenzialmente implicati nell'oncogenesi, un ruolo significativo è attribuito a quelli che inibiscono l'espressione di PTEN, tra cui miRNA-494, miRNA-141, miRNA-21, miRNA-10b e miRNA-19b (Meng *et al.,* 2007; Sun *et al.,* 2014; Gao *et al.,* 2016; Sheedy e Medarova, 2018; Liu *et al.,* 2018 Ghafouri-Fard *et al.,* 2021).

Sulla base di queste informazioni, sono stati selezionati per l'analisi nell'emangiosarcoma cardiaco canino e nelle rispettive metastasi cerebrali i miRNA che hanno PTEN come bersaglio, confrontandone il profilo con campioni di tessuto non neoplastico adiacente e con tessuti di controllo sani.

7.2 Materiali e metodi

7.2.1 Istopatologia

I campioni post-mortem fissati in formalina e inclusi in paraffina (FFPE) di emangiosarcoma cardiaco canino e delle corrispondenti metastasi cerebrali (BM) sono stati recuperati dall'archivio del servizio di Anatomia Patologica Veterinaria dell'Università di Bologna. Come controlli sono stati inclusi campioni post-mortem FFPE dell'auricola destra cardiaca (n = 6) e del cervello (n = 6) di cani deceduti per cause non correlate al tumore. Non è stata necessaria l'approvazione etica poiché lo studio è stato condotto su blocchetti di tessuto FFPE raccolti per scopi diagnostici per cui è stata data preventiva autorizzazione all'uso per finalità di ricerca. Inizialmente, le sezioni istologiche colorate con ematossilina-eosina (EE) ricavate da ciascun blocchetto di tessuto FFPE sono state analizzate per identificare le aree più rappresentative del tumore primario (PT), delle BM, del tessuto nervoso perimetastatico (periBM) e dei campioni di controllo. Riconosciute le aree

selezionate sul blocchetto FFPE, è stato effettuato un carotaggio su ciascun campione tramite punch per biopsia cutanea di 4 mm di diametro per poi trasferire il materiale prelevato in blocchetti di paraffina precedentemente carotati. Infine, per garantire una completa integrazione con la paraffina ccircostante, i blocchetti risultati sono stati inclusi una seconda volta. La prima sezione dei nuovi inclusi è stata valutata istologicamente per confermare la presenza di cellule neoplastiche o, nel caso del periBM, per escludere il campionamento accidentale di cellule tumorali. Nel caso dei campioni cardiaci, il tessuto peritumorale non è stato analizzato, poiché il tessuto neoplastico occupava l'intera auricola destra.

7.2.2 Estrazione RNA

L'RNA totale arricchito di miRNA è stato estratto utilizzando il kit miRNeasy FFPE (Cat. 217504, Qiagen, Hilden, Germania) seguendo le istruzioni del produttore. Venti sezioni da ciascun blocco sono state tagliate con un microtomo a 10 µm e posizionate in provette da 1,5 mL. Successivamente, è stato eseguito un primo passaggio di deparaffinizzazione con xilene, seguito da lavaggio con etanolo e incubazione con proteinasi K. L'RNA totale arricchito di miRNA è stato quindi estratto utilizzando le colonne dedicate e la fase di eluizione è stata eseguita in acqua priva di RNasi. Campioni rappresentativi dell'RNA estratto (BM, n = 7; periBM, n = 6; PT, n = 6; CH, n = 4; CB, n = 4) sono stati utilizzati per eseguire il sequenziamento dei miRNA (miRNAseq), con il fine di valutare l'integrità e l'affidabilità dei miRNA. Questo è stato fatto tramite il punteggio Phred, per determinare la qualità complessiva, e la lunghezza delle letture tagliate, per verificare l'integrità dei miRNA. Le analisi della qualità del sequenziamento sono state eseguite presso Qiagen, utilizzando la tecnologia Illumina, specifica per il sequenziamento di piccoli RNA (15–55 nt).

7.2.3 Retrotrascrizione

Per la fase di trascrizione inversa è stato utilizzato il kit miRCURY LNA RT (Cat. no. 339340, Qiagen) seguendo le istruzioni del produttore. In breve, in base alla concentrazione e alla quantità totale di RNA estratto, 5-10 µL di ciascun campione sono stati diluiti per raggiungere una concentrazione di 5 ng/µL. Per ciascuna reazione, 2 µL (10 ng totali) di RNA sono stati utilizzati nella miscela di trascrizione inversa, che includeva anche l'enzima miRCURY RT (1 µL della

soluzione 10×), il buffer di reazione miRCURY RT per SYBR green (2 µL della soluzione 5×), i RNA sintetici spike-in utilizzati come controllo positivo della trascrizione inversa (0.5 µL) e 4.5 µL di acqua priva di RNasi, per un volume totale di 10 µL per reazione. È stato aggiunto un campione senza trascrizione inversa (no-RT), utilizzando la stessa miscela di reazione senza l'enzima RT. I campioni sono stati incubati per 60 minuti a 42°C per la reazione di trascrizione inversa e per 5 minuti a 95°C per l'inattivazione dell'enzima, utilizzando il termociclatore Byometra (Bio-rad, Hercules, CA, USA), quindi conservati a 4°C.

7.2.4 Analisi di espressione dei miRNA

Il kit miRCURY LNA SYBR Green PCR (Cat. no. 339346, Qiagen) è stato utilizzato per l'analisi qPCR dei miRNA. I seguenti miRCURY LNA PCR Assay (Cat. no. 339306, Qiagen) sono stati utilizzati per analizzare l'espressione specifica dei miRNA: miRNA-10b (YP00205499 – rno-miR-10b-5p), miRNA-19b (YP02105441 – cfa-miR-19b), miRNA-21 (YP00204230 – has-miR-21-5p), miRNA-141 (YP02110018 – cfa-miR-141) e miRNA-494 (YP00204579 – has-miR-494-3p). L'RNA sn U6 è stato utilizzato come RNA normalizzatore (YP02119464, v2). Inoltre, come controllo positivo per la trascrizione inversa, è stato utilizzato l'assay UniSP6 (YP00203954) per amplificare l'RNA sintetico impiegato durante la fase di trascrizione inversa per ciascuna reazione. Seguendo le istruzioni del produttore, tutti i campioni sono stati diluiti 1:60, aggiungendo 590 µL di acqua priva di RNasi ai 10 µL del campione di trascrizione inversa. Ogni reazione era composta da miRCURY SYBR® Green Master Mix (5 µL della soluzione 2×), 1 µL del PCR assay specifico, 1 µL di acqua priva di RNasi e 3 µL del campione di trascrizione inversa diluito, per un volume totale di reazione di 10 µL.Le reazioni sono state eseguite utilizzando la macchina CFX96 (Bio-rad) con i seguenti cicli: 2 minuti a 95°C (attivazione iniziale del PCR), ciclizzazione a 2 fasi (40 cicli) di 10 secondi a 95°C (denaturazione) e 60 secondi a 56°C (annealing/estensione), seguiti dall'analisi della curva di melting (60–95°C). La raccolta dei dati di fluorescenza è stata effettuata durante la fase di annealing/estensione.

7.2.5 Controllo qualità

Prima di procedere con l'elaborazione dei dati di qPCR per la quantificazione relativa dell'espressione dei miRNA, è stata condotta una serie di controlli di qualità per garantire un'analisi affidabile, in particolare a causa della potenziale degradazione indotta dalla fissazione in formalina. In primo luogo, è stata valutato il rendimento dell'estrazione dell'RNA utilizzando uno spettrofotometro (Nanodrop 2000, Thermo-Fisher Scientific, Waltham, MA, USA) e quantificato contemporaneamente il rapporto 260/280 nm per ciascun campione. L'RNA estratto ha mostrato alte concentrazioni (>50 ng/µL) in 23 su 32 campioni (72%) e basse concentrazioni (<10 ng/µL) in un solo campione (3%). Inoltre, tutti i campioni analizzati hanno mostrato un rapporto 260/280 nm superiore alla soglia minima per alta purezza (>1.7).

I successivi esperimenti di qPCR hanno validato la coerenza dei valori di Ct per ciascun miRNA analizzato all'interno dei rispettivi gruppi sperimentali. Come delineato nella sezione dei metodi, considerando il numero specificato di campioni per gruppo, abbiamo condotto un totale di 32 corse per ciascuno dei 5 miRNA di interesse, risultando in un totale complessivo di 160 corse. Abbiamo categorizzato queste corse in base ai loro valori di Ct, definendo “espresso” come Ct ≤35, “bassa espressione” come Ct = 36–38 e “'non espresso” come Ct > 38. Su 160 corse, La maggioranza (104 corse) è stata classificata come miRNA “espressi”, mentre 44 sono state etichettate come “bassa espressione” e solo 12 sono rientrate nella categoria “non espressi”. Tra i cinque miRNA (miRNA-10b, miRNA-19b, miRNA-21, miRNA-141 e miRNA-494), solo miRNA-141 e miRNA-494 hanno mostrato un profilo di “bassa espressione”, con solo 2 campioni in ciascun gruppo di miRNA marcati come “non espressi”.

Nel controllo di qualità del miRNAseq, tutti i campioni hanno mostrato un valore phred compreso tra 35 e 40. I livelli di phred sono tipicamente categorizzati come scarsi (0-20), medi (20-28) e buoni (>28). Pertanto, tutti i campioni hanno dimostrato alta qualità. Ciò è stato ulteriormente confermato dalla distribuzione delle lunghezze delle letture tagliate, che ha mostrato un picco distinto intorno a 21 nt per tutti i campioni, un valore caratteristico della lunghezza tipica dei miRNA.

Basandoci sulla valutazione combinata dei dati di quantificazione dell'RNA, dei valori di Ct e dell'analisi miRNAseq ottenuti da tutti i campioni, abbiamo ritenuto che l'analisi miRNA-qPCR fosse affidabile, permettendoci di procedere con la quantificazione relativa dell'espressione.

7.2.6 Analisi dei dati

Il software online Geneglobe (geneglobe.qiagen.com) è stato utilizzato per analizzare l'intero set di dati sperimentali in conformità con i controlli di qualità forniti dal kit. È stato anche impiegato per l'elaborazione dell'espressione dei miRNA rispetto ai tessuti sani (**Figura 2**).

Il metodo 2^(-ΔΔCt) è stato utilizzato per il calcolo dell'espressione genica in tutte le altre analisi (**Figure 7.3 e 7.4**). Dopo la prima normalizzazione sull'RNA sn U6 (ΔCt), è stata effettuata una seconda normalizzazione sul gruppo di riferimento, a seconda dell'analisi. Il gruppo di riferimento è specificato in ciascuna legenda delle figure.

Per l'espressione del miRNA-10b nei tessuti derivati dal cervello, sono state effettuate due diverse analisi: (**i**) come per gli altri grafici, il 2^(-ΔΔCt) è stato calcolato utilizzando i valori medi di ΔCt per ciascun gruppo (**Figura 7.4A**); (**ii**) ciascun campione di BM è stato normalizzato al suo controllo periBM derivato dallo stesso animale (**Figura 7.4B**).

L'espressione differenziale dei miRNA valutati è stata analizzata su ΔCt con ANOVA a una via, seguita dal post-test di Tukey, oppure con il test t di Student. L'analisi statistica è stata eseguita con Prism v. 7.0 (GraphPad, San Diego, CA, USA). La significatività statistica è stata fissata a $p < 0.07$.

7.2.7 Analisi immunoistochimica per PTEN

L'immunoistochimica automatizzata (IHC) è stata eseguita sul sistema Discovery ULTRA (Roche, Ventana Medical Systems Inc., Tucson, AZ, USA), utilizzando l'anticorpo primario anti-PTEN (anticorpo monoclonale di topo, clone A2B1, diluito 1:50, Santa Cruz Biotechnologies, Santa Cruz, CA, USA, cod. SC-7974), che è stato precedentemente descritto come cross-reattivo con i tessuti canini (Asproni *et al.,* 2015). In breve, sezioni spesse 3 µm sono state montate su vetrini *superfrost plus*, deparaffinate in soluzione detergente a base acquosa (Discovery Wash, Ventana) e hanno

subito un recupero dell'antigene indotto dal calore (CC2, pH 6.0, 32 min, 91°C). L'anticorpo primario (diluizione 1:10) è stato incubato per 1 ora a temperatura ambiente (RT). L'anticorpo secondario OmniMap anti-Mouse HRP (Roche) è stato incubato per 16 minuti e il chromoMap DAB (Roche) è stato utilizzato come cromogeno, entrambi a temperatura ambiente. Dopo la rilevazione, le sezioni sono state controcolorate con ematossilina (Haematoxylin II, Ventana), disidratate e montate con Eukitt (Kaltek, Padova, Italia). Controlli positivi da tessuti canini (rene e prostata) e sezioni con omissione degli anticorpi primari (controlli negativi) sono stati inclusi in ogni prova.

7.3 Risultati

7.3.1 Dati clinici, istologici e immunoistochimici

Sono stati inclusi nell'analisi sette casi di emangiosarcoma cardiaco canino con metastasi cerebrali (BM). Il campione comprendeva 4 maschi interi e 3 femmine sterilizzate. L'età mediana era di 10 anni (intervallo, 6-13). Le razze includevano un setter inglese, un pastore tedesco, un boxer, un akita, un cane corso, un pastore maremmano e un meticcio (**Tabella 7.1**).

Solo un cane ha subito una terapia: dopo la rimozione del tumore cardiaco, è stata somministrata chemioterapia con doxorubicina, seguita da un trattamento sperimentale. Il tempo di sopravvivenza per questo cane è stato di 394 giorni. Tutti gli altri cani sono stati soppressi alla diagnosi.

All'autopsia, tutti i cani presentavano metastasi multiorganiche, con il tumore primario localizzato nell'atrio destro o nell'auricola destra del cuore. La localizzazione del tumore primario è stata ipotizzata essere a livello cardiaco poiché gli altri organi metastatici mostravano lesioni multifocali disseminate.

Il tumore primario è stato campionato durante l'esame post-mortem in 6 cani. In un caso, il tumore cardiaco primario era stato rimosso chirurgicamente 13 mesi prima in una clinica veterinaria diversa e non è stato possibile ottenere il blocchetto di tessuto FFPE.

Le BM sono state campionate durante l'esame post-mortem in tutti i 7 cani, ed erano principalmente localizzate a livello di corteccia, dei lobi parietali, frontali o temporali, e consistevano in 5-20 foci emorragici multifocali rotondi, con diametro da 0,1 a 2 cm (**Figura 7.1A**).

Istologicamente in tutti i casi erano riscontrabili sia nel sito primario che nelle metastasi i caratteri tipici dell'emangiosarcoma (**Figura 7.1B**).

7.3.2 Analisi dei miRNA

Nel primo sottoinsieme di campioni, abbiamo analizzato l'espressione dei miRNA nei tessuti di controllo utilizzando il software online GeneGlobe per calcolare la differenza di espressione (FD) e condurre analisi statistiche. Per le analisi sono state utilizzate le opzioni preimpostate per l'analisi dei miRNA tramite il miRCURY LNA PCR Assay. Confrontando l'espressione dei cinque miRNA target nei cuori di controllo (CH) e nei cervelli di controllo, il diagramma di dispersione e il clustergram hanno rivelato che tutti i miRNA erano più espressi nel cuore (**Figura 7.2A**). Tuttavia, solo l'espressione del miRNA-10b è risultata significativamente differente ($p = 0.004$), con un FD di oltre 300 volte (**Figura 7.2B**). Confrontando l'espressione dei miRNA tra gli emangiosarcomi cardiaci e i CH, il miRNA-10b, il miRNA-141 e il miRNA-494 sono risultati significativamente disregolati. Il miRNA-10b era significativamente sovraespresso, con un FoC medio di 4.2 rispetto ai tessuti cardiaci di controllo ($p = 0.031$; **Figura 7.3A**). Il miRNA-141 e il miRNA-494 erano invece significativamente sottoespressi, con un FoC medio di 0.05 ($p < 0.001$; **Figura 7.3B**) e 0.15 ($p = 0.02$; **Figura 7.3C**), rispettivamente. Non sono state osservate differenze statisticamente significative nei livelli di espressione degli altri miRNA.

I livelli di espressione del miRNA-10b nel periBM e nei cervelli di controllo erano simili ed estremamente bassi, richiedendo un numero medio di cicli di amplificazione rispettivamente di 38 e 39. Nelle BM il miRNA-10b è risultato significativamente sovraespresso, con un FoC medio di 11.6 e 7.7 rispetto al periBM ($p = 0.025$) e ai cervelli di controllo ($p = 0.013$), rispettivamente (**Figura 7.4A**). La comparazione tra BM e periBM o tra BM e cervello normale non ha evidenziato differenze significative negli altri miRNA analizzati.

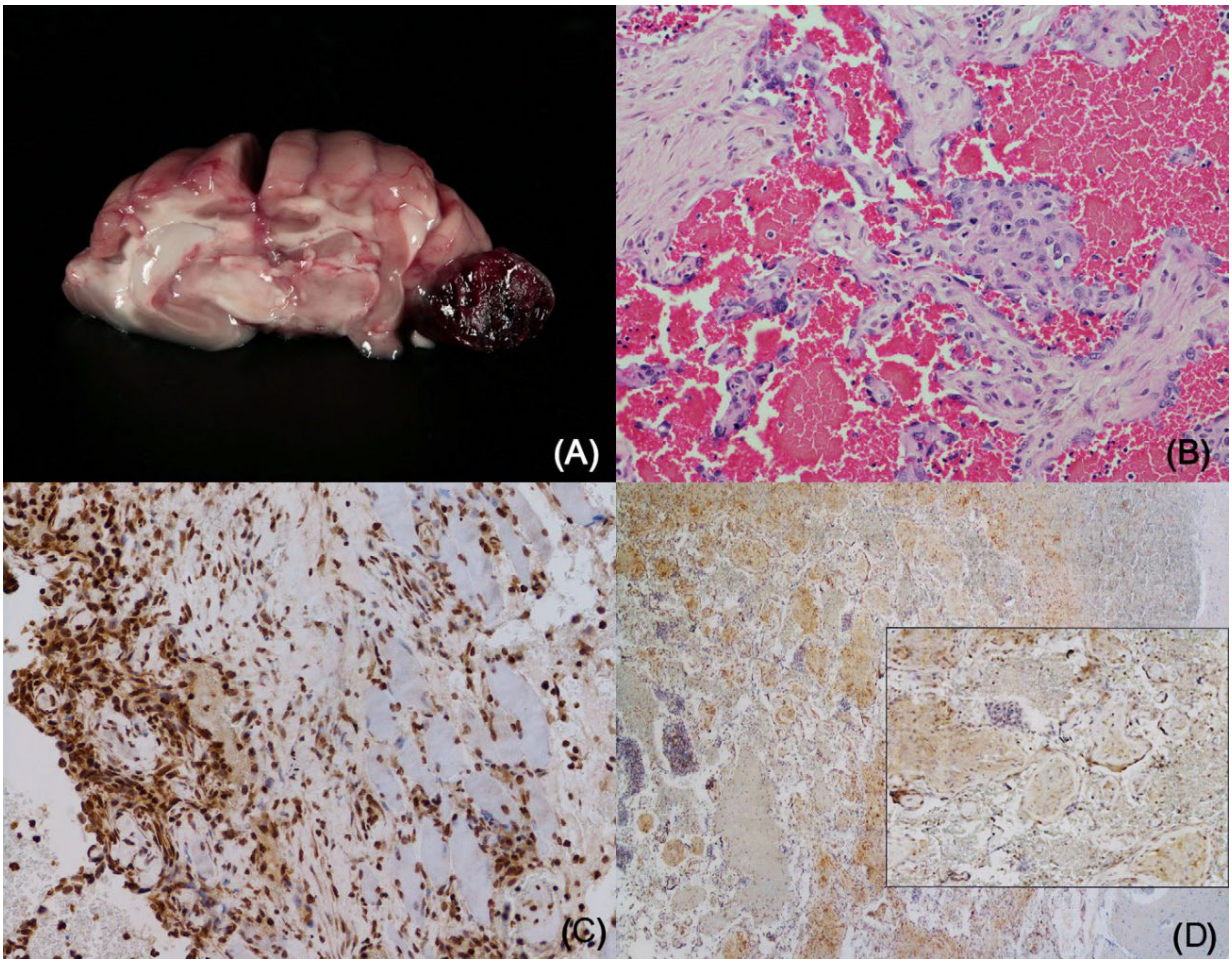

FIGURA 7.1
(**A**) Cane, metastasi cerebrale di emangiosarcoma.
(**B**) Preparazione istologica della lesione metastatica vista in (A); colorazione con ematossilina ed eosina, ingrandimento 20x.
(**C**) Tumore cardiaco primario che mostra una forte positività per PTEN; controcolorazione con ematossilina, ingrandimento 20x.
(**D**) Metastasi cerebrale con espressione positiva di PTEN; controcolorazione con ematossilina, ingrandimento 10x.

Tabella 7.1: Informazioni demografiche e livelli di espressione di miRNA in 7 cani con emangiosarcoma cardiaco metastatico al cervello.

			miRNA-10b		miRNA-141		miRNA-494		PTEN IHC	
Razza	**Sesso**	**Età**	**PT**	**BM**	**PT**	**BM**	**PT**	**BM**	**PT**	**BM**
Setter inglese	Maschio	8	1.44	0.75	0.04	2.89	7.15	0.35	NEG	NA
Pastore tedesco	Femmina	11	NA	26.76	NA	0.27	NA	-0.06	NEG	NA
Boxer	Maschio	6	17.14	17.15	0.17	8.33	2.88	-1.89	NEG	NA
Akita Inu	Maschio	11.5	2.48	0.26	0.06	0.20	1.08	2.26	POS	POS
Cane Corso	Maschio	13	0.97	127.58	0.05	6.80	4.11	1.71	NEG	NEG
Pastore maremmano	Femmina	8.5	17.80	174.85	0.02	1.58	2.11	1.15	NEG	NA
Meticcio	Femmina	13	7.27	0.87	0.09	0.66	-0.26	-1.07	POS	NA

Legenda:
NA = non disponibile; NEG = negativo; POS = positivo. PT = Tumore primario - Normalizzazione eseguita sui valori di ΔCt del gruppo di controllo (6 campioni post-mortem di cuori sani di cani). BM = Metastasi cerebrale - Ogni campione normalizzato sui valori di ΔCt del tessuto cerebrale non neoplastico (periBM) derivato dallo stesso cane.

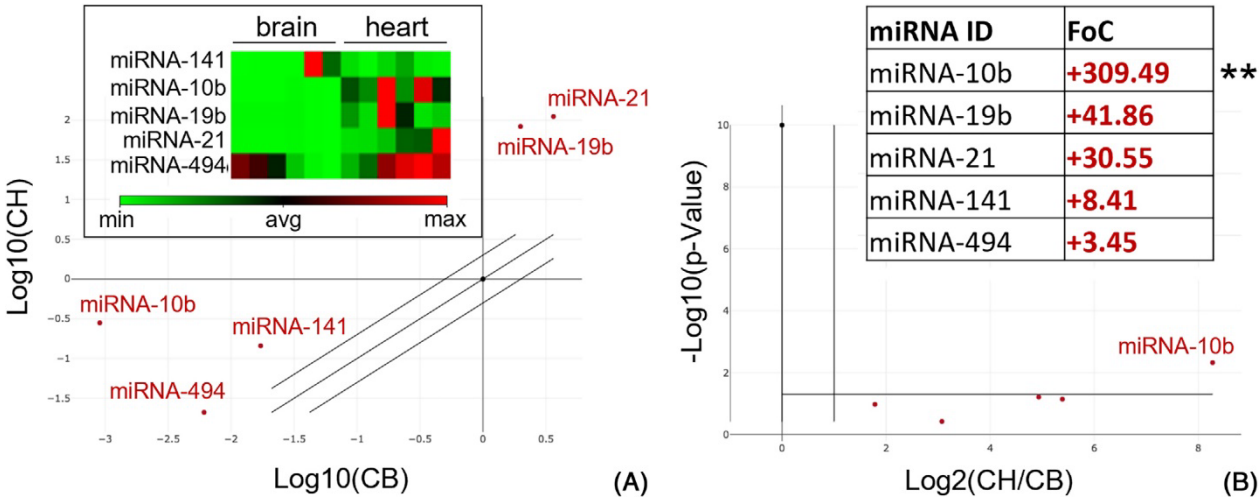

FIGURA 7.2
Espressione di miRNA-10b nei tessuti di controllo e regolazione dell'espressione nelle metastasi cerebrali e nell'emangiosarcoma cardiaco (CA).

(**A**) Analisi del diagramma a dispersione dei miRNA target (miRNA-10b, miRNA-141, miRNA-494, miRNA-21 e miRNA-19b) nei tessuti CH sani rispetto ai tessuti cerebrali di controllo sani (CB). È incluso un *clustergram* nella figura, che rappresenta l'entità dell'espressione dei diversi miRNA in tutti i campioni. I colori rappresentano l'entità dell'espressione (verde: minimo, rosso: massimo) dello stesso miRNA in tutti i campioni.
(**B**) Rappresentazione a plot vulcano del FD considerando la significatività statistica di $p < .07$. È inclusa una tabella con tutti i valori medi del FD dei CH rispetto ai CB. *$p \leq .05$; **$p \leq .01$; e ***$p \leq .001$.
I livelli di espressione di miRNA-10b erano significativamente inferiori nei BM rispetto al tumore primario ($p < .001$), con un FD medio di 0.009.

Normalizzando l'espressione di miRNA-10b nei BM rispetto al periBM dello stesso animale, è stata osservata una sovraregolazione in 4 cani (57%), con variazioni da 17.12 a 174.85 *fold* (**Figura 7.4B**). Tuttavia, non è stata riscontrata alcuna correlazione nell'espressione di miRNA-10b tra BM e PT.
Nei BM, miRNA-494 era sottoregolato rispetto al cervello normale, anche se non in modo statisticamente significativo ($p = .074$).

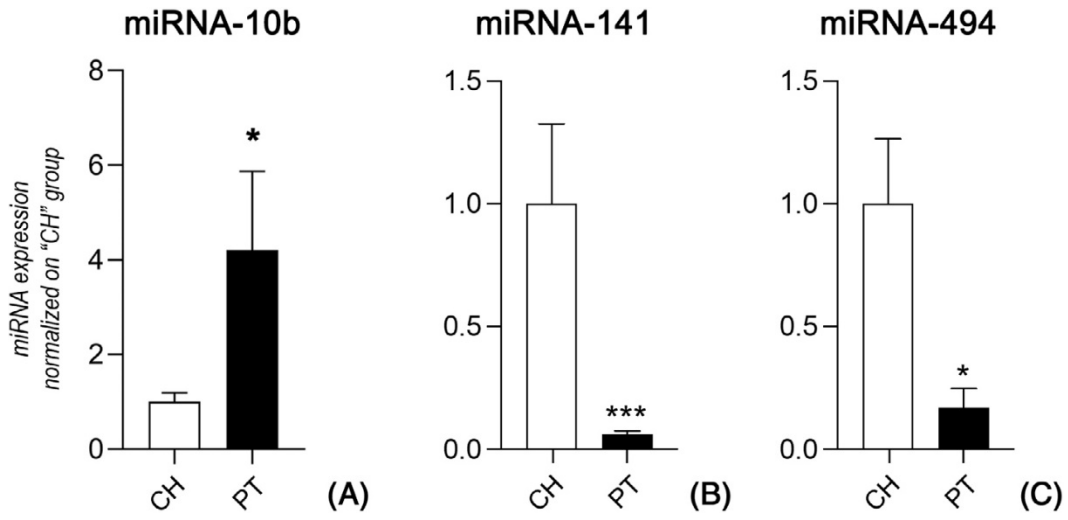

FIGURA 7.3

Rappresentazione grafica dell'analisi semiquantitativa dell'espressione del miRNA-10b (**A**), del miRNA-141 (**B**) e del miRNA-494 (**C**) nell'emangiosarcoma cardiaco (tumore primario, PT) normalizzato sui tessuti del cuore sano (CH). Le barre rappresentano la media + errore standard della media (SEM). Gli asterischi indicano differenze statisticamente significative tra i gruppi. *p ≤ .05; **p ≤ .01; e ***p ≤ .001.

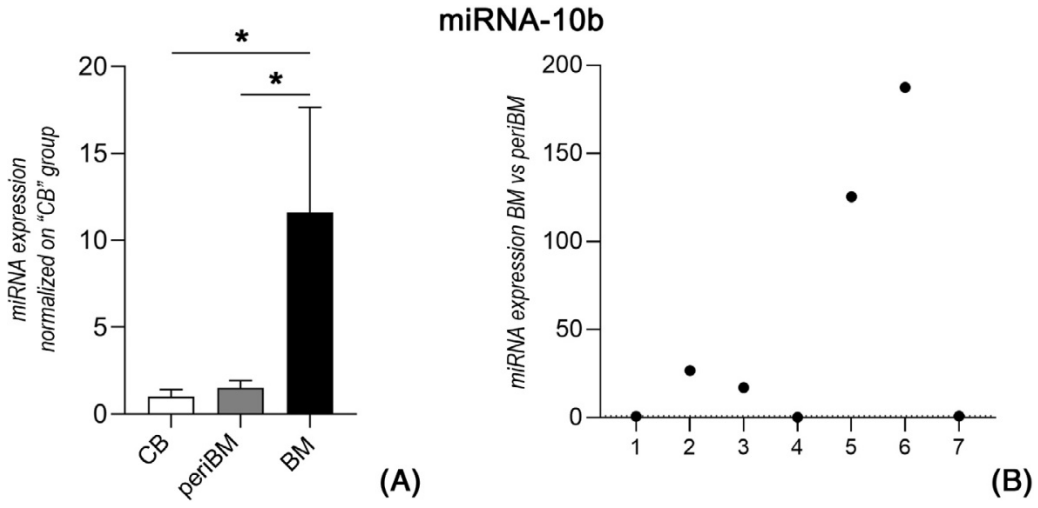

FIGURA 7.4

(**A**) Rappresentazione grafica dell'analisi semiquantitativa dell'espressione del miRNA-10b nelle metastasi cerebrali (BM) e nel tessuto perimetastatico cerebrale (periBM) normalizzato sul tessuto cerebrale di controllo (CB). Le barre rappresentano la media + SEM. Gli asterischi indicano differenze statisticamente significative tra i gruppi. (**B**) Rappresentazione grafica dell'analisi semiquantitativa dell'espressione del miRNA-10b in ciascuna BM rispetto alla periBM dello stesso soggetto. *p ≤ .05; **p ≤ .01; e ***p ≤ .001.

7.3.3 Immunoistochimica di PTEN

L'espressione istochimica di PTEN è stata valutata successivamente all'analisi dei miRNA in 6 su 6 PT e solo in 3 su 7 BM a causa dell'esigua quantità di tessuto. Nel complesso, è stata osservata una positività da moderata a forte sia nucleare che citoplasmatica in 2 su 6 (33,3%) PT e in 1 su 3 (33,3%) BM (**Figura 7.1 C, D**). Considerando i due PT positivi per PTEN, la positività è stata confermata nella BM corrispondente in un caso, mentre nell'altro caso, purtroppo, non c'era abbastanza tessuto cerebrale disponibile per condurre l'analisi. La BM positiva per PTEN ha anche mostrato una bassa espressione di miRNA-10b, mentre nell'altro caso l'espressione di miRNA-10b è stata moderata o alta (**Tabella 7.1**).

7.4. Discussione

Considerando il significativo ruolo di PTEN nell'emangiosarcoma canino, abbiamo selezionato 5 miRNA noti per essere coinvolti nella sua regolazione. Lo scopo è stato investigare se questi miRNA mostrassero disregolazioni sia nei tessuti cerebrali primari che metastatici, e confrontare la loro espressione con quella in tessuti normali di controllo.

Tra i cinque miRNA analizzati in questo studio, miRNA-10b, miRNA-141 e miRNA-494 hanno mostrato significative disregolazioni nell'emangiosarcoma cardiaco primario rispetto al tessuto cardiaco normale. Inoltre, miRNA-10b ha mostrato un'elevata espressione nelle metastasi cerebrali così come livelli di espressione elevati sia nel PT che nel BM corrispondente. MiRNA-494 e miRNA-141 hanno invece mostrato una ridotta espressione nell'emangiosarcoma cardiaco primario.

I risultati di questo studio sono coerenti con ricerche precedenti condotte su tessuti umani (Snyder *et al.,* 2008; Waters *et al.,* 1989) in cui è stato dimostrato che la sovraregolazione di miRNA-10b e la disregolazione di miRNA-141 e miRNA-494 inibiscono il soppressore tumorale PTEN (Gao *et al.,* 2016; Sheedy *et al.,* 2018; Ghorbanhosseini *et al.,* 2019). La perdita della funzione di PTEN è stata infatti osservata in vari tumori, ed è collegata all'attivazione incontrollata di AKT, una chinasi Ser/Thr associata a proliferazione, migrazione e crescita cellulare (Sheedy *et al.,* 2018; Wan *et al.,* 2021).

In particolare, miRNA-10b è stato studiato soprattutto nel cancro al seno della donna, e la sua sovraespressione è stata associata a aumentata invasività in vitro e in vivo (Sheedy *et al.,* 2018). Ad oggi, sono stati condotti più di 100 studi su miRNA-10b in 18 tipi di tumori dell'uomo, in cui ha dimostrato effetto pleiotropico come driver dell'invasività tumorale e della metastatizzazione (Sheedy *et al.,* 2018).

L'espressione di miRNA-494 e miRNA-141 ha invece prodotto risultati contrastanti in vari tipi di neoplasie, suggerendo una specificità tissutale. Ad esempio, miRNA-494 è sovraespresso in carcinomi, carcinomi epatocellulari, colorettali e polmonari non a piccole cellule, mentre è sottoregolato in carcinomi gastrici, prostatici, esofagei, mammari, pancreatici e nei condrosarcomi (Shen *et al.,* 2014; Sun *et al.,* 2014; Li *et al.,* 2015; Liu *et al.,* 2015; Wang *et al.,* 2015; Song *et al.,* 2015).

Anche per miRNA-141 è stata osservata sovraespressione in alcuni tumori umani e sottoregolazione in altri (Gao *et al.,* 2016). Nei cani è stata osservata disregolazione di miRNA-10b e miRNA-141 nei tumori mammari e nei linfomi intestinali T (Bulkowska *et al.,* 2017; Joos *et al.,* 2020). La disregolazione di miRNA-494 è stata segnalata nel siero tra cani con masse spleniche (emangiosarcoma o ematoma), tuttavia, contrariamente ai risultati ottenuti da questo studio, è stata identificata una sovraespressione dello stesso (Grimes *et al.,* 2021).

In questo studio miRNA-494 e miRNA-141 sono risultati sottoregolati negli emangiosarcomi cardiaci. Così come accade nell'uomo, è verosimile che nella specie canina la funzione di miRNA-494 dipenda dal tipo di tumore e dal tipo di tessuto. Questo potrebbe potenzialmente spiegare la variazione di espressione osservata tra la milza, come precedentemente riportato, e il cervello, come delineato in questo studio. L'emangiosarcoma canino, così come l'angiosarcoma umano, metastatizza frequentemente a livello intracranico, con una percentuale che raggiunge il 30% dei soggetti affetti, soprattutto quando la sede primaria è a livello cardiaco (Waters *et al.,* 1989; Snyder *et al.,* 2008; Kim *et al.,* 2021; Siontis *et al.,* 2019). A differenza di altre sedi anatomiche, le metastasi cerebrali sono soggette a meccanismi biologici specifici legati al microambiente encefalico, che crea un'importante pressione selettiva sulle cellule tumorali, portando ad adattamenti che conferiscono resistenza alle attuali terapie antitumorali (Kim *et al.,* 2018; Achrol *et al.,* 2019). Studi precedenti hanno dimostrato che la manipolazione di specifiche alterazioni di miRNA utilizzando miRNA-*mimics* o *antogomiRs* può ripristinare le normali vie di segnalazione,

offrendo un promettente approccio terapeutico (Forterre *et al.,* 2020). Tuttavia, ad oggi l'uso terapeutico dei miRNA è stato ostacolato da preoccupazioni relative alla sicurezza del farmaco, in particolare per quanto riguarda potenziali effetti biologici aspecifici (Zhang *et al.,* 2010; Zhang *et al.,* 2021). Infatti, a causa dell'ampio spettro di geni che regolano, ciascun miRNA può avere numerosi bersagli, portando potenzialmente a cambiamenti non intenzionali a livello di *pathways* fisiologici (Zhang *et al.,* 2010). Al momento, nessun farmaco candidato basato su miRNA ha raggiunto la fase 3 dei *trial* clinici nell'uomo.

Nel presente studio, i profili di espressione nei tessuti sani differivano significativamente da quelli osservati nei tessuti tumorali. In particolare, l'espressione di miRNA-10b era pressoché non rilevabile sia nel tessuto cerebrale normale che in quello cerebrale perimetastatico (Snyder *et al.,* 2008; Waters *et al.,* 1989). La lieve alterazione dei profili dei miRNA nel periBM rispetto ai cervelli di controllo può essere attribuita a cellule tumorali isolate che non sono state rilevate durante l'esame istologico, risultando in una diluizione del tessuto cerebrale. In alternativa, potrebbe dipendere da fenomeni legati al microambiente tumorale. La manipolazione del profilo dei miRNA osservato nell'emangiosarcoma potrebbe potenzialmente coinvolgere l'inibizione di miRNA-10b se questo risulti sovraespresso, e l'upregolazione dei miRNA-141 e miRNA-494 se questi risultano sottoespressi. Questo approccio potrebbe consentire un approccio mirato alle cellule tumorali minimizzando la tossicità per i tessuti sani. Tuttavia, ulteriori studi sono necessari per indagare il profilo di espressione di miRNA in altri tessuti canini per identificare eventuali tossicità potenziali. Inoltre, i nostri risultati dimostrano la complessità dell'argomento, in particolare riguardo alla specificità tissutale, e sottolineano le criticità legate ai potenziali aspetti terapeutici, ma dall'altro lato aiutano a far luce sulla funzione di questi miRNA in diversi contesti. L'approccio semi-quantitativo utilizzato in questo studio per analizzare l'espressione di miRNA presenta delle limitazioni, in particolare nella quantificazione accurata dei geni a bassa espressione, rendendo necessari due diversi passaggi di normalizzazione. Pertanto, sarebbe necessaria un'analisi tramite *quantitative real time* PCR su tutte le disregolazioni del miRNoma dell'emangiosarcoma canino al fine di comprendere al meglio il coinvolgimento dei miRNA nello sviluppo di questo tumore.

Un'ulteriore criticità è rappresentata dal fatto che, sebbene il miRNA-10b abbia mostrato una sovraespressione complessiva nei BM rispetto ai cervelli sani di controllo e ai tessuti cerebrali

perimetastatici, in tre cani questa disregolazione non è stata osservata. Questo risultato non è del tutto inaspettato, dato che l'espressione dei miRNA avviene con un processo dinamico che segue schemi temporali o di causa-effetto. Alcuni miRNA sono fortemente indotti o silenziati in risposta a vari stimoli biologici, tra cui la chemioterapia, mentre altri possono essere costantemente sovraespressi o sottoregolati durante lo sviluppo e la progressione della malattia (Pauli *et al.,* 2011; Guan *et al.,* 2013). Inoltre, l'alterazione di questo miRNA potrebbe essere regolata da cambiamenti non correlati alla malattia, che possono influenzare i tassi di turnover del miRNA stesso e quindi influenzare l'interpretazione dei cambiamenti fenotipici (Großhans e Chatterjee, 2011).

È interessante notare che una delle BM che non mostrava disregolazione del miRNA-10b presentava PTEN rilevabile con metodica immunoistochimica, suggerendo un potenziale effetto regolatorio negativo per il miRNA-10b nell'espressione di PTEN, mentre nei restanti due casi, l'espressione di PTEN non poteva essere valutata. Questo risultato non è inaspettato, poiché si ritiene che la sovra- o sottoregolazione dei miRNA porti alla down- o upregolazione del prodotto proteico dei geni bersaglio, influenzando così la genesi tumorale. Tuttavia, poiché in questo studio non è stato possibile analizzare l'espressione genica di PTEN né il suo stato mutazionale, non è possibile trarre conclusioni definitive e rimane da determinare se le alterazioni osservate dei miRNA rappresentino effettivamente dei driver tumorali.

Infine, poiché tutti i casi, tranne uno, erano già deceduti o sottoposti ad eutanasia al momento della diagnosi, non è stato possibile correlare i dati sull'esito con il profilo di miRNA.

In conclusione, in questo studio è stata osservata la disregolazione di diversi miRNA che bersagliano il gene PTEN nell'emangiosarcoma cardiaco canino e nelle metastasi corrispondenti cerebrali. Al di là dei loro effetti sulla progressione del tumore, questi risultati potrebbero fornire una base per sviluppare una strategia terapeutica che mira selettivamente alla malattia neoplastica. L'uso di cani con emangiosarcoma spontaneo come modello preclinico su cui testare nuovi farmaci potrebbe contribuire all'avanzamento farmaceutico per il trattamento di questa neoplasia anche in medicina umana.

Bibliografia

1. Achrol AS, Rennert RC, Anders C, et al. Brain metastases. *Nat Rev Dis Primers*. 2019;5:5.
2. Asproni P, Ressel L, Millanta F, Vannozzi I, Poli A. Co-localization of PTEN and E-cadherin in canine mammary hyperplasias and benign and malignant mammary tumors. *Res Vet Sci*. 2015;103:113–118.
3. Bartel DP. MicroRNA target recognition and regulatory functions. *Cell*. 2009;136:215–233.
4. Bulkowska M, Rybicka A, Senses KM, et al. MicroRNA expression patterns in canine mammary cancer show significant differences between metastatic and non-metastatic tumours. *BMC Cancer*. 2017;17:728.
5. Calin GA, Croce CM. MicroRNA signatures in human cancers. *Nat Rev Cancer*. 2006;6:857–866.
6. Doolittle ND, Muldoon LL, Culp AY, Neuwelt EA. Delivery of chemotherapeutics across the blood-brain barrier: challenges and advances. *Adv Pharmacol*. 2014;71:203–243.
7. Dickerson EB, Thomas R, Fosmire SP, et al. Mutations of phosphatase and tensin homolog deleted from chromosome 10 in canine hemangiosarcoma. *Vet Pathol*. 2005;42:618–632.
8. Fosmire SP, Dickerson EB, Scott AM, et al. Canine malignant hemangiosarcoma as a model of primitive angiogenic endothelium. *Lab Invest*. 2004;84:562–572.
9. Forterre A, Komuro H, Aminova S, Harada MA. Comprehensive review of cancer MicroRNA therapeutic delivery strategies. *Cancers (Basel)*. 2020;12:1852.
10. Ghafouri-Fard S, Abak A, Shoorei H, et al. Regulatory role of microRNAs on PTEN signaling. *Biomed Pharmacother*. 2021;133:110986.
11. Gao Y, Feng B, Han S, et al. The roles of MicroRNA-141 in human cancers: from diagnosis to treatment. *Cell Physiol Biochem*. 2016;38:427–448.

12. Ghorbanhosseini SS, Nourbakhsh M, Zangooei M, et al. MicroRNA-494 induces breast cancer cell apoptosis and reduces cell viability by inhibition of nicotinamide phosphoribosyltransferase expression and activity. *EXCLI J*. 2019;18:838–851.
13. Griffin MA, Culp WTN, Rebhun RB. Canine and feline haemangiosarcoma. *Vet Rec*. 2021;189.
14. Guan D, Zhang W, Zhang W, Liu GH, Belmonte JC. Switching cell fate, ncRNAs coming to play. *Cell Death Dis*. 2013;4(1).
15. Grimes JA, Robinson KR, Bullington AM, Schmiedt JM. Identification of serum microRNAs with differential expression between dogs with splenic masses and healthy dogs with histologically normal spleens. *Am J Vet Res.* 2021;82:659-666.
16. Großhans H, Chatterjee S. MicroRNases and the regulated degradation of mature animal miRNAs. *Adv Exp Med Biol*. 2011;700:140–155.si
17. Joos D, Leipig-Rudolph M, Weber K. Tumour-specific microRNA expression pattern in canine intestinal T-cell-lymphomas. *Vet Comp Oncol*. 2020;18:502–508.
18. Kane NM, Thrasher AJ, Angelini GD, Emanueli C. Concise review: microRNAs as modulators of stem cells and angiogenesis. *Stem Cells*. 2014;32:1059–1066.
19. Kim JH, Graef AJ, Dickerson EB, Modiano JF. Pathobiology of hemangiosarcoma in dogs: research advances and future perspectives. *Vet Sci*. 2015;2:388–405.
20. Kim JH, Megquier K, Thomas R, et al. Genomically complex human angiosarcoma and canine hemangiosarcoma establish convergent angiogenic transcriptional programs driven by novel gene fusions. *Mol Cancer Res*. 2021;19(5):847–861.
21. Kim M, Kizilbash SH, Laramy JK, et al. Barriers to effective drug treatment for brain metastases: a multifactorial problem in the delivery of precision medicine. *Pharm Res*. 2018;35:177.
22. Li J, Wang L, Liu Z, et al. MicroRNA-494 inhibits cell proliferation and invasion of chondrosarcoma cells in vivo and in vitro by directly targeting SOX9. *Oncotarget*. 2015;6:26216–26229.

23. Liu DT, Yao HR, Li YY, Song YY, Su MY. MicroRNA-19b promotes the migration and invasion of ovarian cancer cells by inhibiting the PTEN/AKT signaling pathway. *Oncol Lett*. 2018;16:559–565.
24. Liu K, Liu S, Zhang W, et al. miR-494 promotes cell proliferation, migration and invasion and increased sorafenib resistance in hepatocellular carcinoma by targeting PTEN. *Oncol Rep*. 2015;34:1003–1010.
25. Megquier K, Turner-Maier J, Swofford R, et al. Comparative genomics reveals shared mutational landscape in canine hemangiosarcoma and human angiosarcoma. *Mol Cancer Res*. 2019;17:2410–2421.
26. Meng F, Henson R, Wehbe-Janek H, Ghoshal K, Jacob ST, Patel T. MicroRNA-21 regulates expression of the PTEN tumor suppressor gene in human hepatocellular cancer. *Gastroenterology*. 2007;133:647–658.
27. Pauli A, Rinn JL, Schier AF. Non-coding RNAs as regulators of embryogenesis. *Nat Rev Genet*. 2011;12(2):136–149.
28. Shen PF, Chen XQ, Liao YC, et al. MicroRNA-494-3p targets CXCR4 to suppress the proliferation, invasion, and migration of prostate cancer. *Prostate*. 2014;74:756–767.
29. Sheedy P, Medarova Z. The fundamental role of miR-10b in metastatic cancer. *Am J Cancer Res*. 2018;8:1674–1688.
30. Siontis BL, Zhao L, Leja M, et al. Primary cardiac sarcoma: a rare, aggressive malignancy with a high propensity for brain metastases. *Sarcoma*. 2019;2019:1960593.
31. Song L, Liu D, Wang B, et al. miR-494 suppresses the progression of breast cancer in vitro by targeting CXCR4 through the Wnt/β-catenin signaling pathway. *bu*2015;34:525-531.
32. Snyder JM, Lipitz L, Skorupski KA, Shofer FS, Van Winkle TJ. Secondary intracranial neoplasia in the dog: 177 cases (1986-2003). *J Vet Intern Med*. 2008;22:172–177.
33. Sun HB, Chen X, Ji H, et al. miR-494 is an independent prognostic factor and promotes cell migration and invasion in colorectal cancer by directly targeting PTEN. *Int J Oncol*. 2014;45:2486–2494.

34. Wan H, Zhang D, Hu W, et al. Aberrant PTEN, PIK3CA, pMAPK, and TP53 expression in human scalp and face angiosarcoma. *Medicine (Baltimore)*. 2021;100.
35. Waters DJ, Hayden DW, Walter PA. Intracranial lesions in dogs with hemangiosarcoma. *J Vet Intern Med*. 1989;3:222–230.
36. Wang J, Chen H, Liao Y, et al. Expression and clinical evidence of miR-494 and PTEN in non-small cell lung cancer. *Tumour Biol*. 2015;36:6965-6972.
37. Wang G, Wu M, Maloneyhuss MA, et al. Actionable mutations in canine hemangiosarcoma. *PloS One*. 2017;12.
38. Wang G, Wu M, Durham AC, et al. Molecular subtypes in canine hemangiosarcoma reveal similarities with human angiosarcoma. *PloS One*. 2020;15.
39. Wong S, Ehrhart EJ, Stewart S, et al. Genomic landscapes of canine splenic angiosarcoma (hemangiosarcoma) contain extensive heterogeneity within and between patients. *PloS One*. 2022;17.
40. Zhang H, Li Y, Lai M. The microRNA network and tumor metastasis. *Oncogene*. 2010;29:937–948.
41. Zhang S, Cheng Z, Wang Y, Han T. The risks of miRNA therapeutics: in a drug target perspective. *Drug Des Devel Ther*. 2021;15:721–733.

Conclusioni

Negli ultimi anni, la medicina veterinaria ha assistito a un progresso significativo nell'approccio diagnostico e terapeutico delle neoplasie, grazie all'integrazione di *marker* istopatologici e biomolecolari. L'adozione di questi strumenti ha permesso di migliorare la diagnosi, affinare la prognosi e orientare le scelte terapeutiche, contribuendo così allo sviluppo di un approccio sempre più personalizzato anche in oncologia veterinaria.

I *marker* diagnostici sono indispensabili per identificare e classificare le neoplasie con maggiore precisione, fornendo informazioni per il corretto inquadramento patologico. I *marker* prognostici, invece, permettono di prevedere l'evoluzione della malattia e di stratificare i pazienti in base al rischio, ottimizzando così la gestione clinica e la comunicazione con i proprietari. I *marker* predittivi, infine, rappresentano un elemento chiave nella medicina personalizzata, poiché consentono di selezionare i pazienti che risponderanno meglio a specifiche terapie mirate, aumentando le possibilità di successo del trattamento.

Nonostante i progressi, l'implementazione su larga scala di questi marcatori in oncologia veterinaria incontra ancora diverse limitazioni, tra cui la necessità di validazione clinica su ampi gruppi di pazienti, la standardizzazione delle metodiche e l'accesso limitato a terapie personalizzate. Tuttavia, l'interesse crescente per la medicina di precisione e i continui progressi nella ricerca biotecnologica aprono nuove prospettive per l'applicazione clinica di questi strumenti.

In conclusione, l'uso dei *marker* in oncologia veterinaria rappresenta una promettente frontiera per migliorare la gestione delle neoplasie, avvicinando sempre più la medicina veterinaria a quella umana. Il continuo sviluppo di nuove tecniche e la loro applicazione nella pratica oncologica potranno portare a strategie terapeutiche sempre più efficaci, migliorando la qualità della vita e la sopravvivenza dei pazienti.