Alma Mater Studiorum - Università di Bologna

DOTTORATO DI RICERCA IN

SCIENZE CHIRURGICHE

Ciclo 35

Settore Concorsuale: 06/D4 - MALATTIE CUTANEE, MALATTIE INFETTIVE E MALATTIE DELL'APPARATO DIGERENTE

Settore Scientifico Disciplinare: MED/35 - MALATTIE CUTANEE E VENEREE

TECNICHE IN VIVO ANCILLARI ALLA CHIRURGIA DI MOHS: RUOLO DELLE NUOVE TECNOLOGIE NELLA VALUTAZIONE DEI MARGINI CHIRURGICI DELLE NEOPLASIE CUTANEE MALIGNE

Presentata da: Giulia Maria Ravaioli

Coordinatore Dottorato

Bianca Maria Piraccini

Supervisore

Emi Dika

Co-supervisore

Bianca Maria Piraccini

Esame finale anno 2023

Tecniche in vivo ancillari alla chirurgia di Mohs: ruolo delle nuove tecnologie nella valutazione dei margini chirurgici delle neoplasie cutanee maligne

ABSTRACT:

Le neoplasie cutanee di tipo non-melanoma (non-melanoma skin cancers, NMSCs), quali il carcinoma a cellule basali (basal cell carcinoma, BCC) e il carcinoma a cellule squamose (squamous cell carcinoma, SCC) possono mostrare invasività locale e alto tasso di recidiva. La chirurgia microscopicamente controllata di Mohs (Mohs micrographic surgery, MMS) permette di eseguire una valutazione istologica immediata dei margini chirurgici delle neoplasie contestualmente alla loro escissione.

Nel nostro studio abbiamo valutato del ruolo delle tecnologie in vivo (dermatoscopia e microscopia confocale a riflettanza, MCR) nella definizione dei margini preoperatori di NMSC ad alto rischio del volto e descritto la nostra esperienza con chirurgia tradizionale e MMS. Sono stati valutati 234 pazienti operati nel triennio 2019-2021: 39 con MMS e guida videodermatoscopica (Gruppo 1) e 195 con chirurgia tradizionale e guida videodermatoscopica (Gruppo 2). I pazienti operati nel periodo 2013-2018 (con MMS, Gruppo 3 (n = 241), e con chirurgia tradizionale, Gruppo 4 (n = 1086)) sono stati usati come confronto. La radicalità chirurgica è stata ottenuta nel Gruppo 1 nel 92,3% dei casi, con 1,2 steps in media di MMS (versus 1,7 nel Gruppo 3), nel Gruppo 2 nell'84,5% dei casi. La percentuale di non radicalità è stata: 7,7% nel Gruppo 1, 15,9% nel Gruppo 2, 6,2% nel Gruppo 3, 17,9% nel Gruppo 4. I tassi di recidiva sono stati: 5,1% nel Gruppo 1, 3,6% nel Gruppo

2, 4,1% nel Gruppo 3, 5,9% nel Gruppo 4, soprattutto in BCC di tipo sclerodermiforme e infiltrante. La MCR prechirurgica è stata utilizzata in 11 pazienti, con alcuni limiti nel delineare BCC di tipo sclerodermiforme e infiltrante. In conclusione, la videodermatoscopia e la MCR appaiono valide tecniche ancillari alla MMS e anche alla chirurgia tradizionale nel trattamento dei NMSCs. La MMS appare indicata soprattutto nei pazienti giovani e salvaguarda l'outcome estetico e funzionale.

INTRODUZIONE:

IL CARCINOMA A CELLULE BASALI

Definizione e epidemiologia

Il carcinoma a cellule basali (*basal cell carcinoma: BCC*) è il più comune *non melanoma skin cancer* (NMSC), ovvero tumore cheratinocitario, seguito in termini di frequenza dal carcinoma a cellule squamose (*squamous cell carcinoma:* SCC). Secondo la Società Americana dei Tumori, circa 8 casi su 10 di NMSC sono rappresentati da BCC (1). Il BCC si sviluppa dallo strato basale dell'epidermide e dei suoi annessi. Considerato il tipo di tumore in assoluto più frequente, è caratterizzato generalmente da lenta crescita e basso potenziale invasivo (2).

L'incidenza stimata del BCC è descritta in aumento e si attesta attorno a 129.3 casi su 100.000 persone per anno negli uomini e 90.8 su 100.000 persone per anno nelle donne (3-5). A causa dell'ampia diffusione e della generalmente ottima prognosi, l'incidenza del BCC potrebbe essere in realtà più elevata rispetto ai valori riportati.

Fattori di rischio e patogenesi

I fattori di rischio più comuni per il BCC sono: sesso maschile, fototipo chiaro, fotodanneggiamento cronico dovuto a esposizione a radiazioni UV. Questa può essere naturale, legata quindi all'esposizione solare, o artificiale, associata all'uso di lettini abbronzanti, fototerapia, agenti fotosensibilizzanti, radiazioni ionizzanti, agenti chimici (es. arsenico e derivati), microtraumi ripetuti. Le sedi corporee più frequentemente colpite da BCC sono le zone esposte, in particolare il volto (anche per la presenza di numerose ghiandole pilo-sebacee, possibili sedi di origine della neoplasia) (2).

Oltre a questi fattori di rischio, esistono alcune condizioni genetiche che predispongono allo sviluppo di BCC: le sindromi ereditarie di *Gorlin-Goltz*, di *Bazex-Dupré-Christol,* Xeroderma pigmentoso, albinismo oculocutaneo, inoltre i polimorfismi dei geni *melanocortin-1 receptor* (MC1R), *human homolog of agouti signaling protein* (ASIP), e *tyrosinase* (TYR). Infine, tra le condizioni acquisite favorenti lo sviluppo di BCC, la più frequente è l'immunosoppressione, soprattutto indotta da farmaci (6).

Per quanto riguarda la patogenesi, il BCC si sviluppa in seguito ad alterazioni del sistema di segnale *Sonic Hedgehog* (SHH): il recettore transmembrana PTCH (*Protein Patched Homolog1*), di cui SHH è il ligando inattivatore, inattivandosi, accende la via di segnale. Viene così attenuata la soppressione della proteina SMO (*Smoothened*), che a sua volta attiva i fattori di trascrizione GLI. Questi ultimi traslocano dal citoplasma al nucleo e qui promuovono il processo di trascrizione (2,7) (Fig. 1).

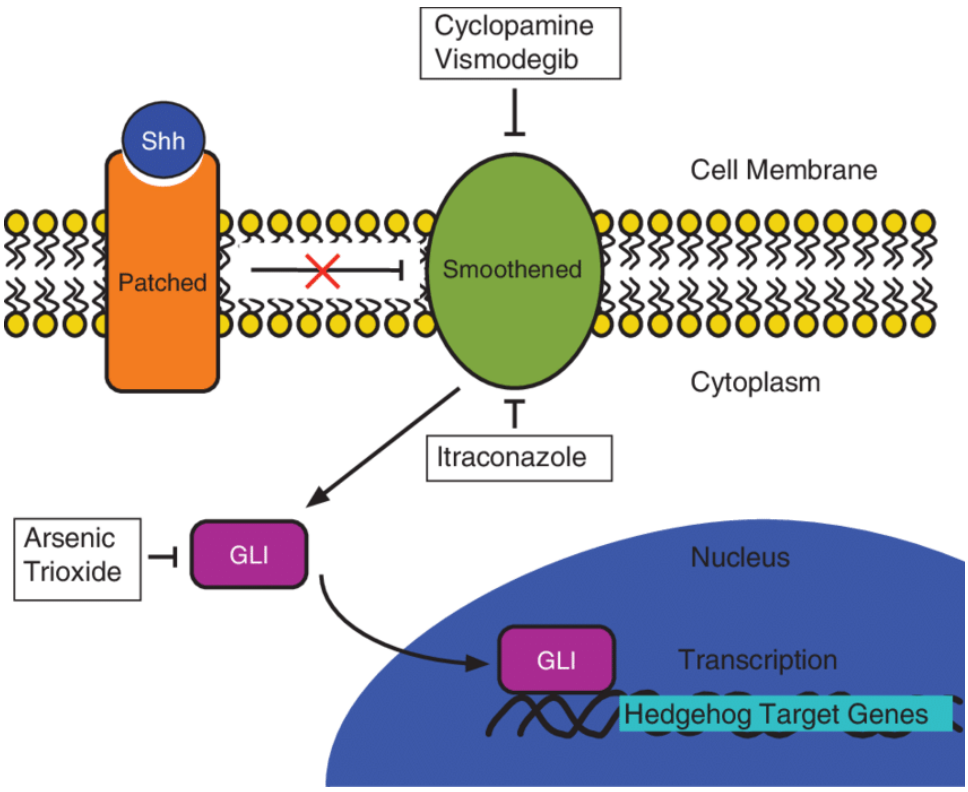

Figura 1. SHH *pathway*, meccanismo di azione delle terapie target. Tratto da *Lee G et al,* 2013 (8)**.**

Clinica

Dal punto di vista clinico, il BCC insorge principalmente nelle aree fotoesposte. Tra queste, il volto è la sede più frequente in entrambi i sessi, corrispondendo circa al 70% dei casi. Inoltre, il tronco è spesso sede di BCC negli uomini, mentre gli arti inferiori per BCC superficiali nelle donne. Il BCC può presentarsi come papula o nodulo, placca o macula eritematosa. L'aspetto può essere rilevato, soprattutto ai bordi, ma anche piatto o sclerotico e infiltrato, simil-cicatriziale. Il colore è spesso roseo o rosso, con aspetto perlaceo e telangectasie superficiali visibili (Fig. 2 e 3). Possono essere presenti aree biancastre simil-cicatriziali, oppure di colore grigio-bruno: in quest'ultimo caso il BCC si definisce pigmentato. Infine, spesso il BCC presenta erosioni e/o ulcerazioni; l'ulcerazione nello specifico è maggiormente presente nei casi più avanzati (2).

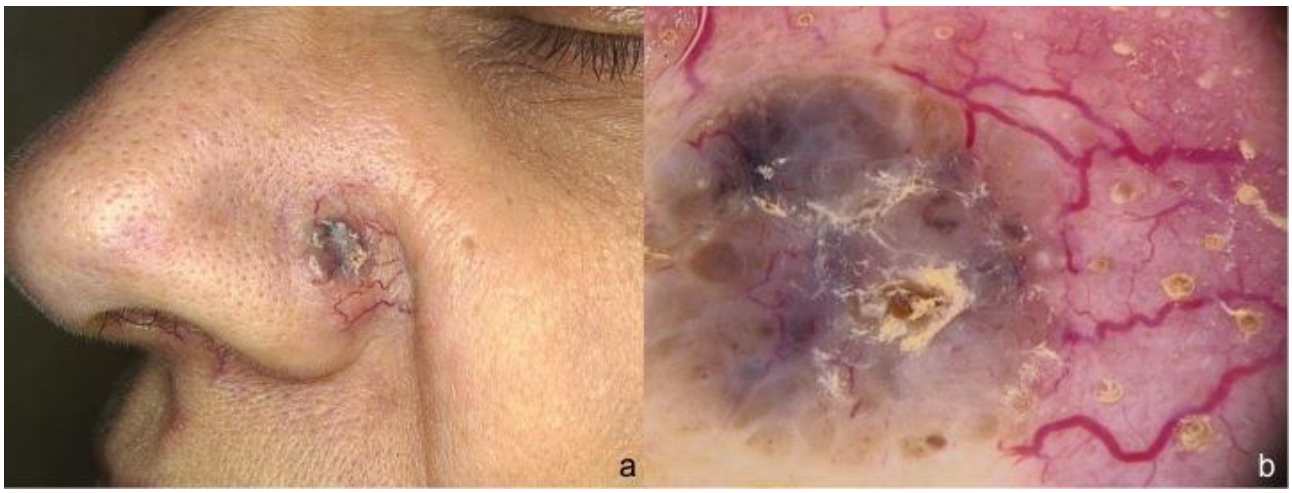

Figura 2. BCC infiltrante dell'ala nasale sinistra insorto in una donna di 58 anni: (a) clinica: placca infiltrata di aspetto pigmentato, sormontata da squamo-croste ed erosioni, circondata da visibili telangectasie; (b) dermatoscopia: grandi nidi ovoidali grigio-blu, squamo-croste, globuli marroni, vasi lineari ramificati.

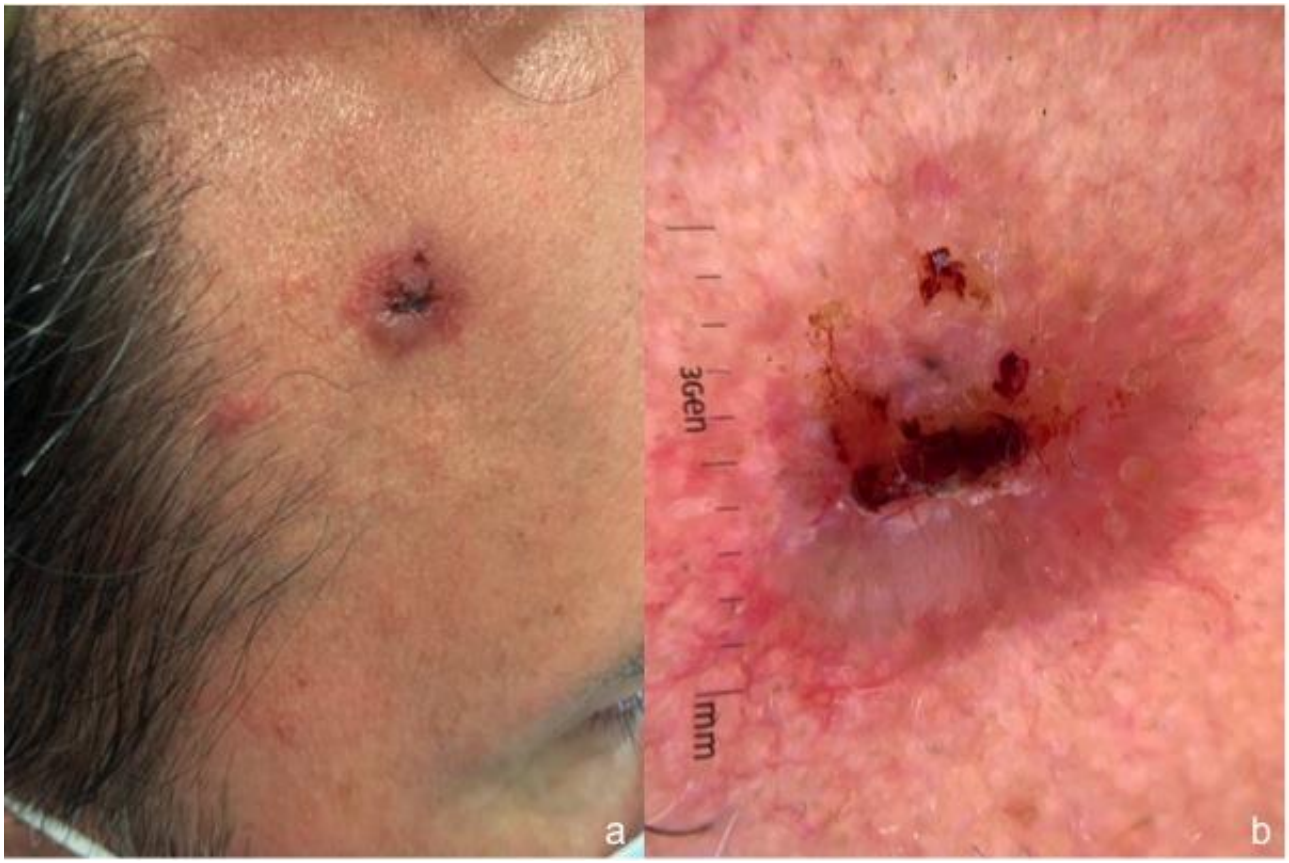

Figura 3. BCC infiltrante della tempia destra insorto in un uomo di 52 anni: (a) clinica: placca infiltrata con bordi rilevati, ulcerata; (b) videodermatoscopia: vasi lineari ramificati periferici, ulcerazione centrale, nidi ovoidali grigio-blu.

Tipi istologici

Dal punto di vista istologico, esistono diversi tipi di BCC:

- **BCC nodulare**: rappresenta la maggior parte dei casi (circa l'80%), è caratterizzato da nidi di grandi dimensioni nel derma papillare o reticolare di cellule basaloidi. Vi sono cellule a palizzata periferiche e retrazione peritumorale dallo stroma. E' inoltre possibile riscontrare ulcerazione.

- **BCC superficiale**: rappresenta il 15% dei casi, è caratterizzato da proliferazione di cellule basaloidi parallelamente alla superficie dell'epidermide, non più profondamente del derma papillare. Si possono osservare retrazioni a lama delle cellule a palizzata dallo stroma.

- **BCC sclerodermiforme o morfeiforme**: rappresenta il 5% dei casi, è caratterizzato da cellule basalodi disposte in filamenti composti da una a cinque file di cellule, che si estendono tra fasci densi di collagene. Il tumore è scarsamente delimitato e può infiltrare il derma reticolare, fino anche al tessuto adiposo sottocutaneo. Non sono presenti cellule a palizzata e l'artefatto di retrazione è raro.

- **BCC infiltrante**: caratterizzato da marcata fibrosi dello stroma con densi fasci di collagene. La crescita è disordinata, può penetrare nel tessuto sottocutaneo, con cellule tumorali che formano grandi noduli dai contorni irregolari.

- **BCC micronodulare**: presenta piccoli nidi tumorali tondi o ovalari, lontani tra loro, che possono estendersi in profondità nel derma, fino, in alcuni casi, al sottocute. E' presente proliferazione dello stroma.

- **Carcinoma baso-squamoso**: è un tipo di BCC che presenta alcuni aspetti comuni con il SCC, in particolare si osservano corde di cellule neoplastiche con andamento frastagliato, infiltranti. Alcune hanno una morfologia basaloide, aree con ponti intercellulari e cheratinizzazione citoplasmatica.

Esistono infine alcune varianti con differenziazione cellulare adenoide, follicolare, cheratotica, sebacea, follicolare, apocrina, o eccrina (9, 10).

Il tipo istologico è il fattore principale da tenere in considerazione nella scelta di trattamento del BCC: lesioni di tipo superficiale possono essere trattate con terapie topiche (imiquimod, terapia fotodinamica, altre terapie ablative) (11, 12); per gli altri tipi di BCC, localmente aggressivi, la

prima scelta è l'escissione chirurgica. Questa può essere eseguita con tecnica tradizionale o con tecnica microscopicamente controllata di Mohs (MMS).

Diagnosi

La diagnosi di BCC può essere suggerita in primo luogo dall'aspetto clinico della lesione: il BCC di tipo superficiale è caratterizzato da aspetto eritematoso, forma piatta o leggermente sopraelevata, superficie squamosa. Una presentazione come papula rosea, traslucida, con telangectasie evidenti, suggerisce invece una diagnosi di BCC nodulare. BCC morfeiformi o infiltranti sono più difficili da riconoscere, poiché clinicamente possono presentare aspetti misti.

Sebbene il *gold standard* per una diagnosi definitiva sia l'esame istologico, l'esame dermatoscopico e videodermatoscopico forniscono una utile conferma del sospetto clinico (13).

La diagnosi istologica può essere eseguita su biopsia incisionale o escissionale (oltre che, eventualmente, tramite citologia nel BCC ulcerato). È comune eseguire una biopsia incisionale pre-operatoria dei BCC non superficiali di dimensioni cospicue, o prima di eseguire un trattamento ablativo non escissionale nei BCC superficiali.

Terapia

L'obiettivo principale del trattamento del BCC è la rimozione radicale del tumore, insieme alla riduzione massima delle recidive e alla preservazione della funzione e dell'aspetto estetico della zona anatomica trattata.

Le principali tecniche di trattamento del BCC sono:

- **Tecniche ablative superficiali (laser CO2, crioterapia, elettrodissecazione e curettage)**: possibile alternativa all'escissione chirurgica nei BCC superficiali;
- **Terapie topiche mediche**: l'imiquimod è un agonista del TLR-7 (*Toll-like receptor 7*), che promuove l'apoptosi cellulare mediata dai linfociti tramite la produzione di interferone e

altre citochine. L'imiquimod al 5% in crema è approvato dall'FDA (*Food and Drug Administration*) per il trattamento di BCC superficiali nei siti a basso rischio (14).

- **Terapia fotodinamica**: prevede l'utilizzo della luce ultravioletta sui BCC superficiali, previa applicazione di crema a base di acido aminolevulinico. L'effetto della luce sulle porfirine inducendo la distruzione del tumore (15).
- **Escissione chirurgica semplice**: è la tecnica più usata e prevede la rimozione chirurgica del BCC con 4 mm di margini sani e la riparazione chirurgica del difetto. Nelle lesioni piccole si esegue sutura diretta, in quelle di dimensioni maggiori lembo o innesto cutaneo. Sul pezzo operatorio viene eseguita analisi istologica dopo colorazione con ematossilina ed eosina (H&E). Il tasso di guarigione a 5anni è di 95,2% (16).
- **Chirurgia microscopicamente controllata di Mohs (MMS)**: questa tecnica permette di eseguire un esame istologico immediato del pezzo chirurgico escisso, dopo invio a fresco al laboratorio e congelamento e taglio in sezioni orizzontali, e di conseguenza un controllo completo dei margini della neoplasia. Sono stati riportati tassi di guarigione fino al 98-99% per BCC primitivi e 95% per BCC recidivati (17, 18).

  La MMS è particolarmente utile nei BCC del volto, dove può essere difficile rispettare i 4 mm di tessuto sano peritumorale. È stato documentato l'interessamento dei margini chirurgici a livello istologico nel 20% dei BCC nodulari del volto escissi con escissione classica mantenendo margini da 1 a 3 mm. In particolare, le sedi associate a maggiore tasso di recidiva sono il naso, la regione perioculare, paranasale ed il cuoio capelluto (19).
- **Radioterapia**: external beam; indicata nei BCC ad alto rischio, quando la terapia chirurgica non può essere eseguita.
- **Vismodegib**: inibitore selettivo di SMO; si somministra nei rari casi di BCC metastatico, localmente avanzato, recidivante, o quando gli altri trattamenti sono controindicati. Si somministra per via sistemica, al dosaggio di 150 mg/die.

- **Altri inibitori del pathway SHH**: Sistemici: sonidegib, ciclopamina, itraconazolo. Topici: patidegib: approvato in uno studio di fase II in formulazione gel al 2% o 4% nei pazienti affetti da sindrome di *Gorlin-Goltz*. (20).

Prognosi:

I BCC sono generalmente caratterizzati da ottima prognosi una volta che l'asportazione radicale è stata eseguita, poiché mostrano un potenziale invasivo basso e lento, quasi esclusivamente locale, ed un pressoché inesistente rischio metastatico a distanza (valutato approssimativamente tra lo 0.029 e lo 0.55% (21). E' tuttavia possibile distinguere due tipologie di BCC caratterizzate da differente comportamento biologico: BCC a basso e ad alto rischio. La distinzione tra le due forme è influenzata dal tipo istologico, dalle dimensioni del tumore e dalla sede corporea colpita. In particolare, la tipologia ad alto rischio, ed è caratterizzato da:

- Localizzazione a livello della zona H del volto, a prescindere dalle dimensioni; diametro ≥10 mm nelle zone testa, collo, pretibiali; diametro ≥ 20 mm a prescindere dalla sede;
- Tipo istologico morfeiforme, infiltrante, misto, baso-squamoso, micronodulare;
- Lesioni ricorrenti;
- Pregressa irradiazione;
- Margini scarsamente definiti;
- Invasione perineurale;
- Immunocopromissione.

I BCC ad alto rischio sono caratterizzati da maggiore percentuale d'infiltrazione e recidiva, nonostante il tasso di metastatizzazione e di mortalità del BCC sia pressoché nulli (la mortalità complessiva è stimata attorno allo 0.05%). Il rischio di recidiva e/o di incompleta asportazione, in

particolare, rappresentano una delle maggiori criticità nel trattamento chirurgico dei BCC ad alto rischio. Infatti, in aree complesse quali la zona H e, in particolare, il volto, la necessità di eseguire un secondo intervento di radicalizzazione dei margini di una neoplasia ed in generale l'indicazione ad eseguire interventi di ricostruzione quali lembi o innesti può comportare conseguenze impattanti dal punto di vista estetico e funzionale (Figura 4) (22).

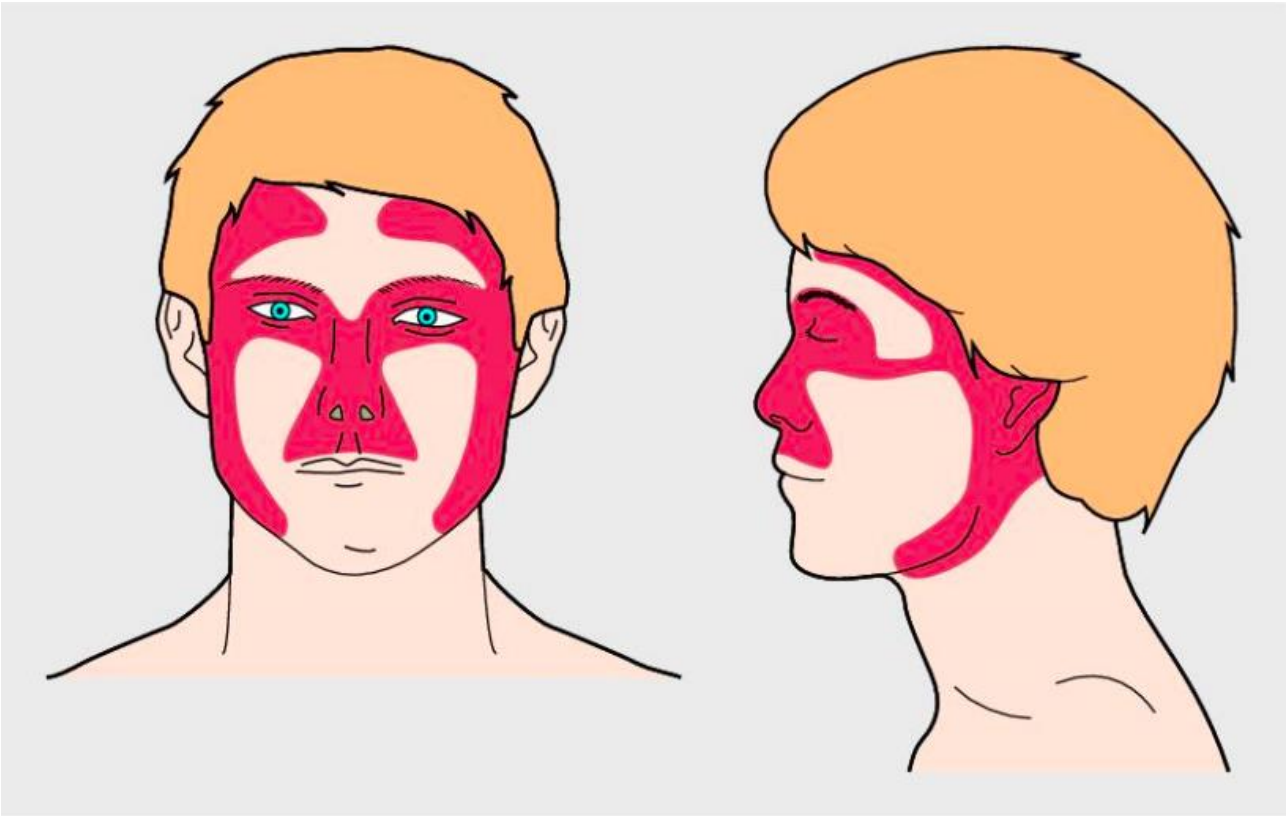

Figura 4: Zona H del volto. Tratto da *Baxter et al* (22).

La MMS gioca un ruolo fondamentale in queste neoplasie, permettendo di limitare l'ampiezza del difetto chirurgico e garantendo allo stesso tempo soddisfacenti tassi di guarigione (17, 18).

Follow up

La storia personale di BCC rappresenta un fattore di rischio per lo sviluppo di altri NMSC e di tumori melanocitari. Dopo l'escissione di un BCC, il *follow up* prevede visite dermatologiche

complete a cadenza semestrale durante l'anno seguente il trattamento, successivamente annuali per i seguenti quattro anni (23-25).

IL CARCINOMA A CELLULE SQUAMOSE

Definizione e epidemiologia

Il carcinoma a cellule squamose (squamous cell carcinoma: SCC) è il secondo tumore cutaneo maligno più frequente dopo il BCC. Origina dai cheratinociti dell'epidermide e fa parte dei NMSCs, rappresentandone il 10-20% in termini di incidenza (26).

Fattori di rischio e patogenesi

Il SCC condivide i principali fattori di rischio con il BCC: fotoesposizione cronica, sesso maschile, età avanzata (il picco di incidenza è intorno ai 65 anni di età), fototipo chiaro, immunosoppressione, esposizione a arsenicati, idrocarburi policiclici aromatici, nitrosammine, agenti alchilanti, arsenicati, radiazioni ionizzanti. Inoltre può insorgere su aree cicatriziali o su aree di traumatismo cronico ripetuto (26).

Dal punto di vista della patogenesi, il SCC ha un elevato tasso mutazionale. L'oncosoppressore più frequentemente mutato è la proteina p-53, la quale, non funzionando, permette alle cellule neoplastiche di resistere all'apoptosi, portando a una loro proliferazione incontrollata.

Seguono, in termini di frequenza, la mutazione dell'inibitore della chinasi ciclino-dipendente 2A (CDKN2A), coinvolta nel controllo del ciclo cellulare, di Ras, coinvolto nella trasduzione del segnale cellulare e dell'oncosoppressore Notch1. Alcune di queste mutazioni possono essere riscontrate nella cute fotodanneggiata e nella cheratosi attinica, precursore del SCC.

È stato osservato come circa il 60% dei carcinomi squamocellulari derivi da una cheratosi attinica preesistente (26).

Clinica

Dal punto di vista clinico, il SCC si localizza prevalentemente nelle zone fotoesposte (soprattutto il distretto testa-collo). Altre sedi meno frequenti sono il distretto ungueale, i genitali, dove è favorito dalla presenza del Papillomavirus umano (HPV), e qualsiasi altro distretto corporeo sottoposto a traumatismi frequenti o a esposizione a fattori favorenti (27).

Il SCC si presenta come papula eritematosa, nodulo o placca, o come ulcera (Fig. 5). Può avere aspetto ipercheratosico, piatto o vegetante, oltre che ulcerato. Esiste infine una variante pigmentata.

Figura 5: SCC infiltrante del naso di tipo infiltrante insorto in uomo di 53 anni: (a) clinica: placca eritematosa ulcerata centralmente, sormontata da crosta; (b) dermatoscopia: eritema, materiale crostoso giallastro, vasi polimorfi, aree bianche prive di struttura.

Tipi istologici

Dal punto di vista istologico, è determinante distinguere tra le diverse tipologie di SCC:

- **SCC in situ / Morbo di Bowen, SCC microinvasivo**: tumori limitati all'epidermide, che non hanno invaso il derma. Condividono multipli aspetti con la cheratosi attinica.

- **SCC ben differenziato**: presenta epitelio squamoso di tipo infundibolare follicolare interconnesso, con mitosi rare o assenti.

- **SCC scarsamente differenziato**: queste tipologie sono caratterizzate da maggiore invasività e alto rischio di infiltrazione e recidiva. Dal punto di vista istologico è difficile riconoscere cellule a chiara differenziazione cheratinocitaria.

Inoltre, è possibile distinguere varianti di SCC:

- A **rischio basso-moderato**: cheratoacantoma, verrucoso, a cellule chiare;

- A **alto rischio**: acantolitico, a cellule fusate, carcinoma adenosquamoso

Varianti meno comuni di SCC, infine, sono: con differenziazione sarcomatoide, carcinoma linfoepitelioma-like, pseudovascolare, con cellule giganti osteoclasti-like (28)

Diagnosi

Così come per il BCC, il *gold standard* per la diagnosi di SCC è l'esame istologico su biopsia o su asportazione completa. Tuttavia, la videodermatoscopia rappresenta un valido aiuto nel processo diagnostico. In particolare, il SCC presenta alla videodermatoscopia alcuni patterns tipici: squame biancastre e piccoli vasi puntiformi o a vasi glomerulari nella forma in situ / Morbo di Bowen, masse cheratiniche giallo-biancastre, cerchi bianchi o aperture follicolari a bersaglio, vasi a forcina e alone bianco nel SCC ben differenziato invasivo. Infine, nel SCC invasivo, i vasi tendono a farsi polimorfi e disordinati, con aspetti a serpentina e/o attorcigliati. Nella variante pigmentata sono riscontrabili piccoli globuli marroni e/o pigmento omogeneo grigio-marrone (29) (Fig. 6).

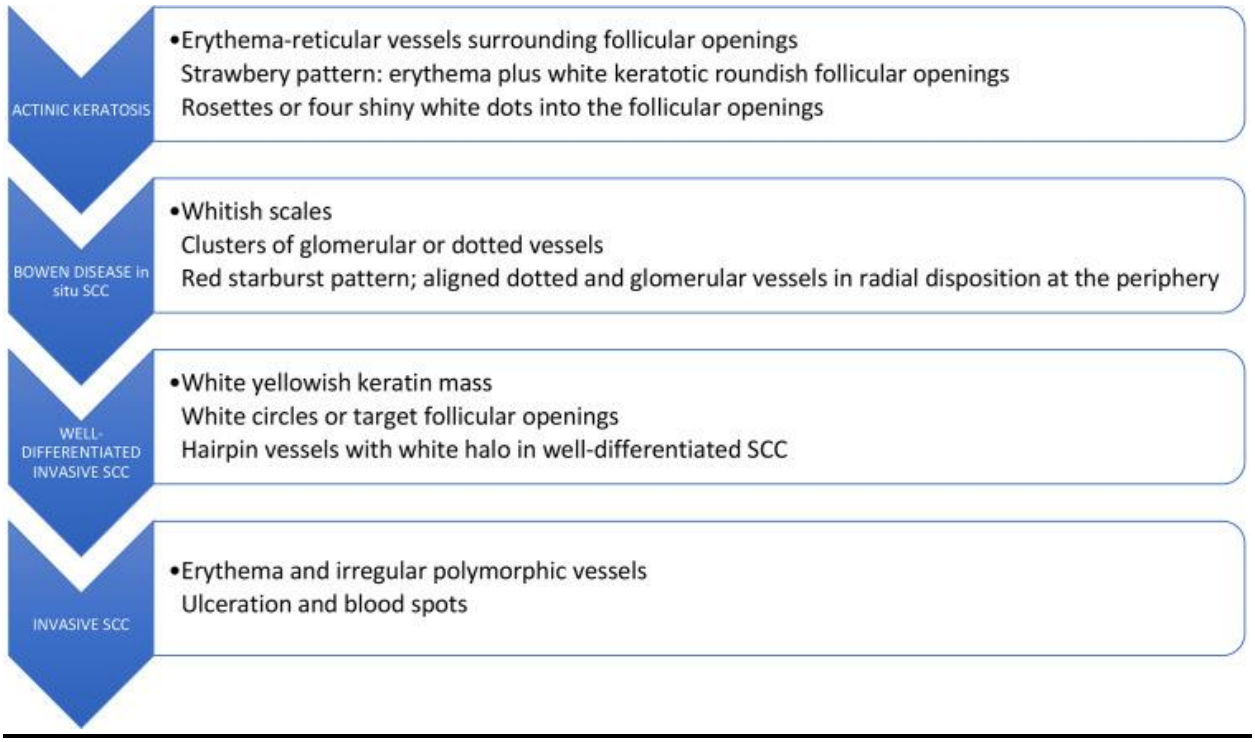

Figura 6. Spettro delle caratteristiche dermatoscopiche del SCC, come continuum dalla cheratosi attinica. Tratto da *Combalia e Carrera*, 2020. Modificato da *Zalaudek et al***,** 2012. (29-31)

Stadiazione, terapia e prognosi

Il trattamento locale con completa rimozione del tumore è un trattamento efficace nella maggior parte dei SCC, associato ad ottima prognosi. Tuttavia una ridotta parte degli SCC è legata ad un rischio non trascurabile di mortalità, stimata dall'1,5% al 4% dai report disponibili. La mortalità è strettamente legata al rischio di invasione locale e di disseminazione metastatica, soprattutto linfonodale (il tasso di metastatizzazione si attesta attorno al 2-5%), a loro volta direttamente proporzionali a criteri quali dimensioni > 2 cm, livello di invasione > 2 mm o fino al grasso sottocutaneo, invasione perineurale, scarsa differenziazione, recidiva, localizzazione in aree a rischio o su cicatrici, immunosoppressione (29).

La stadiazione del SCC è stata regolamentata dall'*American Joint Committee on Cancer-8* (AJCC-8) nel 2016, secondo il sistema TNM. Fino a 2 cm di diametro, i SCC sono classificati nello stadio T1.

Questi stessi criteri sono associati, con maggiore frequenza, ad un rischio aumentato di recidiva locale dopo il trattamento.

Le principali tecniche di trattamento del SCC, che, così come per il BCC, tengono conto della distinzione di forme ad alto rischio e a basso rischio sono:

- **Tecniche ablative superficiali (laser CO2, crioterapia, elettrodissecazione e curettage) e trattamenti topici**: possibile alternativa all'escissione chirurgica solo nei SCC in situ, laddove non sia possibile eseguire asportazione chirurgica;
- **Terapia fotodinamica**: eseguibile nelle forme in situ di SCC, in pazienti con estese aree di fotodanneggiamento e concomitanti cheratosi attiniche.
- **Escissione chirurgica semplice**: è la tecnica più usata, soprattutto per le forme a basso rischio, e prevede la rimozione chirurgica del SCC con un margine di 4-6 mm, e prevede lo stesso approccio descritto per il BCC. È descritto un tasso di recidiva dell'8,10% per questa tecnica (28).
- **Chirurgia microscopicamente controllata di Mohs (MMS)**: questa tecnica è indicata nelle forme ad alto rischio, e per SCC localizzati in aree funzionalmente complesse o delicate dal punto di vista estetico, allo scopo di ottenere il massimo risparmio di tessuto sano ed un completo controllo dei margini chirurgici prima di procedere al riparo del difetto chirurgico (17, 18). Questa tecnica è associata a circa il 3% di rischio di recidiva per gli SCC primitivi, ma fino al 10% per gli SCC recidivati (28) (Tabella I).
- **Radioterapia**: indicata come trattamento primario nei SCC ad alto rischio, quando la terapia chirurgica non può essere eseguita. Ha un ruolo anche come terapia adiuvante nei casi di estesa invasione perineurale.
- Nelle forme disseminate possono essere indicate, dopo valutazione multidisciplinare: **linfoadenectomia, paratiroidectomia, chemioradioterapia adiuvante, inibitori del**

recettore del fattore di crescita epidermico, cisplatino, immunoterapia anti-PD1 (pembrolizumab, cemiplimab), cure palliative.

Tassi di recidiva post MMS versus post esame istopatologico standard "a fetta di pane"		
	Mohs (%)	**Chirurgia tradizionale (%)**
SCC primitivo	3,10	8,10
SCC recidivato	10	23
Invasione perineurale	0	47
SCC > 2 cm	25,20	41,70
Scarsamente differenziato	32,60	53,60

Tabella I. Tassi di recidiva del SCC dopo chirurgia di Mohs e dopo chirurgia tradizionale nelle forme ad alto rischio. Tratto da *Waldman & Schmults* (28)

Follow up

Esattamente come per il BCC, la storia personale di SCC rappresenta un fattore di rischio per lo sviluppo di altri NMSC e di tumori melanocitari (rischio stimato del 40.7% a 5 anni) (32). Dopo l'escissione di un SCC, il *follow up* delle forme localizzate prevede visite dermatologiche complete a cadenza tra i 3 e i 12 mesi durante i due anni seguenti il trattamento, successivamente ogni 1-2 anni, con ecografia linfonodale distrettuale periodica. Nelle forme disseminate il monitoraggio è più stretto e prevede indagini strumentali mirate più approfondite prescritte dal team multidisciplinare (23-25).

CHIRURGIA MICROSCOPICAMENTE CONTROLLATA DI MOHS (MMS):

La chirurgia microscopicamente controllata di Mohs (*Mohs micrographic surgery, MMS*), fu ideata dal Dr Frederick Mohs negli anni ’30. Negli anni seguenti, ha subito alcune modifiche e perfezionamenti, fino a rappresentare attualmente la tecnica *gold standard* per l’asportazione chirurgica di alcune neoplasie cutanee maligne con potenziale invasivo e alto rischio di recidiva, localizzate in sedi anatomiche complesse quali il volto, le sedi acrali e genitali: BCC, SCC e Morbo di Bowen, lentigo maligna (LM) e *Dermatofibrosarcoma Protuberans* (DFSP) (34).

Nello specifico, secondo le principali società di Dermatologia Chirurgica Americane e Mondiali, l’indicazione ad eseguire MMS dipende dalla tipizzazione istologica della neoplasia (ad esempio, è indicata per i BCC di tipo sclerodermiforme, infiltrante, nodulare e micronodulare) e dalla localizzazione corporea in base a tre aree di rischio, in ordine decrescente: area H, area M, area L (54). Nello specifico, le tre aree comprendono:

- area H: regione centro-facciale, palpebre incluso canto esterno e interno, sopracciglia, naso, labbra incluso vermiglio, mucosa e cute, mento, orecchio, tempie, genitali, mani, piedi, unghie, caviglie, capezzoli,
- area M: guance, fronte, cuoio capelluto, collo, mandibola, superficie pretibiale,
- area L: tronco e estremità, escluse superfici tibiali, unghie, mani, piedi, caviglie.

Complessivamente, le aree del volto considerate a più alto grado di rischio sono: i piani di fusione embriogenetica (canto mediale, area paranasale, cresta alare) e la cute che copre zone cartilaginee (orecchio esterno e punta del naso).

La caratteristica distintiva della MMS rispetto alla chirurgia convenzionale è la possibilità di ottenere un completo controllo dei margini tumorali contestualmente all’escissione della neoplasia stessa (*debulking*), realizzato grazie al *mapping* grafico pre-operatorio della lesione. Il materiale escisso viene congelato in laboratorio e tagliato in sezioni orizzontali, che vengono poi immediatamente esaminate dal patologo (Fig. 7). Nel caso in cui i margini di escissione appaiano interessati da neoplasia, il dermochirurgo procede con un secondo *step* di escissione con la stessa

tecnica, ampliando l'asportazione in corrispondenza dell'area di positività rilevata, e così via, fino al riscontro di margini liberi da neoplasia in tutte le sezioni esaminate.

Una volta ottenuta la completa radicalità della rimozione del tumore, il difetto chirurgico può essere riparato con la tecnica più appropriata.

Figura 7. Fasi della preparazione del preparato nel la MMS: mapping e inserimento dei punti di repere (a); congelamento (b); posizionamento bottom-side up del materiale nel microtomo (c); taglio di sezioni orizzontali (d).

I vantaggi della MMS sono numerosi, sia dal punto di vista della preservazione di tessuto sano peritumorale e del risultato estetico e funzionale, sia per il miglior controllo della radicalità dei margini di escissione e il minore tasso di recidiva rispetto alla chirurgia convenzionale (Fig. 7).

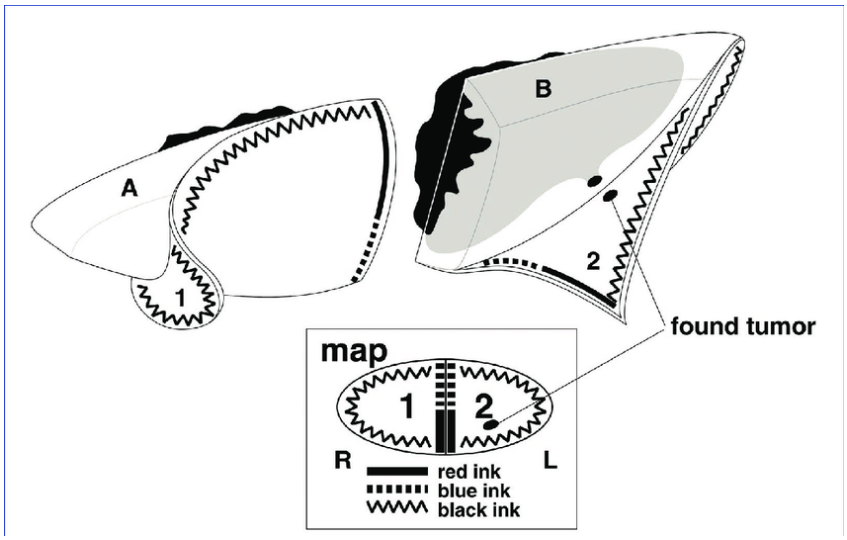

Figura 7. Esempio di mappa utilizzata nella MMS per registrare la sede del tumore ed i punti di repere del materiale, tramite utilizzo di inchiostri di diverso colore (tratta da: Kasprzak & Xu, 2015 (34).

Inoltre, l'impiego di sezioni orizzontali nella MMS le speciali sezioni orizzontali permette la valutazione del 100% dei margini chirurgici nel tessuto fresco congelato, a differenza della tecnica tradizionale, dove l'esame avviene su sezioni verticali che rappresentano solo circa l'1% del totale dei margini della neoplasia analizzata, con il rischio di falsi negativi e successive recidive.
Altro vantaggio considerevole legato alla MMS rispetto alla tecnica convenzionale consiste nella possibilità di eseguire la ricostruzione chirurgica dopo che il totale dei margini chirurgici è stato esaminato ed è risultato libero da neoplasia. In questo modo, il rischio di trasferimento di cellule tumorali durante la trasposizione di lembi cutanei o innesti è ridotto al minimo (33).
Tuttavia, la MMS è costosa, sia dal punto di vista economico, sia di risorse umane e di tempo: richiede personale esperto, laboratori attrezzati, e dalle 2 alle 4 ore per ogni *step*. Pertanto il suo impiego è spesso limitato. L'UO Dermatologia dell'Ospedale Sant'Orsola Malpighi di Bologna, è l'unico Centro sul territorio nazionale riconosciuto e autorizzato dalla "European Society of Micrographic Surgery" (ESMS). Il nostro Centro vanta una casistica di centinaia di asportazioni di NMSC eseguite dal 2004 ad oggi con MMS.

TECNICHE ANCILLARI ALLA CHIRURGIA DI MOHS (MMS): DERMATOSCOPIA

La dermatoscopia, o microscopia ad epiluminescenza, è una tecnica diagnostica non invasiva veloce e affidabile, utilizzata in Dermatologia come strumento diagnostico *in vivo* dei tumori cutanei melanocitici e non melanocitici, oltre che nel monitoraggio delle lesioni melanocitarie. Un recente sondaggio riporta l'utilizzo della dermatoscopia da parte dell'88% dei Dermatologi in Europa come indagine di *routine* (35).

Dal punto di vista fisico, la dermatoscopia viene eseguita tramite uno strumento chiamato dermatoscopio. Questo si avvale della diminuzione della riflessione della luce visibile (emessa da una sorgente di luce transilluminante) sulla superficie cutanea. Nello specifico, viene posta una lastra di vetro a contatto con lo strato corneo, impiegando come interfaccia un fluido di immersione (acqua, gel, olio, disinfettante) con un indice di rifrazione corrispondente, o filtri polarizzati. Il dermatoscopio è dotato di lenti magnificatrici, che ingrandiscono le immagini da 10 a 20 volte, permettendo così di osservare le strutture cutanee poco profonde, dall'epidermide al derma superficiale, ingrandendo e mostrando strutture normalmente non visibili a occhio nudo.

Le stesse immagini possono essere elaborate in formato digitale tramite strumenti chiamati videodermatoscopi, fino a ottenere ingrandimenti di 60 volte. Tramite questi strumenti è inoltre possibile salvare e archiviare su computer le immagini ottenute (36).

La dermatoscopia individua la distribuzione cromatica delle strutture visibili nel derma e nell'epidermide, al fine di individuare strutture caratteristiche delle lesioni melanocitarie e non: la melanina appare di colore nero se localizzata a livello dello strato corneo, marrone se nell'epidermide e nel derma superficiale, grigio-blu nel derma; i vasi ematici appaiono di colore rosso, la cheratina ed il sebo di colore giallo, collagene e fibrosi di colore bianco.

Una corretta diagnosi di lesione cutanea dipenderà dall'individuazione di specifiche strutture tra quelle descritte e codificate tra i pattern dermatoscopici inclusi nella relazione di un *Consensus Net Meeting* avvenuto nel 2003 (37). Sebbene l'esame istologico rimanga il *gold standard* diagnostico delle lesioni cutanee, la dermatoscopia rappresenta uno strumento rapido, economico e non invasivo che di fronte a molti tipi di lesioni (in particolare NMSCs) permette di formulare una diagnosi con un buon margine di sicurezza.

I **criteri dermatoscopici per la diagnosi di BCC** prevedono la presenza di almeno una caratteristica tra:

- Vasi arboriformi;
- Strutture a foglia d'acero (*maple leaf-like areas);*
- Grandi nidi ovoidali blu-grigi (*blue-grayovoid nests)*;
- Multipli globuli blu-grigi (*multiple blue-gray globules)*;
- Aree a ruota dentata (*spoke-wheel areas*);
- Strutture concentriche;
- Multiple piccole erosioni;
- Aree bianco brillanti e rosse destrutturate (visibili solo con luce polarizzata)

Elementi aggiuntivi possono essere: multipli punti a fuoco blu-grigi (*multiple in-focus blue-gray dots*), punti (*dots*) marroni o grigi, fini e brevi telangectasie superficiali, cisti *milia-like* strutture *lobular-like,* vasi lineari ramificati (*linear branched vessels*) e arboriformi corti (*fine arborizing vessels*) (Fig. 4, 8) (38).

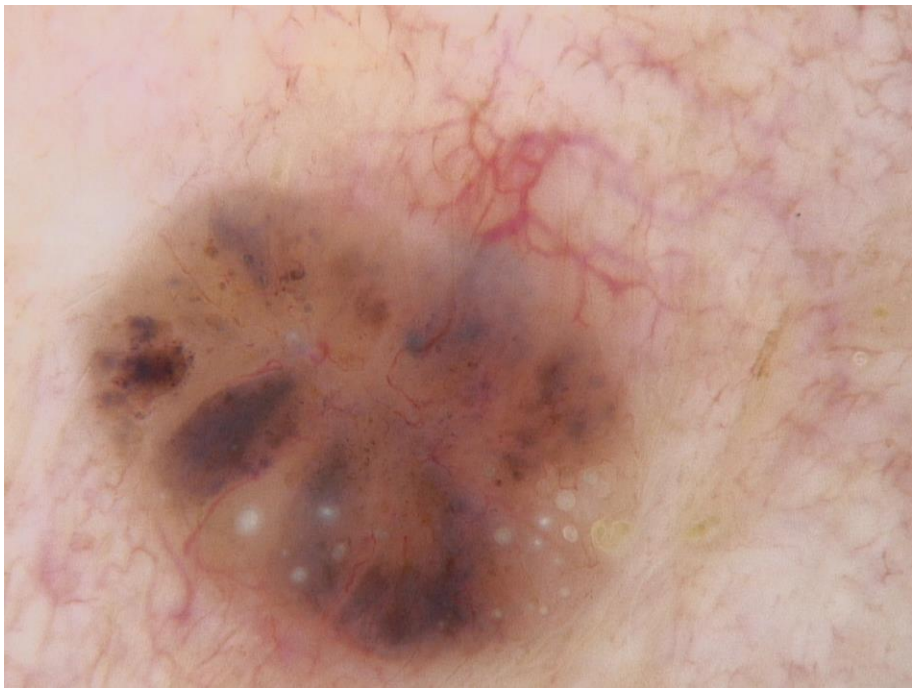

Figura 8. Dermatoscopia di BCC nodulare: grandi nidi ovoidali blu-grigi (aree pigmentate ovalari ben circoscritte, che possono confluire tra loro), vasi arboriformi, multipli punti e globuli blu-grigi e cisti *milia-like* (strutture giallastre di aspetto tondeggiante).

La sensibilità e la specificità della dermatoscopia nella diagnosi dei BCC sono state stimate attorno al 91.2 e 95-98,2% (39-41).

I **criteri dermatoscopici per la diagnosi di SCC** sono:

- Eritema privo di strutture riconoscibili;
- Pseudonetwork rosso (con aree biancastre tondeggianti corrispondenti agli sbocchi follicolari);
- Vasi puntiformi;
- Vasi glomerulari;
- Vasi a forcina;
- Vasi lineari irregolari;
- *Red starburst pattern*: vasi puntiformi e glomerulari allineati, disposti radialmente in periferia;

- Cerchi bianchi (follicoli piliferi targetoidi);
- Rosette;
- Aree biancastre destrutturate;
- Squame opache gialle-marroni;
- Masse di cheratina;
- Erosioni;
- Ulcerazione (Fig. 5)

Quando le strutture vascolari tipiche sono riconoscibili, la sensibilità diagnostica della dermatoscopia per SCC può arrivare al 98% (30).

TECNICHE ANCILLARI ALLA CHIRURGIA DI MOHS (MMS): MICROSCOPIA CONFOCALE A RIFLETTANZA (MCR)

La microscopia confocale a riflettanza (MCR), più comunemente denominata microscopia confocale, è una tecnica di *imaging in vivo* non invasiva e non dolorosa, che permette di esaminare la cute ad una risoluzione pari alle dimensioni cellulari (0,5-1,0 mm lateralmente e 4-5 mm in dimensione assiale), attraverso luce laser vicina all'infrarosso a 830 nm. In profondità, la MCR si spinge a massimo 200-300 mm, in base alla lunghezza d'onda della luce laser utilizzata, pari al derma papillare nella cute normale (30).

Lo strumento fornisce immagini orizzontali della pelle, con colorazione nei toni del grigio e disposte in un mosaico co area massima di 8 x 8 mm, che possono essere esaminate allo scopo di valutare ampie aree di cute, diagnosticare diversi tipi di neoplasie cutanee e mapparne i margini, oppure monitorarne l'andamento nel tempo (ad esempio in risposta a terapie topiche o ablative). Elementi riconoscibili con la MCR sono la cheratina, gli annessi cutanei, il collagene, la melanina (42).

Oltre che nella definizione di neoformazioni cutanee di dubbia natura, per definirne la benignità (lentigo solare, cheratosi seborroica) o la malignità (BCC, SCC, LM), nell'ambito della MMS, la MCR può essere impiegata per definire con precisione i margini preoperatori prima dell'asportazione di un NMSC.

La MCR è uno strumento utile per ottenere una conferma diagnostica di BCC. Nello specifico, due recenti meta-analisi ha riassunto tutti i criteri diagnostici suggestivi di BCC descritti negli studi di Letteratura, come riportato in Tabella II.(43, 44)

Autore, anno	**Criteri MCR per BCC**

Castro RP et al. 2015 (45)	silhouettes iporiflettenti, isole tumorali, streaming epidermico, palizzata periferica, clefting peritumorale, fasci di collagene peri-tumorali, aumentata vascolarizzazione, strutture dendritiche
Gerger A et al. 2006 (46)	Aumentata vascolarizzazione, streaming epidermico, fasci di collagene peri-tumorali
Guitera P et al. 2012 (47)	streaming epidermico, vasi ematici orizzontali dilatati, cordoni o noduli basaloidi, ombra epidermica, vasi glomerulari, papille dermiche non visibili, disarrangiamento epidermico, strutture dendritiche, cellule con nuclei visibili all'interno delle isole tumorali, clefting peritumorale
Longo C et al. 2013 (48)	disarrangiamento epidermico, erosione o ulcerazione, architettura a cavolfiore, silhouettes iporiflettenti, filamenti brillanti all'interno delle isole tumorali, aumentata vascolarizzazione, infiltrato infiammatorio
Nori S et al. 2004 (49)	nuclei monomorfici allungati, infiltrato infiammatorio, aumentata vascolarizzazione, pleomorfismo epidermico
Peppelman M et al. 2013 (50)	isole tumorali, clefting peritumorale, palizzata periferica, nuclei polarizzati e allungati, atipia cheratinocitaria e spongiosi, elastosi solare, aumentata vascolarizzazione, infiltrato infiammatorio, rolling leucocitario
Farnetani F et al. 2015 (51)	cordoni basaloidi, ulcerazione, disarrangiamento alla giunzione dermoepidermica
Guitera P et al. 2016 (52)	streaming epidermico, cordoni basaloidi o noduli, pattern polarizzato fibrillare peritumorale, clefting peritumorale, ombra epidermica, noduli scuri, vasi glomerulari, vasi ematici orizzontali dilatati
Nelson SA et al. 2016 (53)	isole tumorali, clefting peritumorale, silhouettes iporiflettenti, vasi canalicolari, cellule dendritiche
Peccerillo F et al. 2018 (54)	lieve atipia dei cheratinociti, streaming epidermico, cordoni connessi all'epidermide, silhouettes scure, clefting peritumorale, ulceratione o erosioni, dimensioni e sede delle isole tumorali (epidermica or dermica), strutture a ramo nelle isole tumorali, palizzata periferica, morfologia e diametro dei vasi ematici (lineari o arrotolati), collagene attorno alle isole tumorali, elastosi solare e infiltrato infiammatorio
Lupu M et al. 2019 (43)	atipia dei cheratinociti, streaming epidermico, ulcerazione, cordoni connessi all'epidermide, piccole isole tumorali (diametro <300 m), grandi isole tumorali (diametro >300 m), silhouettes iporiflettenti, palizzata periferica, clefting, vascolarizzazione aumentata, strutture a cipolla fasci di collagene peritumorali, infiammazione rappresentata da punti brillanti e cellule ingrandite brillanti, cellule dendritiche dentro le isole tumorali

Tabella II. Criteri riscontrabili alla MCR suggestivi per BCC secondo gli studi disponibili in Letteratura. Tratto da *Lupu M et al* (43).

Ad oggi, nessun algoritmo si è rivelato pienamente affidabile per la distinzione dei diversi tipi istologici di BCC, pertanto l'utilizzo della MCR a questo scopo rappresenta per il momento una tecnica ancillare, che non sostituisce l'analisi istologica. In prospettiva futura, la possibilità di distinguere il tipo istologico di BCC potrebbe avere un considerevole valore, in quanto permetterebbe di scegliere il migliore approccio terapeutico al singolo BCC, evitando l'intervento chirurgico laddove possibile (43).

La MCR può inoltre essere di aiuto nella diagnosi clinica di SCC, grazie ad una serie di criteri che corrispondono ad altrettante caratteristiche istologiche (Tabella III).

Livello/Caratteristiche	**Description MCR per AK e SCC**	**Histopathological Correlation**
Strato corneo		
Squame	Materiale bianco amorfo riflettente	Aumento di spessore dello strato corneo
Paracheratosi	Singole cellule rotonde altamente riflettenti con nuclei visibili iporiflettenti	Cellule paracheratotiche
Strato spinoso dell'epidermide		
Pattern ad alveare atipico	Cellule di forma e dimensioni irregolari con spessore variabile e linee lucenti	Pattern anormale dello strato granuloso
Cellule targhetoidi	Cellule con nucleo riflettente, periferia iporiflettente, e membrana riflettente di aspetto targhetoide	Grandi cellule apoptotiche
Strati spinoso-granuloso dell'epidermide		
Pattern epidermico disordinato e disorganizzato	Severo disarrangiamento architetturale in cui il pattern ad alveare non è più visibile	Strati epidermici spinoso-granuloso
Epidermide (tutto spessore)		
Pattern ad alveare atipico	Pattern ad alveare irregolare che coinvolge anche lo strato granuloso	Atipia cellulare in tutti gli strati dell'epidermide
Giunzione dermoepidermica		
Papille ispessite	Aumento del pattern ad alveare attorno alle papille dermiche	Iperplasia e atipia dello strato basale dell'epidermide che circonda le papille dermiche
Derma		

Elastosi dermica	Fibre curve e raggruppate nel derma superficiale e piccoli vasi ematici lievemente dilatati	Elastosi dermica
Vasi ematici tondeggianti	Vasi ematici dilatati all'interno delle papille dermiche che incrociano perpendicolarmente il piano orizzontale di immagine della MCR (vasi a forma di S)	Neovascolarizzazione
Vasi a forcina e irregolari	Vasi atipici ad anello, molto dilatati, che circondano i nidi tumorali riflettenti	Neovascolarizzazione

Tabella III. Aspetti tipici alla MCR di cheratosi attiniche (AK) e SCC, e relative correlazioni istopatologiche. Tratto da *Combalia e Carrera, 2020* (30).

Tuttavia, nella diagnosi e nella definizione dei margini del SCC, la MCR presenta varie limitazioni: la presenza di ipercheratosi ad esempio ostacola la penetrazione della luce laser, rendendo difficile la rappresentazione dello spessore tumorale. Inoltre, con la MCR è difficile distinguere tra cheratosi attiniche, SCC in situ e infiltranti. Al momento, così come per il BCC, la MCR viene utilizzata soprattutto a livello sperimentale e non rappresenta il *gold standard* diagnostico, che ad oggi rimane l'esame istologico (30).

Infine, vi sono considerevoli limitazione all'utilizzo della MCR nella pratica clinica di routine: in primo luogo i costi elevati della strumentazione, che è disponibile in pochi Centri sul territorio nazionale, principalmente Centri Universitari, l'eterogeneità di livello di esperienza degli operatori, considerando anche i tempi recenti di introduzione della tecnologia, ed i tempi lunghi dell'esecuzione dell'esame diagnostico. Sono infatti necessari alcuni minuti, in cui il paziente deve rimanere immobile e a contatto con l'interfaccia dello strumento, affinché lo strumento acquisisca ed elabori le immagini in vivo. Considerando i tempi medi ristretti dedicati ad ogni singola visita clinica, l'utilizzo della MCR richiede il doppio della tempistica e del personale, oltre a un luogo dedicato, pertanto ad oggi è utilizzata principalmente nel contesto di studi clinici (44).

MATERIALI E METODI:

In questo studio longitudinale prospettico, abbiamo arruolato tutti i pazienti adulti operati per NMSC ad alto rischio del volto presso la UOC di Dermatologia dell'IRCCS Azienda Ospedaliero-Universitaria di Bologna nel triennio 2019-2021 (studio 14/2019/Oss/AOUBO – SKINCANCER-18).

Gli **obiettivi** del nostro studio sono stati:

1. Valutare il ruolo delle tecnologie in vivo (dermatoscopia e, laddove possibile, microscopia confocale) nella valutazione dei margini preoperatori di NMSC ad alto rischio del volto, al fine di garantire la radicalità dell'exeresi chirurgica

2. Descrivere la nostra esperienza nel trattamento chirurgico dei NMSC del volto con chirurgia tradizionale o MMS, valutando l'outcome, la percentuale di recidive ed il risultato estetico/funzionale.

I pazienti sono stati divisi in due gruppi: **Gruppo 1** (pazienti operati con MMS) e **Gruppo 2** (pazienti operati con chirurgia tradizionale). Successivamente, i dati del Gruppo 1 sono stati confrontati con le informazioni riguardanti i pazienti operati con MMS presso la nostra UOC nei cinque anni antecedenti il nostro studio (periodo 2013-2018).

Abbiamo considerato i seguenti criteri di inclusione e di esclusione:

Criteri di inclusione:

- Età > 18 anni;

- Diagnosi istopatologica e/o videodermatoscopica di NMSC (BCC o SCC) in area ad alto rischio del volto;

- Indicazione a eseguire l'exeresi della neoplasia tramite MMS (criteri di appropriatezza descritti nel 2012 dalle Società AAD/ACMS/ASDSA/ASMS), a prescindere dalla tecnica effettivamente eseguita.

Criteri di esclusione:

- NMSC recidivanti il cui tumore primitivo non era stato trattato chirurgicamente presso la nostra UOC.
- Mancanza di diagnosi istologica della neoplasia e/o di immagini cliniche e videodermatoscopiche suggestive per la diagnosi.
- Tumori di diametro > 2 cm.

Gli interventi di exeresi con MMS sono stati eseguiti ambulatorialmente, in collaborazione con una Collega della UO di Chirurgia Plastica e di un Collega della UO di Oftalmologia.

Il *mapping in vivo* non invasivo con epiluminescenza digitalizzata è stato eseguito in occasione della seduta chirurgica di exeresi chirurgica della neoformazione, subito prima dell'intervento, al fine di tracciare i margini preoperatori. È stato apposto un righello in carta millimetrata alla lente del videodermatoscopio, disegnando i margini chirurgici preoperatori misurando 3 mm di margine minimo a partire dall'ultimo vaso arboriforme classico, arboriforme corto o lineare, glomerulare, a forcina o polimorfo, o altro pattern specifico della neoplasia cutanea in esame (Fig. 9, 10).

Figura 9. Caso 112: uomo di 67 anni operato con chirurgia tradizionale e guida videodermatoscopica per BCC nodulare della regione preauricolare sinistra: (a) clinica: placca eritematosa con bordi rilevati, di aspetto traslucido; (b) misurazione videodermatoscopica dei margini prechirurgici tramite righello in carta millimetrata: limite della neoplasia (linea tratteggiata) e margine di 3 mm (freccia); (c) riparo del difetto chirurgico con sutura diretta; (d) follow up clinico a 3 mesi: buon risultato estetico, nessun segno di recidiva.

Figura 10. Caso 24: donna di 49 anni operata con MMS e guida videodermatoscopica per BCC nodulare del dorso del naso: (a) clinica: papula rosea; (b) videodermatoscopia; globuli marroni, vasi arboriformi, cisti milia-like; (c) misurazione videodermatoscopica dei margini prechirurgici dopo apposizione di righello in carta millimetrata (linea tratteggiata: 3 mm); (d) disegno chirurgico, realizzato da Collega Chirurga Plastica; (e) colorazione del materiale chirurgico secondo MMS; (f) d) esito cicatriziale dopo rimozione dei punti di sutura a una settimana dall'intervento, dopo riparo del difetto chirurgico con sutura diretta, con ottimo risultato estetico e funzionale.

Nel caso di neoplasie del distretto perioculare, viste le piccole dimensioni, la convessità e la sensibilità del distretto anatomico, ci siamo serviti di un dermatoscopio manuale "*no touch*", connesso ad una fotocamera per archiviazione delle immagini (Fig. 11).

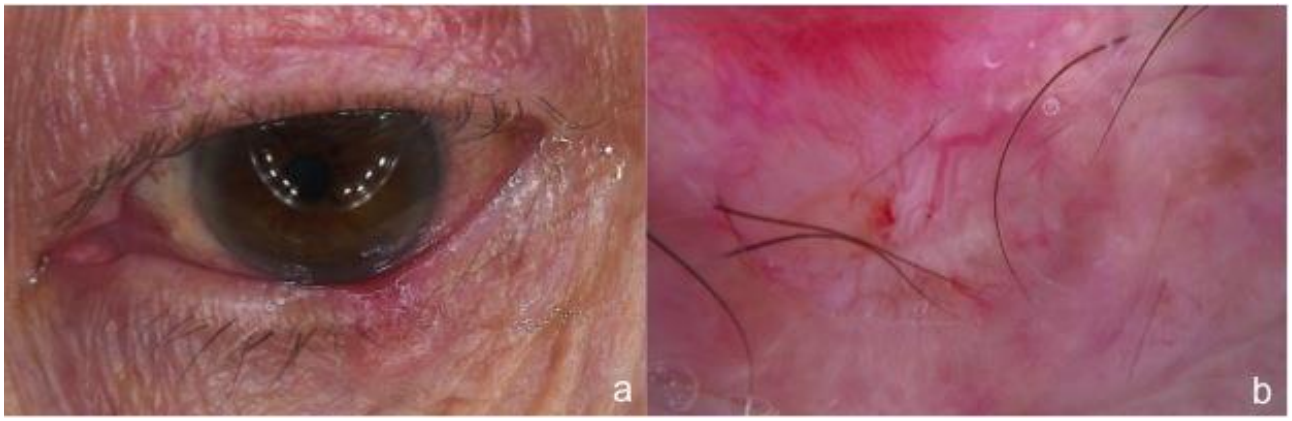

Figura 11. Caso 125: paziente di 82 anni affetta da BCC della rima palpebrale inferiore dell'occhio sinistro (a) clinica; (b) dermatoscopia con tecnica "no touch": non vi è contatto tra dermatoscopio e occhio della paziente.

Nei pazienti trattati con MMS, sono poi seguiti il *mapping* classico con orientamento del pezzo operatorio.

In aggiunta, quando possibile, i pazienti sono stati sottoposti a indagine preoperatoria con microscopia confocale, al fine di individuare l'estensione della neoplasia e delimitare i margini chirurgici con maggiore accuratezza.

I pazienti arruolati nello studio sono stati visitati, a seguito dell'intervento, dopo 1 mese e poi ogni 6 mesi.

Di ogni paziente sono stati valutati:

- I dati clinico-anamnestici (sesso, età, presenza di fattori di rischio per NMSC (immunosoppressione, sindromi genetiche, radiazioni), sede della neoplasia;

- Diagnosi videodermatoscopica e diagnosi istologica di NMSC (BCC o SCC), oltre a eventuale sottotipo istologico;

- Tecnica chirurgica eseguita (tradizionale o MMS);
- Tecnica ancillare alla chirurgia eseguita in vivo (videodermatoscopia e/o microscopia confocale);
- Eventuale interessamento dei margini chirurgici da parte della neoplasia;
- Numero di *steps* chirurgici eseguiti (contestualmente alla stessa seduta nella MMS, o eventuali radicalizzazioni eseguite in secondo tempo) e tipo di ricostruzione eseguita;
- Follow up (mesi);
- Outcome (eventuali recidive individuate durante il *follow up*)

Le immagini videodermatoscopiche sono state registrate e archiviate con Fotofinder Medicam 1000® (Fotofinder System GmbH, Industriestraße 12, 84364 Bad Birnbach, DE). Nel caso di dermatoscopia "no touch" del distretto perioculare, è stato utilizzato un dermatoscopio Dermlite DL4 (Dermlite LCC 31521 Rancho Viejo Rd Ste 104, San Juan Capistrano, CA 92675). Le immagini di microscopia confocale sono state registrate con Vivascope ® 1500 (Vivascope GmbH, Stahlgruberring 5, 81829, Munich, Germany).

I dati sono stati comparati con test non parametrici (Chi quadrato, test esatto di Fisher) e parametrici (T-test) al fine di individuare eventuali associazioni significative. Sono stati considerati statisticamente significativi p *value* < 0.05.

RISULTATI:

Sono stati valutati 234 pazienti operati presso la nostra UOC nel triennio 2019-2021 per NMSC in area ad alto rischio del volto: 39 appartenenti al Gruppo 1 (operati con MMS) e 195 appartenenti al Gruppo 2 (operati con chirurgia tradizionale).

I dati riguardanti la popolazione studiata sono riportati nella Tabella IV.

Tabella IV (n)	**Gruppo 1 (39)**	**Gruppo 2 (194)**	**Popolazione totale (233)**
Sesso: n (%)	- M: 17 (43,6%) - F: 22 (56,4%) - M : F = 0,8	- M: 127 (65,5%) - F: 67 (34,5%); - M : F = 1,9	- M: 144 (61,8%); - F: 89 (38,2%); - M : F = 1,6
	p = 0,0120		
Età (anni)	- range: 42-76 - media: 62,7 - mediana: 61	- range: 30-97 - media: 73,9 - mediana: 76	- range: 30-97 - media: 72,1 - mediana: 74;
Fattori di rischio: n (%)	- 0 (0,0%)	- 5 (2,6%)	- 5 (2,1%)
Sede del NMSC: parti del volto: n (%)	- naso: 24 (61,5%)* - zigomo: 3 (7,7%) - fronte: 4 (10,3%); - tempia: 3 (7,7%); - guancia: 1 (2,6%); - orecchio: 0 (0%); - regione perioculare: 3 (7,7%); - labbro: 1 (2,6%); - regione preauricolare: 0 (0%); - mandibola: 0 (0%);	- naso: 40 (20,6%)*; - zigomo: 9 (4,6%) - fronte: 12 (6,2%); - tempia: 24 (12,4%); - guancia: 19 (9,8%); - orecchio: 24 (12,4%); - regione perioculare: 37 (19,1%); - labbro: 2 (1,0%); - regione preauricolare: 21 (10,8%); - mandibola: 6 (3,1%);	- naso: 64 (27,5%); - zigomo: 12 (5,2%) - fronte: 16 (6,9%); - tempia: 27 (11,6%); - guancia: 20 (8,6%); - orecchio: 24 (10,3%); - regione perioculare: 40 (17,2%); - labbro: 3 (1,3%); - regione preauricolare: 21 (10,8%); - mandibola: 6 (2,6%);
	***p < 0,0001**		
Diagnosi istologica: n (%)	- BCC: 36 (92,3%)* - SCC: 3 (7,7%)	- BCC: 171 (88,1%)* - SCC: 23 (11,9%) *di cui 3 carcinomi basosquamosi (1,8%)	- BCC: 207 (88,8%)* - SCC: 26 (11,2%) - *di cui 3 carcinomi basosquamosi (1,4%)
Numero di steps (MMS): n (%)	- 1 steps: 32 (82,1%) - 2 steps: 4 (10,3%) - 3 o più steps: 3 (7,7%)	/	/

	- media: 1,2		
Margini chirurgici: n (%)	- liberi: 34 (87,2%); - liberi < 1 mm: 2 (5,1%); - interessati da neoplasia: 3 (7,7%);	- liberi: 156 (80,4%); - liberi < 1 mm: 7 (3,6%); - interessati da neoplasia: 31 (15,9%);	- liberi: 191 (81,9%); - liberi < 1 mm: 9 (3,9%); - interessati da neoplasia: 33 (14,2%);
Ricostruzione / terapie	- losanga/sutura diretta: 36 (92,3%) - lembi o innesti previo invio a altra UO (Chirurgia Plastica o Chirurgia Maxillo-Faciale): 3 (7,7%) - radioterapia: 0 - rifiuta radicalizzazione: 0 immunoterapia topica: 0	- losanga/sutura diretta: 171 (88,1%) - lembi o innesti previo invio a altra UO (Chirurgia Plastica o Chirurgia Maxillo-Faciale): 19 (9,8%) - radioterapia: 2 (1,0%) - rifiuta radicalizzazione: 1 (0,5%) - immunoterapia topica: 1 (0,5%)	- losanga/sutura diretta: 208 (89,3%) - lembi o innesti previo invio a altra UO (Chirurgia Plastica o Chirurgia Maxillo-Faciale): 21 (9,0%) - radioterapia: 2 (0,9%) - rifiuta radicalizzazione: 1 (0,4%) - immunoterapia topica: 1 (0,4%)
Follow up (mesi)	- range: 8-32 - media 21	- range: 6-36; - media: 22,4	- range: 6-36 - media: 20,2
Outcome: n (%)	- non segni di recidiva: 37 (94,9%); - recidiva: 2 (5,1%)* *tempo medio di recidiva dopo l'exeresi: 19,3 mesi	- non segni di recidiva: 187 (96,4%); - recidiva: 7 (3,6%)* * di cui 5 entro il primo anno dall'exeresi (71,4%); tempo medio di recidiva dopo l'exeresi: 16,7 mesi	- non segni di recidiva: 224 (96,1%); - recidiva: 9 (3,9%)* *di cui 5 entro il primo anno dall'exeresi (55,6%); tempo medio di recidiva dopo l'exeresi: 17,2 mesi

Tabella IV. Popolazione dello studio.

Nelle Tabelle V e VI sono evidenziate le caratteristiche dei sottogruppi di pazienti con presenza di margini chirurgici interessati da neoplasia dopo più di 2 steps di MMS e/o andati incontro a recidiva del NMSC durante il follow up.

Tabella V (n)	**Presenza di margini chirurgici interessati da neoplasia dopo > 2 steps di MMS o dopo intervento tradizionale**		
Popolazione (n)	**Gruppo 1 (3)**	**Gruppo 2 (31)**	**Totale (34)**
Sesso: n (%)	- M: 2 (66,7%); - F: 1 (33,3%); - M : F = 2	- M: 22 (71,0%); - F: 9 (29,0%); - M : F = 2,4	- M: 24 (70,6%); - F: 10 (29,4%); - M : F = 2,4
Età (anni)	- media 64,7	- media 71	- media 70,7
Sede del NMSC: parti del volto: n (%)	- naso: 2 (66,7%); - zigomo: 1 (33,3%)	- naso: 6 (19,4%); - zigomo: 1 (3,2%) - fronte: 4 (12,9%); - tempia: 4 (12,9%);	- naso: 8 (23,5%); - zigomo: 2 (5,9%) - fronte: 4 (11,8%); - tempia: 4 (11,8%);

		- guancia: 3 (9,7%); - orecchio: 1 (3,2%); - regione perioculare: 8 (25,8%); - regione preauricolare: 2 (6,5%); - mandibola: 2 (6,5%)	- guancia: 3 (8,8%); - orecchio: 1 (2,9%); - regione perioculare: 8 (23,5%); - regione preauricolare: 2 (5,9%); - mandibola: 2 (5,9%)
Diagnosi istologica: n (%)	- BCC: 3 (100,0%)* - SCC: 0 (0,0%) *di cui un BCC di tipo sclerodermiforme e due di tipo infiltrante	- BCC: 28 (90,3%)* - SCC: 3 (9,7%) *di cui 1 carcinoma basosquamoso, 12 BCC di tipo nodulare, 8 di tipo sclerodermiforme, 6 di tipo infiltrante	- BCC: 31 (91,2%)* - SCC: 3 (9,7%) *di cui 1 carcinoma basosquamoso
Numero di steps (MMS): n (%)	- 3 o più steps: 3 (100,0%) - media: 3,0	/	/

Tabella V. Caratteristiche dei pazienti che presentavano interessamento dei margini chirurgici da parte della neoplasia.

Tabella VI	**Pazienti andati incontro a recidiva**		
Popolazione (n)	**Gruppo 1 (2)**	**Gruppo 2 (7)**	**Totale (9)**
Sesso: n (%)	- M: 2 (100,0%); - F: 0 (0,0%); - M : F = /	- M: 3 (42,9%); - F: 4 (57,1%); - M : F = 0,8	- M: 5 (55,6%); - F: 4 (44,4%); - M : F = 1,3
Età (anni)	- media 83,5	- media 73,3	- media 77,8
Sede del NMSC: parti del volto: n (%)	- naso: 2 (100,0%);	- naso: 4 (57,1%); - zigomo: 2 (28,6%) - mandibola: 1 (14,3%)	- naso: 6 (66,7%); - zigomo: 2 (22,2%) - mandibola: 1 (11,1%)
Diagnosi istologica: n (%)	- BCC: 2 (100,0%)* - SCC: 0 (0,0%) *entrambi di tipo sclerodermiforme	- BCC: 5 (71,4%) - SCC: 2 (28,6%)* *di cui 3 di tipo sclerodermiforme, 2 di tipo infiltrante, 2 di tipo nodulare	- BCC: 7 (77,8%) - SCC: 2 (22,2%)
Numero di steps (MMS): n (%)	- 2 steps: 2 (100,0%) - media: 2	/	/

Tabella VI. Caratteristiche dei pazienti che sono andati incontro a recidiva durante il follow up.

La Tabella VII riassume i dati dei pazienti valutati come Gruppi di confronto, ovvero i pazienti trattati con MMS (Gruppo 3) e con chirurgia tradizionale (Gruppo 4) negli anni antecedenti il nostro studio (periodo 2013-2018). Della popolazione di confronto studiata, 241 pazienti sono stati trattati con MMS (18.2%), 1086 con chirurgia tradizionale (81.8%).

Tabella VII	Gruppo 3 (241)	Gruppo IV (1086)
Sesso: n (%)	- M: 109 (45,2%); - F: 132 (54,8%) - M : F = 0,8	- M: 616 (56,7%); - F: 470 (43,3%); - M : F = 1,3
Età (anni)	- range: 16-92 - media: 54	- range: 8-98 - media: 69,8
Fattori di rischio: n (%)	- 3 (1,2%)	- 20 (1,8%)
Sede del NMSC: parti del volto: n (%)	- naso: 134 (55,6%); - zigomo: 16 (6,6%) - fronte: 14 (5,8%); - tempia: 10 (4,1%); - guancia: 15 (6,2%); - orecchio: 7 (2,9%); - perioculare: 21 (8,7%); - labbro: 14 (5,8%); - preauricolare: 8 (3,3%); - mandibola: 2 (0,8%);	- naso: 252 (23,2%); - zigomo: 79 (7,3%) - fronte: 191 (17,6%); - tempia: 165 (15,2%); - guancia: 34 (3,1%); - orecchio: 122 (11,2%); - perioculare: 96 (8,8%); - labbro: 49 (4,5%); - preauricolare: 50 (4,6%); - mandibola: 48 (4,4%);
Diagnosi istologica: n (%)	- BCC: 225 (93,4%)* - SCC: 16 (6,6%) - *di cui 4 carcinomi basosquamosi (1,8%)	- BCC: 974 (89,7%)* - SCC: 112 (10,3%) - *di cui 18 carcinomi basosquamosi (1,8%)
Numero di steps: n (%)	- 1 step: 179 (74,3%) - 2 step: 39 (16,2%) - 3 o più steps: 7 (2,9%) - media 1,7	/
Margini chirurgici: n (%)	- liberi: 216 (89,6%) - liberi < 1 mm: 10 (4,1%); - interessati da neoplasia: 15 (6,2%);	- liberi: 848 (78,1%) - liberi < 1 mm: 56 (5,2%); - interessati da neoplasia: 194 (17,9%);
Ricostruzione / terapie	- losanga/sutura diretta: 225 (93,4%) - lembi o innesti previo invio a altra UO (Chirurgia Plastica o Chirurgia Maxillo-Faciale): 15 (6,2%) - radioterapia: 0 (0,0%) - rifiuta radicalizzazione: 0 (0,0%) - immunoterapia topica: 1 (0,4%)	- losanga/sutura diretta: 967 (89,0%) - lembi o innesti previo invio a altra UO (Chirurgia Plastica o Chirurgia Maxillo-Faciale): (%): 112 (10,3%) - radioterapia: 3 (0,3%) - rifiuta radicalizzazione: 2 (0,2%) - immunoterapia topica: 2 (0,2%)
Follow up (mesi)	- range: 48-106	- range: 49-102

	- media: 78,6	- media: 73,4
Outcome: n (%)	- non segni di recidiva: 231 (95,9%); - recidiva: 10 (4,1%)* *di cui 3 entro il primo anno dall'exeresi (30,0%); tempo medio di recidiva dopo l'exeresi: 18,4 mesi	- non segni di recidiva: 1022 (94,1%); - recidiva: 64 (5,9%)* *di cui 29 entro il primo anno dall'exeresi (45,3%); tempo medio di recidiva dopo l'exeresi: 16,7 mesi

Tabella VII. Gruppi di confronto: pazienti operati con MMS (Gruppo 3) e con chirurgia tradizionale (Gruppo IV) per NMSC ad alto rischio del volto nel periodo 2013-2018

Nella Tabella VIII sono, riportati i tassi di recidiva e di insuccesso dell'asportazione chirurgica nella popolazione studiata, a confronto con i dati degli anni antecedenti lo studio.

Tabella VIII	**Tasso di recidiva**	
Pazienti trattati con MMS	- Gruppo 1 (anni 2019-2022, ausilio videodermatoscopico) - Gruppo 3 (anni 2013-2018)	- 5,1% - 4,1%
Pazienti trattati con chirurgia tradizionale	- Gruppo 2 (anni 2019-2022, ausilio videodermatoscopico) - Gruppo 4 (anni 2013-2018)	- 3,6% - 5,9%
Totale	- Totale popolazione di studio (anni 2019-2022, ausilio videodermatoscopico) - Totale gruppo di confronto (anni 2013-2018)	- 3,9% - 5,6%
	Tasso di interessamento dei margini chirurgici	
Pazienti trattati con MMS	- Gruppo 1 (anni 2019-2022, ausilio videodermatoscopico) - Gruppo 3 (anni 2013-2018)	- 7,7% - 6,2%
Pazienti trattati con chirurgia tradizionale	- Gruppo 2 (anni 2019-2022, ausilio videodermatoscopico) - Gruppo 4 (anni 2013-2018)	- 15,9% - 17,9%
Totale	- Totale popolazione di studio (anni 2019-2022, ausilio videodermatoscopico) - Totale gruppo di confronto (anni 2013-2018)	- 14,2% - 15,7%

Tabella VIII. Tassi di recidiva e di insuccesso dell'asportazione chirurgica nella popolazione studiata, a confronto con i dati degli anni antecedenti lo studio.

Infine, nella Tabella IX sono riassunti i dati dei pazienti su cui è stata eseguita MCR oltre alla videodermatoscopia prima di eseguire MMS o chirurgia tradizionale.

	Caso 1	*Caso 2*	*Caso 3*	*Caso 4*	*Caso 5*	*Caso 6*	*Caso 7*	*Caso 8*	*Caso 9*	*Caso 10*	*Caso 11*
Sesso:	M	M	F	M	F	F	M	M	F	M	M
Età (anni)	58	50	56	73	63	60	72	70	58	68	70
Fattori di rischio	no	no	no	no	no	no	no	no	no	no	no
Sede del NMSC: parti del volto	naso	naso	naso	fronte	zigomo	tempia	guancia	fronte	naso	zigomo	naso

Tecnica chirurgica	MMS	MMS	MMS	MMS	Chirurgia tradizionale	Chirurgia tradizionale	Chirurgia tradizionale	Chirurgia tradizionale	Chirurgia tradizionale	Chirurgia tradizionale	Chirurgia tradizionale
Diagnosi istologica	BCC di tipo nodulare	BCC di tipo sclerodermiforme recidivato 11 mesi post prima asportazione intervento	SCC di tipo nodulare	BCC di tipo infiltrante	BCC di tipo sclerodermiforme	SCC	BCC di tipo sclerodermiforme	SCC	BCC di tipo nodulare	SCC	BCC di tipo nodulare
Numero di steps	1	2	1	1	/	/	/	/	/	/	/
Margini chirurgici	liberi	liberi	liberi	liberi	liberi	liberi	liberi	liberi	liberi	liberi	liberi
Ricostruzione / terapie	sutura diretta	sutura diretta, lembo dopo III recidiva	sutura diretta	sutura diretta	sutura diretta	sutura diretta	sutura diretta	sutura diretta	sutura diretta	sutura diretta	sutura diretta
Follow up (mesi)	18	29 totali, 18 post MCR	16	17	10	7	8	5	4	4	3
Outcome	non segni di recidiva	Tre recidive totali (a 11, poi 8 e 6 mesi). Non indicazioni a terapia sistemica oncologica. Radicalizzazione finale eseguit	non segni di recidiva	non segni di recidiva	non segni di recidiva	non segni di recidiva	non segni di recidiva	non segni di recidiva	non segni di recidiva	non segni di recidiva	non segni di recidiva

		a in Chirurgia Plastica									

Tabella IX. Pazienti su cui è stata eseguita MCR preoperatoria pre MMS o pre chirurgia tradizionale.

DISCUSSIONE:

I NMSC rappresentano i tumori in assoluto più frequenti e la loro incidenza è in continuo aumento, soprattutto nella popolazione giovane, anche a causa di una crescente esposizione a fattori di rischio ambientali come le radiazioni UV.

L'impatto crescente di queste neoplasie cutanee, nonostante il grado di malignità locale ridotto nella maggior parte dei casi, rappresenta un elemento di criticità nella pratica clinica del Dermatologo.

Sia i BCC ad alto rischio (in particolare gli istotipi sclerodermiforme, infiltrante e nodulare) che gli SCC presentano, infatti, un potenziale non trascurabile di aggressione delle strutture adiacenti, con conseguente compromissione dell'aspetto funzionale ed estetico di queste ultime.

Questo accade soprattutto quando le neoplasie sono localizzate in aree considerate a rischio, prima tra tutte l'area H del volto (principalmente la regione perioculare, le labbra, le tempie, il naso, le orecchie) (Fig. 4).

In questi casi la MMS rappresenta una prima scelta terapeutica, permettendo al Dermochirurgo di effettuare una asportazione radicale della neoplasia con il massimo risparmio del tessuto sano circostante, e allo stesso tempo un completo controllo dei margini chirurgici tramite esame istologico della completa superficie del materiale asportato (55).

Le casistiche disponibili in Letteratura riportano ottimi risultati in termini di successo terapeutico della MMS, con tassi di guarigione a 5 anni fino al 98-99% per i BCC primitivi e fino al 95% per i BCC recidivati. I report su costi e benefici legati alla tecnica eseguiti fino ad ora, considerando la riduzione delle recidive e quindi di secondi interventi chirurgici di radicalizzazione, hanno valutato positivamente la chirurgia di Mohs, riconoscendo il vantaggio a lungo termine del suo impiego (56-58). Nonostante le evidenze positive, tuttavia, la maggior parte delle strutture sanitarie del territorio nazionale non esegue MMS. Questo accade principalmente a causa degli elevati costi in termini economici e umani legati alla tecnica, che prevede l'impiego contemporaneo di un ambulatorio chirurgico, di un laboratorio di patologia attrezzato, nonché di tecnici di laboratorio dedicati e di personale medico esperto sia in ambito chirurgico che nella valutazione istopatologica.

Il nostro Centro, unico in Italia autorizzato dalla “European Society of Micrographic Surgery” (ESMS), esegue la MMS su casi selezionati a partire dal 2004. Tuttavia, anche nella nostra stessa UOC, la MMS non è eseguita in tutti i casi che potrebbero essere beneficiare di questa tecnica, ma spesso è riservata alle neoplasie di più difficile approccio chirurgico, alle neoplasie recidivanti e soprattutto alle neoplasie insorte in pazienti giovani (soprattutto di sesso femminile), in cui l’esito estetico rappresenta un aspetto prioritario. Nello studio descritto, la MMS è stata eseguita nel 16,7% dei NMSC in zone ad alto rischio del viso trattati presso la nostra UOC. Nei restanti casi, l’asportazione è stata eseguita con tecnica tradizionale.

Dagli anni ’30, da quando cioè è stata introdotta, la MMS nel tempo ha subito alcune modifiche e perfezionamenti; parallelamente, nel campo della Dermatologia sono stati introdotti nuovi strumenti tecnologici di più o meno ampio utilizzo, quali rispettivamente la videodermatoscopia e la MCR.

La videodermatoscopia rappresenta un’indagine di routine largamente impiegata nel processo diagnostico dei NMSC; nel nostro studio abbiamo deciso di valutare l’impatto del suo impiego come tecnica ancillare sia alla MMS che alla chirurgia tradizionale. Al contrario, la MCR è una tecnologia più recente e innovativa, per il momento a disposizione di poche strutture sanitarie, principalmente universitarie, e impiegata principalmente in ambito di studi e non ancora in modo standardizzato nella routine clinica. Acquisita presso la nostra UOC durante lo scorso anno, la tecnologia della MCR è stata testata nel nostro studio come tecnica ancillare alla MMS su pochi casi selezionati, allo scopo di una migliore definizione dei margini chirurgici delle neoplasie in esame.

La videodermatoscopia può fornire un valido ausilio alla chirurgia dei NMSC, in quanto permette una definizione pre-operatoria della neoplasia più precisa rispetto alla sola clinica, aiutando il Dermatologo a delimitarne i contorni grazie al riscontro ingrandito di alcune strutture tumorali tipiche, ad esempio il pattern vascolare, che difficilmente sono visibili ad occhio nudo. *Cerci et al* hanno coniato il termine “DerMohscopy”, proprio ad indicare la complementarietà delle due

procedure nel management delle NMSC (59). Nel BCC, l'accuratezza diagnostica delle videodermatoscopia è elevata, stimata tra il 95% e il 99%(42).

Per quanto la videodermatoscopia sia una tecnica ampiamente utilizzata in Dermatologia, esiste però un numero limitato di studi che hanno valutato i benefici del suo utilizzo preoperatorio sistematico come ausilio nella definizione dei margini chirurgici per l'asportazione di BCC e SCC, con risultati controversi.

Gli studi ad oggi eseguiti sono riassunti in Tabella X. Di questi, solo lo studio di *Yeom SD et al* ha incluso nella casistica SCC oltre che BCC (60). Similmente, nel nostro studio abbiamo incluso sia BCC ad alto rischio, sia SCC, comunque escludendo le neoformazioni di diametro > 2 cm, ad alto rischio per secondarismi. I BCC, nella nostra casistica, rappresentavano comunque la maggior parte delle neoformazioni (88,8% (n = 207) della popolazione totale comprendente sia il Gruppo 1 che il Gruppo 2).

Autore e anno	Tipo di studio	Numero di casi totali	Gruppi di studio (n)	Follow up (mesi)	Ruolo positivo della guida videoderma toscopica
Cerci FB, et al (59), 2022	osservazionale	368	- MMS con videodermatoscopia preoperatoria	N/A	No
Litaiem et al (61), 2020	osservazionale	54	- Gruppo 1: MMS senza aiuto della videodermatoscopia (28) - Gruppo 2: MMS con videodermatoscopia preoperatoria (26)	5	Sì
Shin K et al (62), 2022	osservazionale	133	- Gruppo 1: MMS senza aiuto della videodermatoscopia (69) - Gruppo 2: MMS con videodermatoscopia preoperatoria (64)	ND	Sì (no nei pazienti trattati precedente mente con laser)
Lupu M, et al, 2021 (63)	osservazionale	18	- MMS con videodermatoscopia preoperatoria e seguente MCR (18)	ND	Sì
Jayasejera J, et al, 2018 (64)	RCT	317	- Gruppo 1: MMS con videodermatoscopia preoperatoria - Gruppo 2: MMS senza aiuto della videodermatoscopia	ND	No
Yeom SD, et al, 2017 (60)	osservazionale	182	- Gruppo 1: MMS senza aiuto della videodermatoscopia (54) - Gruppo 2: MMS con videodermatoscopia preoperatoria (128)	13,1 +- 6,5	Sì
Dika E et al, 2017 (65)	osservazionale	197	- Gruppo 1: MMS con videodermatoscopia preoperatoria (102) - Gruppo 2: MMS senza aiuto della	62,5-82,6	Sì

			videodermatoscopia (95)		
Suzuki et al, 2014 (66)	osservazionale	44	- Gruppo 1: MMS senza aiuto della videodermatoscopia (21) - Gruppo 2: MMS con videodermatoscopia preoperatoria (23)	ND	No
Jawed SI et al, 2014 (67)	case report	2	- MMS con videodermatoscopia preoperatoria (2)		ND
Gurgen J and Gatti M, 2012 (68)	RCT	40	- Gruppo 1: MMS con videodermatoscopia (20) - Gruppo 2: MMS senza aiuto della videodermatoscopia preoperatoria (20)	ND	No
Asilian A and Momeni I, 2012 (69)	RCT	40	- Gruppo 1: MMS senza aiuto della videodermatoscopia - Gruppo 2: MMS con videodermatoscopia preoperatoria - Gruppo 3: MMS con curettage	ND	No
Guardiano RA, et al (70), 2010	RCT	54	- Gruppo 1: MMS senza aiuto della videodermatoscopia (20) - Gruppo 2: MMS con curettage - Gruppo 3: MMS con videodermatoscopia preoperatoria (20)	ND	No
Terushkin V, et al (71), 2009	case report	2	- MMS con videodermatoscopia preoperatoria (2)	ND	ND

Tabella X. Studi disponibili in Letteratura sul ruolo della videodermatoscopia preoperatoria nella MMS.

Litaiem et al. in una recente metanalisi (72) hanno rivisto 6 studi di Letteratura, per un totale di 508 BCC operati, evidenziando che l'utilizzo della videodermatoscopia prima del primo step di MMS non era associato significativamente a un maggiore riscontro di margini totalmente liberi. La tecnica in studio garantiva però dopo il primo step una maggiore percentuale di margini laterali liberi, a conferma del ruolo positivo della dermatoscopia nella visualizzazione ad alto ingrandimento della superficie cutanea, che permette di discriminare strutture della grandezza di circa 1 mm (72). *Dika et al*, inoltre, hanno evidenziato una riduzione significativa del numero di step di MMS necessari per l'asportazione di LM quando veniva utilizzata una guida videodermatoscopica (73). D'altro canto, alti Autori, ad esempio *Jayasekera PSA et al*, nel 2018 e *Guardiano RA et al nel 2010*, non hanno osservato un miglioramento oggettivabile nell'utilizzo della guida dermatoscopia preoperatoria ancillare alla MMS (42, 64, 70).

Similmente a quanto riportato in Letteratura, il nostro studio mette in luce diversi aspetti riguardanti il ruolo della videodermatoscopia nella MMS.

In primo luogo, l'82,1% (n = 32) delle neoplasie della nostra casistica sono state asportate completamente e con successo con un solo step di MMS. Per il 10,3% (n = 2) delle neoplasie è stato necessario procedere con un secondo step per ottenerne la radicalizzazione, mentre il 7,7% (n = 3) delle neoplasie ha mostrato coinvolgimento dei margini chirurgici dopo 2 o più steps. Per questi ultimi 3 casi è stato necessario interrompere la seduta chirurgica ambulatoriale applicare una sutura diretta temporanea o una medicazione occlusiva sul difetto chirurgico ed inviare i pazienti ad altra UO (Chirurgia Plastica o Chirurgia Maxillo-Faciale), dove in un secondo tempo sono stati eseguiti interventi tradizionali, più radicali e demolitivi, con riparo tramite lembo o innesto cutaneo e conseguenti difetti estetici più importanti.

Rispetto al Gruppo di confronto, dove la MMS era stata eseguita negli anni antecedenti il nostro studio senza un utilizzo sistematico della guida videodermatoscopica, è stato riscontrato un valore medio di steps di MMS inferiore (1,2 versus 1,7) per ottenere la radicalità chirurgica, per quanto in assenza di significatività statistica.

Sempre per quanto riguarda il Gruppo 1, cioè i pazienti operati con MMS, si confermano rispetto agli anni precedenti una prevalenza del sesso femminile (56,6%, M : F = 0,8) significativamente maggiore rispetto ai pazienti operati con chirurgia tradizionale (34,5%, M : F = 1,9) ed un'età mediamente più giovane (62,7 anni versus 73,9). Considerando anche che gli NMSC mostrano nella popolazione generale una preferenza per il sesso maschile e sono frequenti in età avanzata, i nostri dati suggeriscono che la MMS viene scelta più frequentemente nei casi in cui l'aspetto estetico rappresenta un elemento di prioritaria considerazione nell'outcome post-chirurgico.

A conferma di questo aspetto, il naso, area anatomica di estrema criticità estetica e funzionale, è risultato la sede più frequente di NMSC all'interno del Gruppo 1, in percentuale significativamente maggiore rispetto al Gruppo 2 (61,5% versus 20,6%), validando la MMS come tecnica chirurgica di prima scelta per un'area così complessa (Fig. 10, 12).

Figura 12. Donna di 59 anni operata con MMS guidata da videodermatoscopia: (a) clinica: placca rosea con bordi rilevati e centro ulcerato; (b) videodermatoscopia: eritema, squamo-croste centrali, vasi arboriformi; (c) margini della neoplasia tracciati con guida videodermatoscopica; (d) difetto chirurgico dopo I step di MMS; (e) riparo del difetto chirurgico con sutura diretta; (e) esito cicatriziale a un mese dall'intervento, con esito estetico e funzionale soddisfacente

Per quanto riguarda l'esito dell'intervento chirurgico, la radicalità dell'asportazione chirurgica è stata ottenuta nel 92,3% e nell'84,5% dei casi dopo la prima operazione, rispettivamente nel Gruppo 1 (qui a prescindere dal numero di step effettuati) e nel Gruppo 2. La MMS si è quindi confermata

una tecnica più affidabile della chirurgia tradizionale nel trattamento dei NMSC del viso ad alto rischio.

A differenza dei 3 pazienti con persistente positività dei margini dopo più di 2 step di MMS, inviati ad altre UOC, 8 dei 31 pazienti con persistenza di neoplasia ai margini chirurgici dopo asportazione con tecnica tradizionale sono stati rioperati con successo all'interno della nostra UOC. La maggior parte di questi pazienti è stata comunque inviata per eseguire la radicalizzazione ad altra UO (Chirurgia Maxillo-faciale o Chirurgia Plastica). Una piccola percentuale di pazienti ha, infine, rifiutato un secondo intervento, o ha eseguito radioterapia, o un tentativo di terapia locale con imiquimod al 5%.

In linea generale, eseguire un secondo intervento di allargamento su cicatrice chirurgica, per quanto spesso fortunatamente risolutivo, comporta un ritardo nelle tempistiche di asportazione della neoplasia e un ampliamento considerevole delle dimensioni del difetto chirurgico, con conseguente necessità di riparo con lembi o innesti cutanei ed esiti cicatriziali spesso ampi o destruenti.

Per quanto relativi a una casistica di dimensioni limitate ed in linea con i dati di Letteratura, i tassi di insuccesso chirurgico riportati nel nostro studio sia relativamente al Gruppo 1 che al Gruppo 2 rimarcano l'importanza di un corretto *mapping* dei margini neoplastici nel preoperatorio, al fine di evitare interventi di radicalizzazione secondari.

Per quanto riguarda le caratteristiche dei pazienti andati incontro ad asportazione incompleta, abbiamo riscontrato una prevalenza del sesso maschile a del naso come sede anatomica, a prescindere dalla tecnica chirurgica utilizzata. Si trattava prevalentemente di istotipi di BCC infiltrante o sclerodermiforme, caratterizzati spesso da aspetto clinico subdolo, margini mal definiti, pattern vascolare con vasi arboriformi corti o lineari ramificati, più difficili da discriminare alla videodermatoscopia dalla trama vascolare cutanea del volto. Inoltre, le cellule di BCC sclerodermiforme, che crescono in filamenti spesso sottili estesi lungo fasci di collagene e quelle di BCC infiltrante, che crescono disordinatamente formando noduli dai contorni irregolari, rendono più difficile la delimitazione dell'estensione della neoplasia. Probabilmente, non è raro che

all'esame istologico, nel momento di decretazione di clearance dei margini chirurgici, possano non essere individuate singole cellule tumorali sparse, responsabili di possibili future recidive. La stessa accuratezza diagnostica clinica e videodermatoscopica pare essere minore per il BCC sclerodermiforme rispetto agli altri istotipi, con un pattern vascolare (solitamente caratterizzato da vasi arboriformi corti o lineari ramificati), che appare visibile tardivamente, dopo che il tumore ha raggiunto livelli importanti di crescita in profondità (74).

Un pattern di crescita simile si osserva nei BCC recidivati, la cui proliferazione ha origine profondamente, da cellule tumorali residue a livello dei margini chirurgici profondi (Fig. 13).

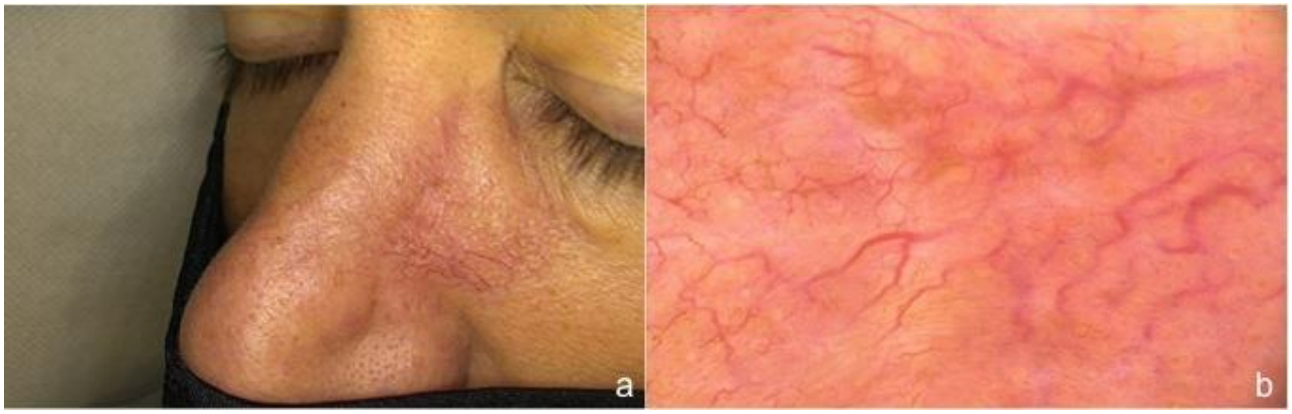

Figura 13. Caso 2. Uomo di 46 anni che presentava BCC sclerodermiforme, recidivato dopo chirurgia tradizionale: l'area di recidiva è di difficile riconoscimento sia alla clinica (a), sia alla videodermatoscopia (b), dove si evidenziano diffusamente vasi lineari ramificati. Il paziente è stato sottoposto anche a MCR allo scopo di delimitare l'area di recidiva e infine operato con 2 step di MMS guidata da videodermatoscopia. Sono seguite multiple recidive e 4 interventi totali, di cui l'ultimo eseguito con ampi margini e ricostruzione con lembo cutaneo in Chirurgia Plastica

Infine, confrontando i tassi di interessamento dei margini chirurgici dei pazienti trattati con guida videodermatoscopica (Gruppi 1 e 2) e non (Gruppi di confronto 3 e 4), emergono dati controversi: per quanto riguarda i pazienti trattati con MMS, la percentuale di insuccesso è simile negli anni (7,7% versus 6,2%), pertanto la guida videodermatoscopica non sembrerebbe avere apportato miglioramenti significativi alla tecnica; viceversa emerge un miglioramento apportato dalla guida

videodermatoscopica alla chirurgia tradizionale, con un tasso di insuccesso migliorato dal 17,9% al 15,9%.

Per quanto riguarda l'outcome a più lungo termine, il follow up medio dei pazienti inclusi nel nostro studio è di 20,2 mesi.

In questo periodo, 2 pazienti appartenenti al Gruppo 1 (5,1%) hanno mostrato segni di recidiva, dopo un tempo medio di 19,3 mesi dopo MMS. Si trattava di due pazienti di sesso maschile, di età avanzata (età media 83,5 anni), entrambi operati per BCC del naso (entrambi di tipo sclerodermiforme) con 2 step di MMS.

Segni di recidiva sono stati riscontrati in 7 pazienti appartenenti al Gruppo 2 (3,6%), dopo un tempo medio di 16,7 mesi dall'intervento di exeresi con tecnica tradizionale. Si trattava di 5 BCC e 2 SCC, in più della metà dei casi localizzati al naso.

Confrontando i tassi di recidiva di NMSC ottenuti nei Gruppi di studio e in quelli di confronto, la videodermatoscopia non sembra avere apportato miglioramenti significativi al tasso di recidiva dopo MMS (5,1% nel Gruppo di studio, 4,1% nel Gruppo di confronto), mentre è associata ad una riduzione del tasso di recidiva post chirurgia tradizionale (3,6% versus 5,9%).

Si tratta di tassi complessivamente soddisfacenti, considerando che in Letteratura per gli istotipi più aggressivi di BCC (sclerodermiforme e infiltrante) sono riportati tassi di recidiva fino al 19-33%, e attorno al 4-5% per gli altri istotipi, in particolare quello nodulare (16)

Infine, va specificato che i tassi di recidiva valutati nel nostro studio si riferiscono solo a pazienti affetti da BCC del volto, dove le recidive sono mediamente più frequenti rispetto alle altre sedi corporee. Considerando tutti i BCC trattati con tecnica di Mohs nella nostra UOC di Dermatologia dal 2013 al 2021 e non solo quelli del volto, il tasso di recidiva registrato è minore: 1,8%, in linea con i dati di Letteratura, che riportano percentuali dell'1-2% (17, 55, 75).

Sebbene dal nostro studio non emergano dati statisticamente significativi che validino in modo univoco l'utilizzo della videodermatoscopia come tecnica ancillare, i risultati legati all'introduzione di questa tecnica in modo sistematico nella chirurgia di asportazione di NMSC appaiono

incoraggianti. L'utilizzo della guida videodermatoscopica nella MMS assicura una precisione migliore della sola clinica nella valutazione dei margini preoperatori, soprattutto quelli laterali. Inoltre, la videodermatoscopia permette di registrare immagini che possono fornire un *mapping* della neoplasia ed essere poi confrontate con il corrispettivo aspetto istopatologico, anche nel caso in cui sia necessario un secondo intervento. Risultati forse ancora più promettenti sembrano giungere dall'impiego della guida videodermatoscopica nella chirurgia tradizionale, garantendo un miglioramento del tasso di pulizia dei margini chirurgici di due punti percentuali.

Altra considerazione rilevante riguarda l'impatto positivo sugli esiti funzionali ed estetici conseguenti l'asportazione di NSMC con chirurgia guidata videodermatoscopicamente, sia con MMS che tecnica tradizionale. La guida videodermatoscopica, infatti, sembrerebbe efficace nel ridurre il numero di reinterventi di neoplasie non completamente escisse, sia nel permettere di mantenere margini chirurgici di tessuto sani più ridotti rispetto a quelli convenzionali e, allo stesso tempo, garantire la radicalità dell'asportazione. Nella nostra esperienza, la guida videodermatoscopica ha permesso di ottenere buoni risultati dal punto di vista estetico nei pazienti che non hanno dovuto eseguire interventi di allargamento, con cicatrici di piccole dimensioni e la maggior parte dei difetti chirurgici riparati con sutura diretta. Questo si è verificato con MMS, come previsto (Fig. 10, 12), ma anche con chirurgia tradizionale (Fig. 9, 14). Inoltre nessun paziente ha lamentato disturbi funzionali in seguito all'intervento, a differenza di quanto spesso accade dopo interventi chirurgici al viso con tecnica tradizionale. D'altro canto, i pazienti che hanno subito secondi interventi di allargamento, o più step di MMS, così come in generale i pazienti sottoposti a interventi con rimozione di maggiore quantità di tessuto, sono andati maggiormente incontro a esiti estetici e funzionali più importanti (Fig. 15, 16).

Figura 14. Donna di 59 anni operata con chirurgia tradizionale guidata da videodermatoscopia: (a) clinica: papula rosea; (b) videodermatoscopia: eritema, vasi arboriformi; (c) riparo del difetto chirurgico con sutura diretta; (d) esito cicatriziale a un mese dall'intervento, con esito estetico e funzionale soddisfacente

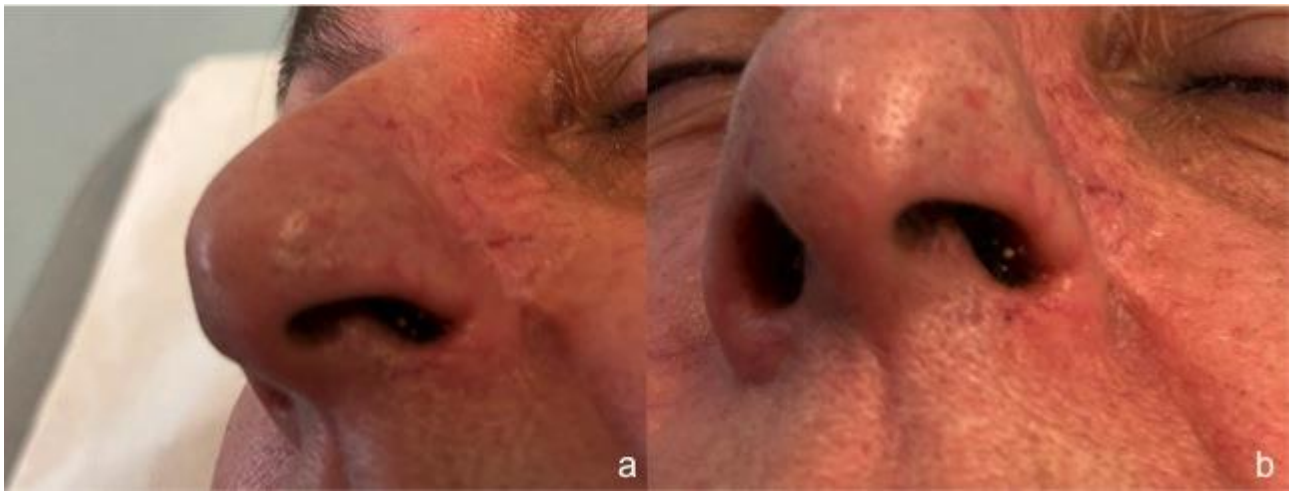

Figura 15. Donna di 71 anni operata nel 2013 con chirurgia tradizionale senza guida videodermatoscopica per BCC di tipo nodulare del solco naso-genieno sinistro. Alla visita di follow up dopo 36 mesi dall'intervento, esita asimmetria delle narici; la paziente riferiva inoltre difficoltà alla respirazione.

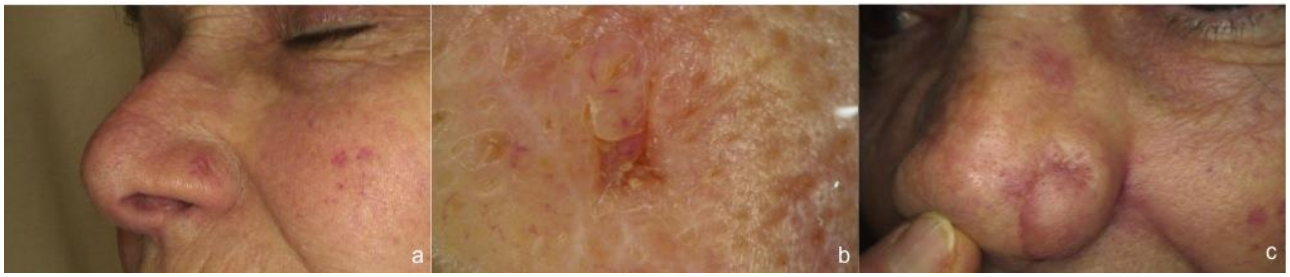

Figura 16. Donna di 62 anni operata nel 2015 con chirurgia tradizionale senza guida videodermatoscopica per SCC dell'ala nasale sinistra: (a) clinica; (b) videodermatoscopia; (c) aspetto dell'esito cicatriziale alla visita di follow up dopo 12 mesi dall'intervento.

La videodermatoscopia è inoltre una tecnica versatile e indolore, che può essere adattata a diversi distretti anatomici: ad esempio il distretto perioculare, dove la tecnica "no touch" permette di analizzare ad alto ingrandimento le strutture neoplastiche e di tracciare i margini chirurgici al di fuori dei cosiddetti "vasi sentinella" riscontrabili alla periferia della stessa, utili per la delineazione dei margini chirurgici (Fig. 17).

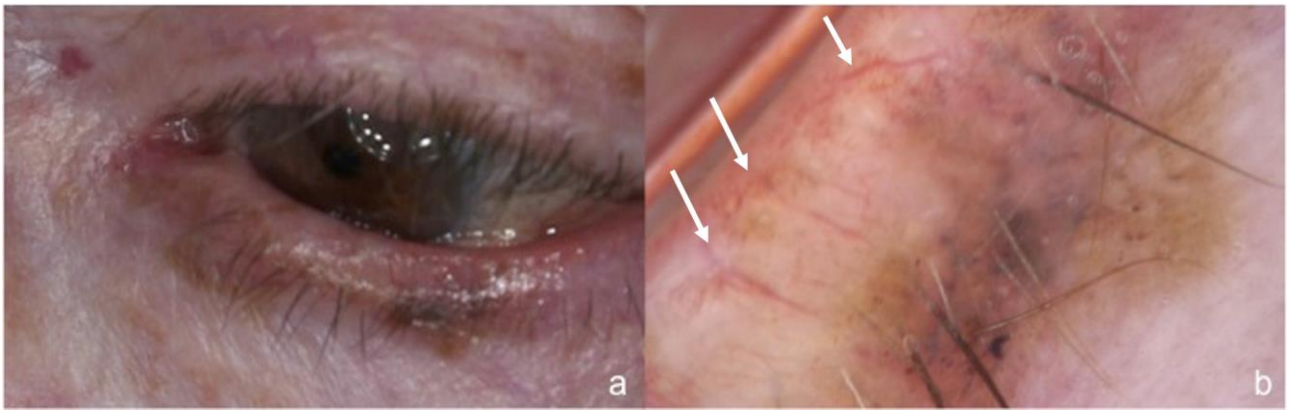

Figura 17. Donna di 81 anni affetta da BCC della rima palpebrale inferiore dell'occhio sinistro: (a) clinica, (b) videodermatoscopia: nidi ovoidali grigi e dots marroni; vasi sentinella alla periferia della lesione (frecce).

Dopo avere acquisito la strumentazione, la MCR è stata testata oltre alla videodermatoscopia su un gruppo limitato di pazienti dello studio. In Letteratura, alcuni studi ne hanno indagato l'impiego nella definizione dei margini preoperatori contestualmente alla MMS, fino a definire un approccio "SMART" ("Superficial Margin Assessment by Reflectance-confocal Technology"). Ad oggi, nessuno studio ne ha validato l'utilizzo in modo standardizzato (76) (42), per quanto i dati

disponibili ad oggi appaiano promettenti, anche allo scopo di distinguere l'istotipo della neoplasia, con una sensibilità riportata tra il 92,8% e il 100% e una specificità tra il 68,4% e il 95,7% nella diagnosi di BCC (l'accuratezza massima si ha quando vengono riscontrati due o più elementi riconducibili a BCC) (77-80).

Nel nostro studio, la MCR è stata eseguita su 11 casi di difficile approccio. La MCR ha preceduto la MMS in 4 pazienti, prevalentemente giovani e affetti perlopiù da BCC del naso. In 3 su 4 casi la MMS è stata risolutiva con un solo *step*. D'altro canto, il *caso 2*, un BCC di tipo sclerodermiforme del naso già recidivato una volta dopo chirurgia tradizionale, è stato asportato con 2 step di MMS, per poi andare incontro a multiple recidive e 4 interventi totali, di cui l'ultimo eseguito con ampi margini e ricostruzione con lembo cutaneo in Chirurgia Plastica (Fig. 13). Negli altri 7 pazienti, la MCR è stata eseguita prima dell'escissione dei NMSC, sia SCC che BCC. In nessuno di questi ultimi casi, nonostante il follow up limitato, sono ad oggi state osservate recidive.

Complessivamente, l'elemento riscontrato con esame di MCR che più ha aiutato la diagnosi di BCC è stato il riscontro di isole di cellule tumorali ed eventuale cleft, suggestivo di BCC di tipo nodulare (Fig. 18); al contrario, nella maggior parte di BCC sclerodermiformi e infiltranti non è stato possibile individuare isole di cellule tumorali, ed in questi casi la delineazione dei margini della neoplasia non è stata aiutata in modo determinante dalla MCR. Altri elementi spesso riscontrati e suggestivi di BCC sono state cellule dendritiche, sia isolate che raggruppate, e vasi ematici suggestivi di neoangiogenesi (Fig. 18-20).

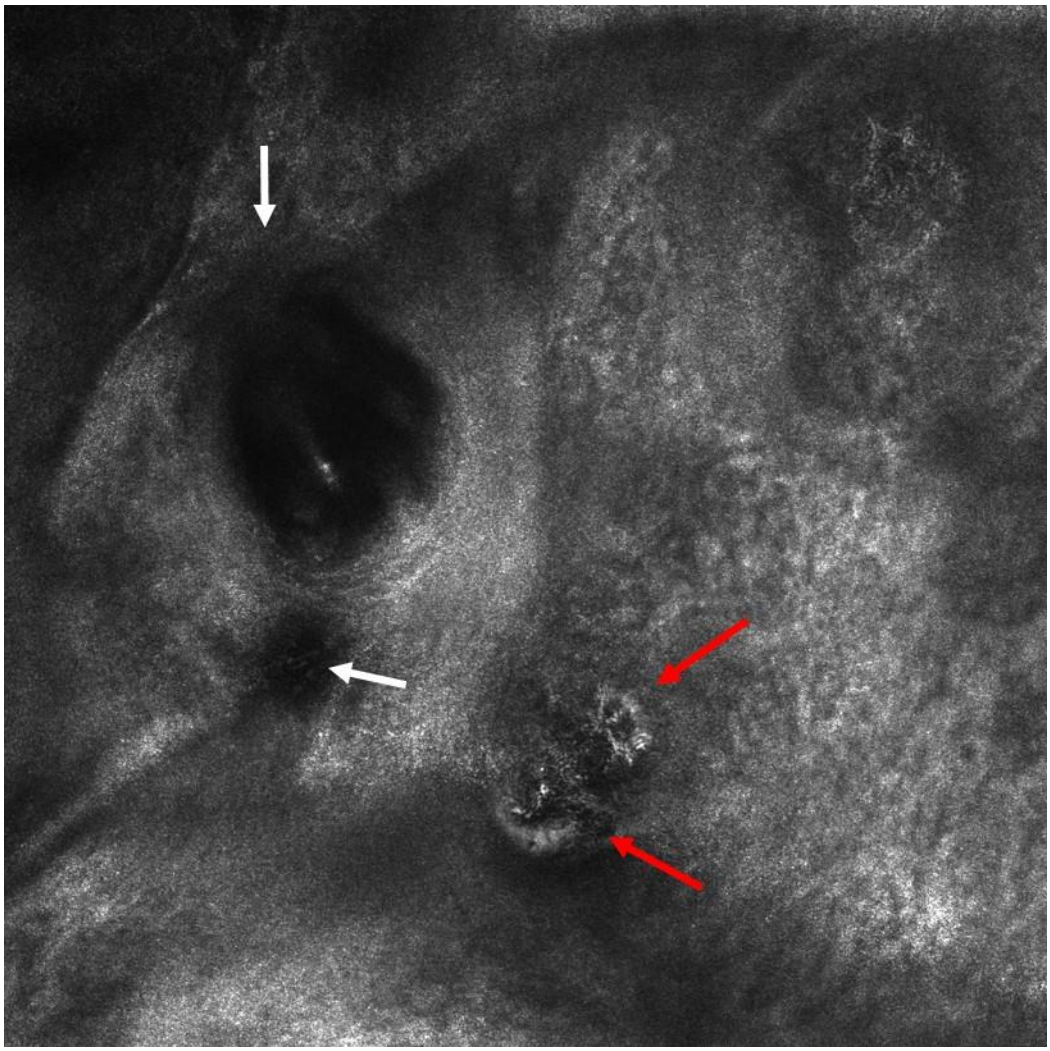

Figura 18. Caso 3. BCC di tipo nodulare: aree tondeggianti di aspetto omogeneo, iporiflettenti (corrispondenti a nidi di cellule tumorali) (frecce bianche), cellule dendritiche (frecce rosse).

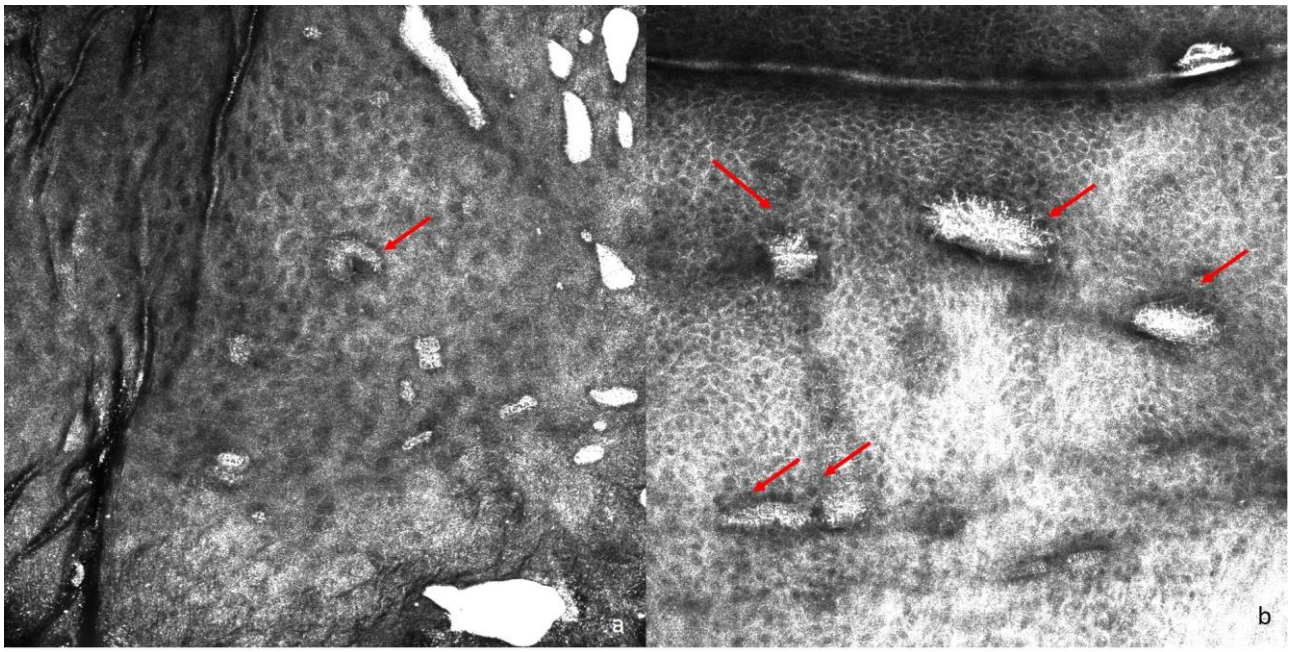

Figura 19. Caso 7: BCC sclerodermiforme. Riscontro di cellule dendritiche (frecce rosse).

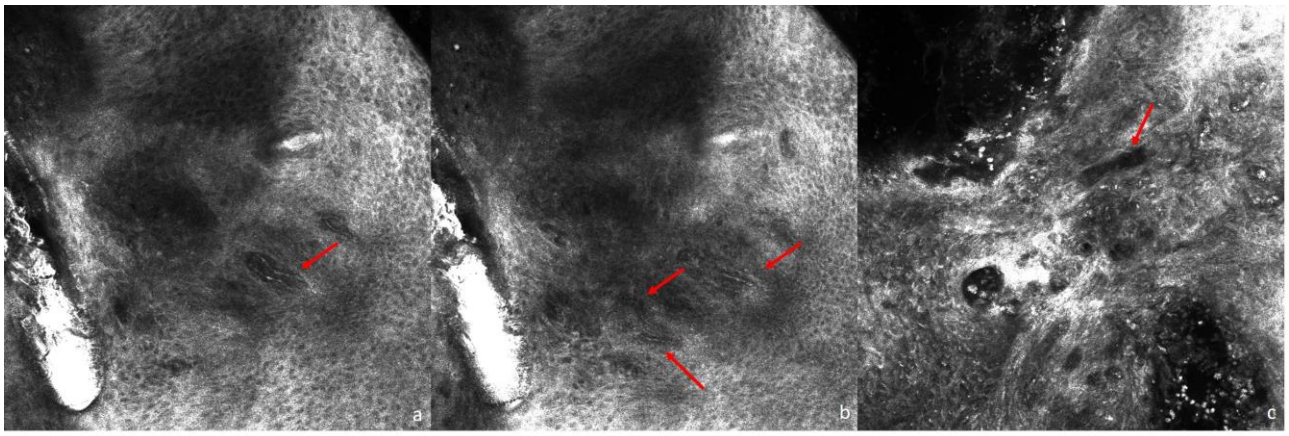

Figura 20. Caso 1. BCC sclerodermiforme: vasi ematici di piccolo calibro, sovrapposti, suggestivi per neoangiogenesi.

Come confermano gli studi disponibili in Letteratura, la limitazione principale della MCR nello studio preoperatorio dei NMSC risiede nella profondità massima raggiungibile dalla metodica di circa 200 um, pertanto adatta per lo studio di neoplasie a diffusione superficiale ma non per il riscontro di infiltrazione profonda da parte di NMSC. Per lo stesso motivo, la MCR non appare

pienamente accurata nell'individuazione di neoplasie infiltranti e in generale che si sviluppano maggiormente e precocemente in profondità rispetto alla superficie, quali ad esempio i BCC sclerodermiformi, infiltranti e recidivanti.

A questo scopo le prospettive di studio future si orientano verso la MCR ex vivo, tecnologia eseguibile con tecnica di fluorescenza sul materiale asportato durante la MMS, in alternativa al congelamento e taglio del tessuto (42).

La MCR, infine, non appare particolarmente adatta allo studio di alcune parti del viso, in particolare il distretto perioculare, per le particolarità anatomiche e le dimensioni limitate di quest'ultimo, oltre al fatto che l'esecuzione dell'esame richiede lo stazionamento in posizione immobile per alcuni minuti, pertanto anche lo sviluppo tecnologico futuro potrebbe prevedere lo sviluppo di nuovi manipoli e tecnologie più rapide nell'elaborazione delle immagini.

Il nostro studio presenta alcune limitazioni: in primo luogo nelle dimensioni del campione in esame, soprattutto per quanto riguarda i pazienti sottoposti a MCR, oltre che del tempo di follow up preso in considerazione. Sono stati inoltre presi in considerazione pazienti prevalentemente caucasici, oltre che NMSC di diverso istotipo e, in alcuni casi, recidivati, che potrebbero essere correlati a diversi tassi di aggressività e tendenza a recidivare. Infine, la misurazione videodermatoscopica con righello potrebbe essere soggetta ad alcune imprecisioni associate all'esperienza e all'abilità manuale dell'operatore, pertanto tra le prospettive future sarebbe indicata una standardizzazione ed un perfezionamento tecnologico della metodica, al fine di rendere la procedura più semplice e guidata strumentalmente.

CONCLUSIONI

In conclusione, nonostante le limitazioni, dal nostro studio emergono alcune considerazioni rilevanti: la videodermatoscopia si conferma una tecnica maneggevole e affidabile nella diagnostica delle NMSC, applicabile come tecnica ancillare alla MMS e anche alla chirurgia tradizionale, con buoni risultati nella definizione dei margini preoperatori delle neoplasie cutanee. Rispetto alla sola clinica, offre una visione ingrandita delle strutture cutanee e un migliore margine di precisione, oltre alla possibilità di consentire l'archiviazione delle immagini, utilizzabili come mapping, ed un confronto con il corrispettivo aspetto istologico. Rispetto alla chirurgia tradizionale, la MMS appare più indicata nei casi di più difficile approccio, soprattutto in pazienti giovani e nei casi in cui è prioritario salvaguardare l'aspetto estetico e funzionale delle strutture affette. Tecnologie più recenti, anche se spesso meno fruibili, quali la MCR, forniscono risultati promettenti come ulteriori strumenti ancillari alla chirurgia, sia tradizionale che di Mohs. È verosimile che lo sviluppo tecnologico del futuro prossimo ne perfezioni la maneggevolezza e l'appropriatezza allo studio dei NMSC ad alto rischio.

BIBLIOGRAFIA

1. Rogers HW, Weinstock MA, Feldman SR, Coldiron BM. Incidence Estimate of Nonmelanoma Skin Cancer (Keratinocyte Carcinomas) in the U.S. Population, 2012. JAMA Dermatol. 2015;151(10):1081–6
2. Marzuka AG, Book SE. Basal cell carcinoma: pathogenesis, epidemiology, clinical features, diagnosis, histopathology, and management. Yale J Biol Med. 2015;88(2):167-79
3. Lomas A, Leonardi-Bee J, Bath-Hextall F. A systematic review of worldwide incidence of nonmelanoma skin cancer. Br J Dermatol. 2012;166(5):1069-80
4. Apalla Z, Lallas A, Sotiriou E, et al. Epidemiological trends in skin cancer. Dermatol Pract Concept. 2017;7(2):1–6
5. Goldenberg G, Karagiannis T, Palmer JB, et al. Incidence and prevalence of basal cell carcinoma (BCC) and locally advanced BCC (LABCC) in a large commercially insured population in the United States: A retrospective cohort study. J Am Acad Dermatol. 2016;75(5):957-966.e2
6. Correia de Sá TR, Silva R, Lopes JM. Basal cell carcinoma of the skin (part 1): epidemiology, pathology and genetic syndromes. Future Oncol. novembre 2015;11(22):3011–21
7. Verkouteren JAC, Ramdas KHR, Wakkee M, Nijsten T. Epidemiology of basal cell carcinoma: scholarly review. Br J Dermatol. 2017;177(2):359
8. Lee G, Kim L, Freitag SK. The Role of Genetics in the Pathogenesis of Periocular Cutaneous Neoplasms: Implications for Targeted Therapy. Seminars in Ophthalmology. 2013; 28(5-6):267-74
9. Kirkham N. Lever’s Histopathology of the Skin. 8o ed. Philadelphia:Lippincott-Raven: Elder D. 1997;719–731 pag. (Tumors and cysts of the epidermis)
10. Scrivener Y, Grosshans E, Cribier B. Variations of basal cell carcinomas according to gender, age, location and histopathological subtype. Br J Dermatol. 2002;147(1):41–7

11. Geisse J, Caro I, Lindholm J, et al. Imiquimod 5% cream for the treatment of superficial basal cell carcinoma: results from two phase III, randomized, vehicle-controlled studies. J Am Acad Dermatol. 2004;50(5):722–33
12. Rhodes LE, de Rie M, Enström Y, et al. Photodynamic therapy using topical methyl aminolevulinate vs surgery for nodular basal cell carcinoma: results of a multicenter randomized prospective trial. Arch Dermatol. 2004;140(1):17–23
13. Rubin AI, Chen EH, Ratner D. Basal-cell carcinoma. N Engl J Med. 24 2005;353(21):2262–9
14. Schön M, Bong AB, Drewniok C, et al. Tumor-selective induction of apoptosis and the small-molecule immune response modifier imiquimod. J Natl Cancer Inst. 2003;95(15):1138–49
15. Fantini F, Greco A, Del Giovane C, et al. Photodynamic therapy for basal cell carcinoma: clinical and pathological determinants of response. J Eur Acad Dermatol Venereol. 2011;25(8):896–901
16. Silverman MK, Kopf AW, Bart RS, et al. Recurrence rates of treated basal cell carcinomas. Part 3: Surgical excision. J Dermatol Surg Oncol. 1992;18(6):471–6
17. Lewin JM, Carucci JA. Advances in the management of basal cell carcinoma. F1000Prime Rep. 2015;7:53
18. Rowe DE, Carroll RJ, Day CL. Mohs surgery is the treatment of choice for recurrent (previously treated) basal cell carcinoma. J Dermatol Surg Oncol. 1989;15(4):424–31
19. Kimyai-Asadi A, Alam M, Goldberg LH, et al. Efficacy of narrow-margin excision of well-demarcated primary facial basal cell carcinomas. J Am Acad Dermatol. 2005;53(3):464–8
20. Gutzmer R, Solomon JA. Hedgehog Pathway Inhibition for the Treatment of Basal Cell Carcinoma. Target Oncol. 2019;14(3):253–67
21. von Domanus H and Stevens PJ. Metastatic basal cell carcinoma. Report of five cases and review of 170 cases in the literature. J Am Acad Dermatol. 1984;10(6):1043-60

22. Baxter JM, Patel AN, Varma S. Facial basal cell carcinoma. BMJ 2012;345:e5342

23. Lindelöf B, Sigurgeirsson B, Gäbel H, Stern RS. Incidence of skin cancer in 5356 patients following organ transplantation. Br J Dermatol. 2000;143(3):513–9

24. Torchia D, Massi D, Caproni M, Fabbri P. Multiple cutaneous precanceroses and carcinomas from combined iatrogenic/professional exposure to arsenic. Int J Dermatol. 2008;47(6):592–3

25. Ricci F, Paradisi A, Fania L, et al. High melanoma risk in non-melanoma skin cancer patients under age 40: a large retrospective cohort study. Ital J Dermatol Venereol. 2021 Apr;156(2):240-243

26. Christenson LJ, Borrowman TA, Vachon CM, et al. Incidence of basal cell and squamous cell carcinomas in a population younger than 40 years. JAMA. 2005;294(6):681

27. Tang N, Maloney ME, Clark AH, Jellinek NJ. A retrospective study of nail squamous cell carcinoma at 2 institutions. Dermatol Surg 2016; 42(Suppl 1): S8–S1

28. Waldman A, Schmults, C. Cutaneous Squamous Cell Carcinoma. Hematology/Oncology Clinics of North America. 2019; 33(1):1–12

29. Zalaudek I, Giacomel J, Argenziano G, et al. Dermatoscopy of facial actinic keratosis, intraepidermal carcinoma, and invasive squamous cell carcinoma: a progression model. J Am Acad Dermatol. 2012; 66:589-597

30. Combalia A, Carrera C. Squamous Cell Carcinoma: An Update on Diagnosis and Treatment. Dermatol Pract Concept. 2020 Jul; 10(3): e2020066

31. Padilla RS, Sebastian S, Jiang Z, et al. Gene expression patterns of normal human skin, actinic keratosis, and squamous cell carcinoma: a spectrum of disease progression. Arch Dermatol. 2010;146(3):288

32. Wehner MR, Cidre Serrano W, Nosrati A, et al. All-cause mortality in patients with basal and squamous cell carcinoma: a systematic review and meta-analysis. J Am Acad Dermatol 2018;78(4):663–72.e3

33. Wong E, Axibal E, Brown M. Mohs Micrographic Surgery. Facial Plast Surg Clin North Am. 2019;27(1):15–34

34. Kasprzak J, Xu Y. Diagnosis and management of lentigo maligna: A review. Drugs in Context. 2015;4:1-16

35. Forsea AM, Tschandl P, Zalaudek I, et al. The impact of dermoscopy on melanoma detection in the practice of dermatologists in Europe: results of a pan-European survey. J Eur Acad Dermatol Venereol. 2017;31(7):1148–56

36. Marghoob AA, Swindle LD, Moricz CZM, et al. Instruments and new technologies for the in vivo diagnosis of melanoma. J Am Acad Dermatol. 2003;49(5):777–97; quiz 798–9

37. Argenziano G, Soyer HP, Chimenti S, et al. Dermoscopy of pigmented skin lesions: results of a consensus meeting via the Internet. J Am Acad Dermatol. 2003;48(5):679–93

38. Wozniak-Rito A, Zalaudek I, Rudnicka L. Dermoscopy of basal cell carcinoma. Clin Exp Dermatol. 2018;43(3):241–7

39. Reiter O, Mimouni I, Gdalevich M, et al. The diagnostic accuracy of dermoscopy for basal cell carcinoma: A systematic review and meta-analysis. J Am Acad Dermatol. 2019:80(5):1380-1388

40. Menzies SW, Westerhoff K, Rabinovitz H, et al. Surface microscopy of pigmented basal cell carcinoma. Arch Dermatol. 2000;136(8):1012–6

41. Altamura D, Menzies SW, Argenziano G, et al. Dermatoscopy of basal cell carcinoma: morphologic variability of global and local features and accuracy of diagnosis. J Am Acad Dermatol. 2010;62(1):67–75

42. Venturi F, Pellacani G, Farnetani F, et al. Noninvasive diagnostic techniques in the preoperative setting of Mohs micrographic surgery: A review of the literature. Dermatologic Therapy 2022. 35(11)e15832

43. Lupu M, Popa IM, Voiculescu VM, et al. A Systematic Review and Meta-Analysis of the Accuracy of in Vivo Reflectance Confocal Microscopy for the Diagnosis of Primary Basal Cell Carcinoma. J Clin Med. 2019 Sep; 8(9): 1462
44. Kadouch DJ, Schram ME, Leeflang MM, et al. In vivo confocal microscopy of basal cell carcinoma: a systematic review of diagnostic accuracy. JEADV 2015; (29)1890-97
45. Castro RP, Stephens A, Fraga-Braghiroli NA, et al. Accuracy of in vivo confocal microscopy for diagnosis of basal cell carcinoma: a comparative study between handheld and wide-probe confocal imaging. J Eur Acad Dermatol Venereol. 2015 Jun;29(6):1164-9
46. Gerger A, Koller S, Weger W, et al. Sensitivity and specificity of confocal laser-scanning microscopy for in vivo diagnosis of malignant skin tumors. Cancer. 107(1):193-200
47. Guitera P, Menzies SW, Longo C, et al. In vivo confocal microscopy for diagnosis of melanoma and basal cell carcinoma using a two-step method: analysis of 710 consecutive clinically equivocal cases. J Invest Dermatol. 2012 Oct;132(10):2386-2394
48. Longo C, Farnetani F, Ciardo AM, et al. Is confocal microscopy a valuable tool in diagnosing nodular lesions? A study of 140 cases. Br J Dermatol. 2013;169(1):58-67
49. Nori S, Rius-Díaz F, Cuevas J, et al. Sensitivity and specificity of reflectance-mode confocalmicroscopy for in vivo diagnosis of basal cell carcinoma: a multicenter study. J Am Acad Dermatol. 2004 Dec;51(6):923-30
50. Peppelman M, Wolberink E, Blokx WAM, et al. In vivo diagnosis of basal cell carcinoma subtype by reflectance confocal microscopy. Dermatology. 2013; 227(3):255-62
51. Farnetani F, Scope A, Braun RP, et al. Skin cancer diagnosis with reflectance confocal microscopy: reproducibility of feature recognition and accuracy of diagnosis. JAMA dermatology, 2015;151(10), 1075-1080
52. Guitera P, Menzies SW, Argenziano G, et al. Dermoscopy and in vivo confocal microscopy are complementary techniques for diagnosis of difficult amelanotic and light-coloured skin lesions. British Journal of Dermatology. 2016; 175(6), 1311-1319

53. Nelson SA, Scope A, Rishpon A, et al. Accuracy and confidence in the clinical diagnosis of basal cell cancer using dermoscopy and reflex confocal microscopy. International journal of dermatology. 2016;55(12):1351-1356
54. Peccerillo F, Mandel VD, Di Tullio F, et al. Lesions mimicking melanoma at dermoscopy confirmed basal cell carcinoma: evaluation with reflectance confocal microscopy. Dermatology. 2018;235(1):35-44
55. Ad Hoc Task Force, Connolly SM, Baker DR, et al. AAD/ACMS/ASDSA/ASMS 2012 appropriate use criteria for Mohs micrographic surgery: a report of the American Academy of Dermatology, American College of Mohs Surgery, American Society for Dermatologic Surgery Association, and the American Society for Mohs Surgery. J Am Acad Dermatol. 2012;67(4):531–50
56. Lewin JM, Carucci JA. Advances in the management of basal cell carcinoma. F1000Prime Rep. 2015; 7: 53
57. Rowe DE, Carroll RJ, Day CL. Mohs surgery is the treatment of choice for recurrent (previously treated) basal cell carcinoma. J Dermatol Surg Oncol. 1989;15:424–31. doi: 10.1111/j.1524-4725.1989
58. AAD/ACCM/ASDSA/ASCM 2012 appropriate use criteria for Mohs micrographic surgery: a report of the American Academy of Dermatology, American College of Mohs Surgery, American Society for Dermatologic Surgery Association, and the American Society for Mohs Surgery.
59. Cerci BF, Tolkachjov S, Werner B. “DerMohscopy”: utility of dermoscopy combined with Mohs micrographic surgery for the treatment of basal cell carcinoma. An Bras Dermatol. 2022 Mar-Apr 97(2):250-253
60. Yeom SD, Lee SH, Ko HS, et al. Effectiveness of dermoscopy in Mohs micrographic surgery (MMS) for nonmelanoma skin cancer (NMSC). Int J Dermatol. 2017 Jun;56(6):e136-e139

61. Litaiem N, Karray M, Jones M, et al. Effectiveness of dermoscopy in the demarcation of surgical margins in slow Mohs surgery. Dermatol Ther. 2020;33(6):e14196
62. Shin K, Kim H-SH-JH, Ko H, et al. Dermoscopy-guided Mohs micrographic surgery in post-laser basal cell carcinomas: Is dermoscopy helpful for demarcation of the surgical margin? J Dermatolog Treat. 2020;0(0):1-12
63. Lupu M, Mihai Voiculescu V, Caruntu A, et al. Preoperative evaluation through dermoscopy and reflectance confocal microscopy of the lateral excision margins for primary basal cell carcinoma. Diagnostics (Basel). 2021 Jan;11(1):120
64. Jayasekera PSA, Dodd J, Oliphant T, et al. Dermoscopy prior to Mohs micrographic surgery does not improve tumour margin assessment and leads to fewer Mohs stages. Br J Dermatol. 2018;178:565-566
65. Dika E, Fanti PA, Christman H, Ravaioli GM, Patrizi A. Videodermoscopy and curettage: The value of simple procedures during Mohs surgery. Dermatologic Surg. 2017;43(12):1411-1417
66. Suzuki HS, Serafini SZ, Sato MS. Utility of dermoscopy for demarcation of surgical margins in Mohs micrographic surgery. An Bras Dermatol. 2014;89(1):38-43
67. Jawed SI, Goldberg LH, Wang SQ. Dermoscopy to identify biopsy sites before Mohs Surgery. Dermatol Surg. 2014 Mar;40(3):334-7
68. Gurgen J, Gatti M. Epiluminescence microscopy (Dermoscopy) versus visual inspection during mohs microscopic surgery of infiltrative basal cell carcinoma. Dermatologic Surg. 2012;38 (7 PART 1):1066-1069
69. Asilian A, Momeni I. Comparison between examination with naked eye, curretage and dermoscopy in determining tumor extension before Mohs micrographic surgery. Adv Biomed Res. 2013;2:2

70. Guardiano RA, Grande DJ. A Direct Comparison of Visual Inspection, Curettage, and Epiluminescence Microscopy in Determining Tumor Extent Before the Initial Margins Are Determined for Mohs Micrographic Surgery. Dermatol Surg. 2010 Aug;36(8):1240-4
71. Terushkin V, Wang SQ. Mohs surgery for basal cell carcinoma assisted by dermoscopy: report of two cases. Dermatol Surg. 2009 Dec;35(12):2031-5
72. Litaiem N, Hayder F, Benlagha I, et al. The Use of Dermoscopy in the Delineation of Basal Cell Carcinoma for Mohs Micrographic Surgery: a Systematic Review With Meta-Analysis. Dermatol Pract Concept. 2022 Oct 1;12(4):e2022176
73. Dika E, Fanti PA, Christman H, et al. Videodermatoscopy-assisted Mohs micrographic surgery vs. other treatments for lentigo maligna in 54 patients with a long-term follow up. J Eur Acad Dermatol Venereol. 2016;30:1440-1441
74. Husein-ElAhmed H. Sclerodermiform basal cell carcinoma: how much can we rely on dermatoscopy to differentiate from non-aggressive basal cell carcinomas? Analysis of 1256 cases. An Bras Dermatol. 2018;93(2):229–32
75. Mosterd K, Krekels GAM, Nieman FH, et al. Surgical excision versus Mohs' micrographic surgery for primary and recurrent basal-cell carcinoma of the face: a prospective randomised controlled trial with 5-years' follow-up. Lancet Oncol. 2008;9(12):1149–56
76. Gualdi G, Venturini M, Zanca A, et al. Pre-surgical basal cell carcinoma margin definition: the SMART approach. JEADV 2014. 30(3):474-476
77. Navarrete-Dechent C, Cordova M, Aleissa S, et al. Lentigo maligna melanoma mapping using reflectance confocal microscopy correlates with staged excision: A prospective study. J Am Acad Dermatol. 2019;S0190-9622(19)33150-0
78. Teixeira DA, Rezze GG, Pinhal MAS, Paschoal FM. Reflectance confocal microscopy as a tool for screening surgical margins of basal cell carcinoma. An Bras Dermatol. 2018;93:601-604

79. Navarrete-Dechent C, Cordova M, Aleissa S, et al. Reflectance confocal microscopy confirms residual basal cell carcinoma on clinically negative biopsy sites beforse Mohs micrographic surgery: A prospective study. J Am Acad Dermatol. 2019;81:417-426
80. Longo C, Borsari S, Pampena R. Basal cell carcinoma: the utility of in vivoandex vivoconfocal microscopy. J Eur Acad Dermatol Venereol. 2018 Dec;32(12):2090-2096.